This is a digital copy of a book that was preserved for generations on library shelves before it was carefully scanned by Google as part of a project to make the world's books discoverable online.

It has survived long enough for the copyright to expire and the book to enter the public domain. A public domain book is one that was never subject to copyright or whose legal copyright term has expired. Whether a book is in the public domain may vary country to country. Public domain books are our gateways to the past, representing a wealth of history, culture and knowledge that's often difficult to discover.

Marks, notations and other marginalia present in the original volume will appear in this file - a reminder of this book's long journey from the publisher to a library and finally to you.

Usage guidelines

Google is proud to partner with libraries to digitize public domain materials and make them widely accessible. Public domain books belong to the public and we are merely their custodians. Nevertheless, this work is expensive, so in order to keep providing this resource, we have taken steps to prevent abuse by commercial parties, including placing technical restrictions on automated querying.

We also ask that you:

+ *Make non-commercial use of the files* We designed Google Book Search for use by individuals, and we request that you use these files for personal, non-commercial purposes.

+ *Refrain from automated querying* Do not send automated queries of any sort to Google's system: If you are conducting research on machine translation, optical character recognition or other areas where access to a large amount of text is helpful, please contact us. We encourage the use of public domain materials for these purposes and may be able to help.

+ *Maintain attribution* The Google "watermark" you see on each file is essential for informing people about this project and helping them find additional materials through Google Book Search. Please do not remove it.

+ *Keep it legal* Whatever your use, remember that you are responsible for ensuring that what you are doing is legal. Do not assume that just because we believe a book is in the public domain for users in the United States, that the work is also in the public domain for users in other countries. Whether a book is still in copyright varies from country to country, and we can't offer guidance on whether any specific use of any specific book is allowed. Please do not assume that a book's appearance in Google Book Search means it can be used in any manner anywhere in the world. Copyright infringement liability can be quite severe.

About Google Book Search

Google's mission is to organize the world's information and to make it universally accessible and useful. Google Book Search helps readers discover the world's books while helping authors and publishers reach new audiences. You can search through the full text of this book on the web at `http://books.google.com/`

Über dieses Buch

Dies ist ein digitales Exemplar eines Buches, das seit Generationen in den Regalen der Bibliotheken aufbewahrt wurde, bevor es von Google im Rahmen eines Projekts, mit dem die Bücher dieser Welt online verfügbar gemacht werden sollen, sorgfältig gescannt wurde.

Das Buch hat das Urheberrecht überdauert und kann nun öffentlich zugänglich gemacht werden. Ein öffentlich zugängliches Buch ist ein Buch, das niemals Urheberrechten unterlag oder bei dem die Schutzfrist des Urheberrechts abgelaufen ist. Ob ein Buch öffentlich zugänglich ist, kann von Land zu Land unterschiedlich sein. Öffentlich zugängliche Bücher sind unser Tor zur Vergangenheit und stellen ein geschichtliches, kulturelles und wissenschaftliches Vermögen dar, das häufig nur schwierig zu entdecken ist.

Gebrauchsspuren, Anmerkungen und andere Randbemerkungen, die im Originalband enthalten sind, finden sich auch in dieser Datei – eine Erinnerung an die lange Reise, die das Buch vom Verleger zu einer Bibliothek und weiter zu Ihnen hinter sich gebracht hat.

Nutzungsrichtlinien

Google ist stolz, mit Bibliotheken in partnerschaftlicher Zusammenarbeit öffentlich zugängliches Material zu digitalisieren und einer breiten Masse zugänglich zu machen. Öffentlich zugängliche Bücher gehören der Öffentlichkeit, und wir sind nur ihre Hüter. Nichtsdestotrotz ist diese Arbeit kostspielig. Um diese Ressource weiterhin zur Verfügung stellen zu können, haben wir Schritte unternommen, um den Missbrauch durch kommerzielle Parteien zu verhindern. Dazu gehören technische Einschränkungen für automatisierte Abfragen.

Wir bitten Sie um Einhaltung folgender Richtlinien:

+ *Nutzung der Dateien zu nichtkommerziellen Zwecken* Wir haben Google Buchsuche für Endanwender konzipiert und möchten, dass Sie diese Dateien nur für persönliche, nichtkommerzielle Zwecke verwenden.

+ *Keine automatisierten Abfragen* Senden Sie keine automatisierten Abfragen irgendwelcher Art an das Google-System. Wenn Sie Recherchen über maschinelle Übersetzung, optische Zeichenerkennung oder andere Bereiche durchführen, in denen der Zugang zu Text in großen Mengen nützlich ist, wenden Sie sich bitte an uns. Wir fördern die Nutzung des öffentlich zugänglichen Materials für diese Zwecke und können Ihnen unter Umständen helfen.

+ *Beibehaltung von Google-Markenelementen* Das "Wasserzeichen" von Google, das Sie in jeder Datei finden, ist wichtig zur Information über dieses Projekt und hilft den Anwendern weiteres Material über Google Buchsuche zu finden. Bitte entfernen Sie das Wasserzeichen nicht.

+ *Bewegen Sie sich innerhalb der Legalität* Unabhängig von Ihrem Verwendungszweck müssen Sie sich Ihrer Verantwortung bewusst sein, sicherzustellen, dass Ihre Nutzung legal ist. Gehen Sie nicht davon aus, dass ein Buch, das nach unserem Dafürhalten für Nutzer in den USA öffentlich zugänglich ist, auch für Nutzer in anderen Ländern öffentlich zugänglich ist. Ob ein Buch noch dem Urheberrecht unterliegt, ist von Land zu Land verschieden. Wir können keine Beratung leisten, ob eine bestimmte Nutzung eines bestimmten Buches gesetzlich zulässig ist. Gehen Sie nicht davon aus, dass das Erscheinen eines Buchs in Google Buchsuche bedeutet, dass es in jeder Form und überall auf der Welt verwendet werden kann. Eine Urheberrechtsverletzung kann schwerwiegende Folgen haben.

Über Google Buchsuche

Das Ziel von Google besteht darin, die weltweiten Informationen zu organisieren und allgemein nutzbar und zugänglich zu machen. Google Buchsuche hilft Lesern dabei, die Bücher dieser Welt zu entdecken, und unterstützt Autoren und Verleger dabei, neue Zielgruppen zu erreichen. Den gesamten Buchtext können Sie im Internet unter `http://books.google.com` durchsuchen.

A 3 9015 00380 271 0
University of Michigan – BUHR


1837
ARTES
SCIENTIA
VERITAS
LIBRARY OF THE
UNIVERSITY OF MICHIGAN
TUEBOR
CIRCUMSPICE
MEDICAL LIBRARY

610.5
F89

Verhandlungen

der

Freien Vereinigung der Chirurgen Berlins.

Herausgegeben im Auftrage des Vorstandes

von den Schriftführern

E. Sonnenburg, J. Israel, J. Rotter.

Jahrgang XIX.

1906.

Sonderabdruck aus der „Deutschen Medizinischen Wochenschrift“ 1906—1907.

Redakteur: Prof. Dr. **Jul. Schwalbe.**

Leipzig.

Verlag von Georg Thieme.

1907.

Medical
Müller
6-1-28
16319

Vorstand resp. Vorsitzende.

1906—1907.

Dr. König, Geh. Med.-Rat, Professor.
„ Rose, Geh. Med.-Rat, Professor.
„ Schjerning, Generalstabsarzt.

Dr. v. Bergmann, Wirkl. Geh. Rat, Professor, Exzellenz †.
„ Bessel-Hagen, Professor.
„ Hildebrand, Professor.
„ Hoffa, Geh. Medizinalrat, Professor.
„ Israel, J., Professor.
„ Köhler, A., Generaloberarzt, Professor.
„ Körte, Geh. San.-Rat, Professor.
„ Krause, F., Professor.
„ Martens, Professor.
„ Neumann.
„ Riese, San.-Rat.
„ Rinne, Professor.
„ Rotter, Professor.
„ Sonnenburg, Geh. Medizinalrat, Professor.

Mitglieder.

---

1. Dr. Abel, Potsdamer-Straße 118. W.
2. „ Adler, E., San.-Rat, Motz-Straße 90. W.
3. „ Adler, S., Direktor des Krankenhauses Pankow-Berlin, Hadlich-Straße 31.
4. „ Adrian, Oberstabsarzt, Hohenstaufen-Straße 43. W.
5. „ Albers, Generaloberarzt, Frankfurt a./O., Gubener-Straße 1.
6. „ Appel, Chefarzt des städt. Krankenhauses Brandenburg a/H.
7. „ Aschhoff, Friedrich-Straße 1. SW.
8. „ Aye, Charlottenburg, Grolmann-Straße 28.
9. „ Bail, Assistenzarzt, Augusta-Hospital. NW.

10. Dr. v. Bardeleben, Chefarzt, Bochum, Kanal-Straße 24.
11. „ Baum, Richard, NO., Krankenhaus Friedrichshain.
12. „ Becher, Münster i. W., verl. Hüffer-Straße.
13. „ Benary, San.-Rat, Nürnberger-Straße 66. W.
14. „ Bessel-Hagen, Professor, Kurfürstendamm 200. W.
15. „ Bier, Professor, Konstantinopel (Türkei).
16. „ Biesalsky, Fontane-Promenade 10. S.
17. „ Bockenheimer, Ziegel-Straße 10/11. N.
18. „ Böcker, Schöneberger Ufer 15. W.
19. „ Boerner, Stabsarzt, Charlottenburg, Krankenhaus Westend.
20. „ Bohn, Rathenower-Straße 1. NW.
21. „ Boll, Potsdamer-Straße 112 b. W.
22. „ Borchardt, Professor, dirig. Arzt, Kurfürsten-Straße 55.
23. „ Borchert, San.-Rat, Mohren-Straße 13/14. W.
24. „ Bosse, Invaliden-Straße 21.
25. „ Bossler, Stabsarzt, Hannoversche-Straße 12. NW.
26. „ v. Bramann, Geh. Med.-Rat, Professor, Halle a. S., Stein-Straße 19.
27. „ Braun, Oberarzt, Landsberger-Straße 12. NO.
28. „ Brentano, Oberarzt, Gneisenau-Straße 94. SW.
29. „ Broese, San.-Rat, Ranke-Straße 34. W.
30. „ Busch, Professor, Charlottenburg, Lietzenburger-Straße 5.
31. „ Buschke, Privatdozent, Kurfürstendamm 245. W.
32. „ Canon, Gr. Frankfurter-Straße 137. O.
33. „ Caro, Hannover, Baum-Straße 16.
34. „ Casper, L., Professor, Königin Augusta-Straße 44. W.
35. „ Coenen, Assistenzarzt, Ziegel-Straße 5—9. N.
36. „ Cohn, E., Potsdamer-Straße 54. W.
37. „ Cohn, Max, Leiter des Röntgeninstituts, Alt-Moabit 136. NW.
38. „ Coste, Stabsarzt, Breslau, Hohenzollern-Straße 12.
39. „ Cristeller, Dirksen-Straße 21. C.
40. „ David, Oranienburger-Straße 74. N.
41. „ Davidsohn, Hugo, Königgrätzer-Straße 46. SW.
42. „ Dege, Oberarzt, Augusta-Hospital. NW.
43. „ Delkeskamp, Schiffbauerdamm 37.
44. „ Dencks, Gustav, Rixdorf, Richard-Platz 20.
45. „ Dobbertin, Münchener-Straße 53. W.
46. „ Doebbelin, Oberstabsarzt, Courbière-Straße 3. W.
47. „ Drewitz, Luitpold-Straße 34. W.
48. „ Dürr, Bülow-Straße 96. W.
49. „ Eckstein, Steglitzer-Straße 10. W.
50. „ Engel, Hermann, Landshuter-Straße 22.
51. „ Engelmann, Engel-Ufer 4.
52. „ Eschenbach, Monbijou-Platz 4. C.
53. „ Federmann, Berlin, Tauenzien-Straße 20. W.
54. „ Feilchenfeld, Bendler-Straße 27. W.

55. Dr. Fischer, Geh. Med.-Rat, Professor, Brücken-Allee 35. NW.
56. „ Fopp, Steglitzer-Straße 10. W.
57. „ Fraenkel, A., Professor, Königgrätzer-Straße 104/105. SW.
58. „ Fränkel, B., Geh. Med.-Rat, Professor, Lenné-Straße 5. W.
59. „ Fränkel, M., Ranke-Straße 35. W.
60. „ Frank, Keith-Straße 4. W.
61. „ Frank, Alfred, Charlottenburg, Grolmann-Straße 42.
62. „ Frank, E., Lützow-Ufer 14. W.
63. „ Freudenberg, Potsdamer-Straße 20a. W.
64. „ Friedberg, Paul, Bärwald-Straße 69. S.
65. „ Friedenheim, Bülow-Straße 11. W.
66. „ Gain, Victoria Luise-Platz 2. W.
67. „ Gebhard, Schwerin i. Mecklenburg.
68. „ Genzmer, Nürnberger-Straße 8. W.
69. „ Gessner, Memel, Töpfer-Straße 22.
70. „ Gluck, Professor, Tauenzin-Straße 8. W.
71. „ Goedecke, Assistenzarzt, Martin Luther-Straße 3. W.
72. „ Görges, San.-Rat, Motz-Straße 4. W.
73. „ Goldschmidt, San.-Rat, Potsdamer-Straße 71. W.
74. „ Goldstein, Chaussee-Straße 53. N.
75. „ Gottschalk, Privatdozent, Potsdamer-Straße 108. W.
76. „ Graessner, Oberstabsarzt, Paderborn.
77. „ Grossheim, Generalarzt a. D., Ansbacher-Straße 28. W.
78. „ Gümbel, Assistent an der chirurgischen Abteilung des Rudolf Virchow-Krankenhauses. N.
79. „ Gutzeit, dirig. Arzt, Neidenburg i. Pr.
80. „ Hanel, Stabsarzt, Charité. NW.
81. „ Hartmann, Professor, Roon-Straße 8. NW.
82. „ Hartmann, Wilmersdorf, Preußische Straße 3.
83. „ Hegmeister, Eduard, Krankenhaus Friedrichshain. NO.
84. „ Heilmann, Derfflinger-Straße 19. W.
85. „ Helbing, Karl-Straße 31. NW.
86. „ Helferich, Geh. Med.-Rat, Professor, Kiel.
87. „ Hennig, Bamberger-Straße 48. W.
88. „ Herhold, Generaloberarzt, Brandenburg a./H.
89. „ Hermes, Oberarzt, Rudolf Virchow-Krankenhaus. N.
90. „ Herzfeld, Wilhelm-Straße 8. SW.
91. „ Hess, Adolf, Lehe, Hafen-Straße 40.
92. „ Heymann, Emil, Volontärarzt, Augusta-Hospital. NW.
93. „ Hildebrand, Professor, Kronprinzen-Ufer 6. NW.
94. „ Hirsch, K., Kurfürstendamm 181. W.
95. „ Hirschberg, Geh. Med.-Rat, Prof., Schiffbauerdamm 26. NW
96. „ Hirschfeld, Generalarzt a. D., Thurm-Straße 3. NW.
97. „ Hoffa, Geh. Med.-Rat, Professor, Kurfürstendamm 185. W.
98. „ Hoffmann, Ernst, Assistenzarzt am Städtischen Krankenhause Westend.

99. Dr. Holländer, Kurfürstendamm 212. W.
100. „ Holz, San.-Rat, Charlottenburg, Schlüter-Straße 35.
101. „ Jansen, Privatdozent, Hardenberg-Straße 12. W.
102. „ Jaquet, Ansbacher-Straße 23. W.
103. „ Ilberg, Generaloberarzt, Alt-Moabit 89. NW.
104. „ Immelmann, Lützow-Straße 72. W.
105. „ Joachimsthal, Professor, Magdeburger-Straße 36. W.
106. „ Joseph, Kleist-Straße 39. W.
107. „ Israel, E., Nettelbeck-Straße 24. W.
108. „ Israel, J., Professor, Lützow-Ufer 5a. W.
109. „ Karewski, Professor, Meineke-Straße 10. W.
110. „ Katzenstein, Potsdamer-Straße 36. W.
111. „ Kausch, Professor, Victoria Luise-Platz 6. W.
112. „ Kehr, Geh. San.-Rat, Professor, Halberstadt, Lindenweg.
113. „ Kettner, Stabsarzt, Charité. NW.
114. „ Kimmle, Oberstabsarzt a. D., Wilhelm-Straße 73. SW.
115. „ Kimura, Professor, Kanazawa-shi, Japan.
116. „ Kirchhoff, San.-Rat, Magdeburger-Straße 2. W.
117. „ Kleinschmidt, Charlottenburg, Spandauerberg 6.
118. „ Köhler, Braunschweig, Theaterwall 5.
119. „ Köhler, A., Generaloberarzt, Prof., Gneisenau-Straße 35. SW.
120. „ Köhler, R., Geh. Med.-Rat, Generalarzt, Professor, Ranke-Straße 7. W.
121. „ Kölliker, Professor, Leipzig, Marien-Straße 20.
122. „ Koenig, Carl, Frankfurt a. M., Rüster-Straße 1.
123. „ König, Franz, Geh. Med.-Rat, Prof., Grunewald, Hagen-Str. 11.
124. „ Körte, Geh. San.-Rat, Professor, Kurfürsten-Straße 114. W.
125. „ Korsch, Generaloberarzt, Trier, Luxenburger-Straße 15a.
126. „ Kowalk, Generaloberarzt, Spandau, Neuendorfer-Straße 9.
127. „ Krause, F., Professor, Lützow-Platz 13. W.
128. „ Krause, Paul, Invaliden-Straße 111. NW.
129. „ Küster, Geh. Med.-Rat, Professor, Marburg, Bahnhof-Str. 19.
130. „ Kuthe, Tauenzien-Straße 10. W.
131. „ Landau, Geh. Med.-Rat, Professor, Sommer-Straße 2. NW.
132. „ Landgraf, Generalarzt, Charlottenburg, Carmer-Straße 4.
133. „ La Pierre, Geh. San.-Rat, Potsdam, Moltke-Straße 37.
134. „ Lassar, Professor, Karl-Straße 19. NW.
135. „ Lexer, Professor, Königsberg i/Pr., Steindamm.
136. „ Lindner, Med.-Rat, Dresden-A., Johann Georgen-Allee 29.
137. „ Litthauer, Bellevue-Straße 18. W.
138. „ Löhlein, San.-Rat, Albrecht-Straße 25. NW.
139. „ Loewenberg, Max, Charlottenburg, Lietzenburger-Str. 54/55. W.
140. „ Loewy, Neue Schönhauser-Straße 13.
141. „ Loubier, Gross-Lichterfelde-West, Karl-Straße 11.
142. „ Lücke, Kolberg, Kaiser-Platz 4.
143. „ Maass, Potsdamer-Straße 61. W.

144. Dr. Manasse, P., Passauer-Straße 4. W.
145. „ Mankiewicz, Potsdamer-Straße 134. W.
146. „ Marcuse, Bruno, Köpnicker-Straße 124. SO.
147. „ Martens, Professor, Tauenzien-Straße 12. W.
148. „ Mehlhausen, Generalarzt a. D., Geh. Ober-Med.-Rat, Luther-Straße 47. W.
149. „ Mehlhorn, Landshuter-Straße 38.
150. „ Mellin, Assistenzarzt, Marburg a/L., Chir. Klinik.
151. „ Merkens, Oldenburg, Lange-Straße 6.
152. „ Meyer, Ludwig, Altonaer-Straße 6. NW.
153. „ Meyer, M., Geh. San.-Rat, Maaßen-Straße 27. W.
154. „ Mommsen, Schaper-Straße 33. W.
155. „ Mühsam, Oberarzt, Altonaer-Straße 3. NW.
156. „ Müller, R., Oberstabsarzt, Hannover, Boedeker-Straße 8.
157. „ Müller, R. F., Potsdamer-Straße 86b. W.
158. „ Muskat, Potsdamer-Straße 16. W.
159. „ Nast-Kolb, Heidelberg, Chir. Klinik.
160. „ Neuhäuser, Hugo, August-Straße 14/16. N.
161. , Neuhaus, Oberarzt, Luisen-Straße 13. NW.
162. „ Neumann, Direktor, Krankenhaus Friedrichshain.
163. „ Neupert, I. Assistenzarzt der chir. Abteilung des Krankenhauses Westend.
164. „ Niedner, Stabsarzt, Kurfürstendamm 254. W.
165. „ Niehues, Stabsarzt, Alt-Moabit 109. NW.
166. „ Oestreich, Privatdozent, Hohenzollern-Straße 17. W.
167. „ v. Oettingen, Walter, Kaiser-Allee 21. W.
168. „ Olshausen, Geh. Med.-Rat, Professor, Artillerie-Straße 19. N.
169. „ Ostermann, Belle-Alliance-Platz 16. SW.
170. „ Palmié, Charlottenburg, Leibnitz-Straße 87. W.
171. „ Paradies, Bayreuther-Straße 2. W.
172. „ Passow, Geh. Med.-Rat, Professor, Lichtenstein-Allee 2a. W.
173. „ Patschkowski, Assistenzarzt, Nürnberger-Straße 57. W.
174. „ Pels-Leusden, Professor, Invaliden-Straße 90. NW.
175. „ Pernice, San.-Rat, Frankfurt a. O., Fürstenwalder-Straße 53.
176. „ Pickenbach, Schöneberger Ufer 18. W.
177. „ Pulvermacher, Geisberg-Straße 41. W.
178. „ Radike, Nürnberger-Straße 9/10. W.
179. „ Raphael, H., Plan-Ufer 62. S.
180. „ Rathcke, Petersburger-Straße 72. O.
181. „ Rechenberg, O., Hohenlychen, Uckermark.
182. „ Reich, Professor, New-York, German Hospital.
183. „ Renvers, Geh. Med.-Rat, Prof., Nollendorf-Platz 4. W.
184. „ Richter, Tempelhof, Berliner-Straße 18.
185. „ Riese, San.-Rat, ärztl. Direktor des Krankenhauses in Groß-Lichterfelde.
186. „ Rinne, Professor, dirig. Arzt, Kurfürstendamm 241. W.

187. Dr. Roeder, Paul, August-Straße 14/15. N.
188. „ Roettger, Eisenacher-Straße 63. W.
189. „ Rose, Geh. Med.-Rat, Professor, Tauenzien-Straße 8. W.
190. „ Rosenbaum, Kurfürsten-Straße 42. W.
191. „ Rosenstein, A., Rosberitzer-Straße 5. W.
192. „ Rosenstein, Paul, Oranienburger-Straße 65. N.
193. „ Rosenthal, Chirurg. Klinik der Charité. NW.
194. „ Rothmann, Geh. San.-Rat, Hafenplatz 5. SW.
195. „ Rothschild, Lützow-Straße 84 a. W.
196. „ Rotter, Professor, Direktor, Oranienburger-Straße 66. N.
197. „ Ruben, Neuenburger-Straße 14. SW.
198. „ Rudeloff, Generalarzt, Münster i. W.
199. „ Ruge, C., Professor, Jäger-Straße 61. W.
200. „ Ruge, P., Med.-Rat, Großbeeren-Straße 4. SW.
201. „ Rumpel, Stabsarzt, Ziegel-Straße 5—9.
202. „ de Ruyter, Professer, dirig. Arzt, Blumeshof 13. W.
203. „ Salzwedel, Prof., Oberstabsarzt z. D., Victoria-Straße 19. W.
204. „ Samter, Schönhauser-Allee 45. N.
205. „ Sasse, Director des Landes-Hospitals Paderborn.
206. „ Schaefer, Oberstabsarzt, Charlottenburg, Kurfürsten-Allee 38.
207. „ Scheibe, Generalarzt, Königl. Charité. NW.
208. „ Scheier, Friedrich-Straße 31. SW.
209. „ Schenk, leitender Arzt, Charlottenburg, Kant-Straße 32.
210. „ Scheuer, H., Tauenzien-Straße 1. W.
211. „ Schjerning, General-Stabsarzt, Professor, Charlottenburg, Grolman-Straße 42/43.
212. „ Schiff, Stabsarzt, Oldenburg, Johannis-Straße 3.
213. „ Schlender, Stabsarzt, Bromberg, Linden-Straße 5.
214. „ Schlesinger, Alexandrinen-Straße 105/106. SW.
215. „ Schlesinger, Arthur, Potsdamer-Straße 31. W.
216. „ Schmidt, H., Oberstabsarzt, Alt-Moabit 89. NW.
217. „ Schmidt, San.-Rat, Lützow-Ufer 19. W.
218. „ Schmidt, Generalstabsarzt der Marine, Voß-Straße 20. W.
219. „ Schneider, Britz, Kreiskrankenhaus.
220. „ Schönstadt, Hohenstauffen-Straße 15. W.
221. „ Schrader, Steglitz, Schloß-Straße 42.
222. „ Schueller, Professor, Bendler-Straße 41. W.
223. „ Schürmann, Oberstabsarzt, Thurm-Straße 20. NW.
224. „ Schütz, San.-Rat, Wilhelm-Straße 92/93. W.
225. „ Schultze, Max, Altonaer-Straße 33. NW.
226. „ Schwalbach, Königgrätzer-Straße 50. S.
227. „ Schwarz, dirig. Arzt, Elbing.
228. „ Schwarze, Oberstabsarzt a. D., Kalkreuth-Straße 2. W.
229. „ Seefisch, dirig. Arzt, Charlottenburg, Carmer-Straße 11.
230. „ Selberg, Kant-Straße 152. W.
231. „ Sellerbeck, Generalarzt a. D., Belle-Alliance-Straße 104. SW.

232. Dr. Settegast, San.-Rat, Alexandrinen-Straße 118. SW.
233. „ Siegmund, Charlottenburg, Fasanen-Straße 78.
234. „ Soerensen, Friedrich Wilhelm-Straße 6. W.
235. „ Sonnenburg, Geh. Med.-Rat, Prof., Hitzig-Straße 3. W.
236. „ Souchon, Müller-Straße 156b. N.
237. „ Speyer, Victoria-Luise-Platz 5. W.
238. „ Stabel, Schöneberger-Ufer 14. W.
239. „ Stechow, Generalarzt, Alsen-Straße 4.
240. „ Steiner, Behren-Straße 23. W.
241. „ Stettiner, Königgrätzer-Straße 49. SW.
242. „ Sultan, Professor, dirig. Arzt, Rixdorf, Berg-Straße 1.
243. „ Sybel, Stabsarzt, Motz-Straße 30. W.
244. „ Tamm, Geh. San.-Rat, Prinz Friedrich Karl-Straße 3. NW.
245. „ Thiem, Geh. San.-Rat, Professor, Cottbus.
246. „ Tillmanns, Geh. Med.-Rat, Prof., Generalarzt á. l. s., Leipzig, Wächter-Straße 30.
247. „ Tilmann, Professor, Köln a. Rh.
248. „ Timann, Generalarzt, Straßburg i./E., Blessig-Straße 4.
249. „ Unger, Ernst, Derfflinger-Straße 21. W.
250. „ Veit, W., Fasanen-Straße 38. W.
251. „ Virchow, Hans, Professor, Kaiserin Augusta-Straße. 77. W.
252. „ Vogt, San.-Rat, Genthiner-Straße 3. W.
253. „ Voswinckel, Motz-Straße 32. W.
254. „ Wachsen, Britz bei Berlin, Chaussee-Straße 82.
255. „ Waldeyer, Geh. Med.-Rat, Professor, Luther-Straße 35. W.
256. „ Wechselmann, San.-Rat, Lützow-Straße 72. W.
257. „ Weibgen, Flensburger-Straße 7. NW.
258. „ Weinrich, Am Karlsbad 33. W.
259. „ Wessling, Assistent der chirurgischen Abteilung des Rudolf Virchow-Krankenhauses.
260. „ Wiemuth, Oberstabsarzt, Potsdam, Moltke-Straße 7.
261. „ Wohlauer, Richard, Charlottenburg, Schlüter-Straße 50.
262. „ Wohlgemuth, Uhland-Straße 156. W.
263. „ Wolff, Bruno, Ansbacher-Straße 15. W.
264. „ Wolff, H., Professor, Potsdam, Markgrafen-Straße 26.
265. „ Wolff, M., Geh. Med.-Rat Prof., Potsdamer-Straße 121 g. W.
266. „ Wolff, Paul, Kleinbeeren-Straße 21. SW.
267. „ Wolff, R., Johannis-Straße 11. N.
268. „ Wolffenstein, Petersburger-Straße 91. O.
269. „ Wossidlo, H., San.-Rat, Viktoria-Straße 18/19. W.
270. „ Zeller, Altonaer-Straße 17. NW.
271. „ Zimmermann, Oberstabsarzt, Bayreuther-Straße 39. W.

Bestimmungen

über die

Veröffentlichung der Sitzungsberichte

der

Freien Vereinigung der Chirurgen Berlins.

§. 1.

Die Verhandlungen der Freien Vereinigung der Chirurgen Berlins werden nach den in den Sitzungen aufgenommenen Stenogrammen ausschließlich in der Deutschen Medizinischen Wochenschrift veröffentlicht.

§. 2.

Zu diesem Zwecke erhält die Redaktion der Deutschen Medizinischen Wochenschrift spätestens 14 Tage nach jeder Sitzung das Verhandlungsprotokoll in druckfertigem Zustande. Für Abdruck des Protokolls innerhalb 4 Wochen nach der Einlieferung hat die Redaktion Sorge zu tragen.

§. 3.

Die Veröffentlichung der in der Freien Vereinigung der Chirurgen Berlins gehaltenen Vorträge und Demonstrationen in Form von Originalartikeln soll der Regel nach in der Deutschen Medizinischen Wochenschrift stattfinden, soweit Inhalt und Umfang dieser Aufsätze für die Wiedergabe in einer Wochenschrift geeignet sind. Wünscht ein Redner aus den eben genannten Gründen seinen Vortrag in einer anderen Zeitschrift zu veröffentlichen, so hat er dem betreffenden Sitzungsprotokoll einen kurzen Auszug aus seiner Rede beizugeben. Ist in dem Protokoll weder der Originalvortrag, noch ein den wesentlichen Inhalt desselben wiedergebender Auszug enthalten, so hat die Redaktion der Deutschen Medizinischen Wochenschrift keine Verpflichtung, die etwa an den betreffenden Vortrag angeschlossene Diskussion abzudrucken.

§. 4.

Die in der Diskussion gemachten Bemerkungen sind für das zum Druck bestimmte Protokoll seitens der einzelnen Redner möglichst zu kürzen.

§. 5.

Die alljährlich in einem Bande vereinigten Verhandlungen der Freien Vereinigung der Chirurgen Berlins werden aus den in der Deutschen Medizinischen Wochenschrift erschienenen Publikationen zusammengestellt: es können daher in dem Jahresbande nur diejenigen Mitteilungen veröffentlicht werden, die in der Deutschen Medizinischen Wochenschrift abgedruckt sind.

Inhalts-Verzeichnis.

I. Verhandlungen.

Seite

1. Sitzung am 8. Januar. Vorsitzender: Herr A. Neumann 3
Seidel: Ueber das Ueberdruckverfahren zur Ausschaltung der Pneumothoraxfolgen. Neumann: Zur Radikalbehandlung der Coloncarcinome. W. Braun: Zur Frage der Enterostomie. A. Neumann: a) Ueber Darmschüsse; b) Magen- und Speiseröhrenverätzung; c) Spätfolgen von subkutanen Nierenverletzungen (Krankenvorstellung).

2. Sitzung am 12. Februar. Vorsitzender: Herr Riese . . . 29
Milner: Beinverlängerung bei angeborener, sogenannter Neurofibromatose (Krankenvorstellung). Riese: Operation bei Barlowscher Krankheit. Loehlein: a) Echinococcus der Leber (Krankenvorstellung); b) Schuß durch die Lunge (Krankenvorstellung); c) Dünndarmabreißung. Riese: Echinococcencyste des Mesenteriums (Vorstellung). Sultan: Ueber lokale Eosinophilie der Niere. Püschmann: Fall von Gehirngeschwulst (Demonstration). Riese: Operationen an den Samenblasen.

3. Sitzung am 12. März. Vorsitzender: Herr Rinne 39
Rinne: Operative Behandlung der genuinen Epilepsie (Krankenvorstellung). Rinne: Partielle Hyperostose des Schädels (Krankenvorstellung). Immelmann: Nachweis von Konkrementen mittels Röntgenstrahlen. Gluck: a) Aneurysma cirsoideum; b) Flexionskontraktur. Gluck: Methoden und Aufgaben der Chirurgie der Halsorgane.

4. Sitzung am 14. Mai. Vorsitzender: Herr Rotter 52
Eichenbach: Demonstration von Uretersteinen. Dirk: a) Ulcus ventriculi perforatum; b) Traumatische Choledochusruptur. Rotter: a) Traumatische Aneurysmen; b) Kurze Bemerkung zur 48-Stundenoperation bei Perityphlitis. Dirk: Ueber die Kuhnsche Tubage. Petermann: Ueber Mastdarmkrebs. Rotter: Ueber die kombinierte Methode zur Entfernung von Mastdarm- und Coloncarcinomen.

Bestimmungen

über die

Veröffentlichung der Sitzungsberichte

der

Freien Vereinigung der Chirurgen Berlins.

§. 1.

Die Verhandlungen der Freien Vereinigung der Chirurgen Berlins werden nach den in den Sitzungen aufgenommenen Stenogrammen ausschließlich in der Deutschen Medizinischen Wochenschrift veröffentlicht.

§. 2.

Zu diesem Zwecke erhält die Redaktion der Deutschen Medizinischen Wochenschrift spätestens 14 Tage nach jeder Sitzung das Verhandlungsprotokoll in druckfertigem Zustande. Für Abdruck des Protokolls innerhalb 4 Wochen nach der Einlieferung hat die Redaktion Sorge zu tragen.

§. 3.

Die Veröffentlichung der in der Freien Vereinigung der Chirurgen Berlins gehaltenen Vorträge und Demonstrationen in Form von Originalartikeln soll der Regel nach in der Deutschen Medizinischen Wochenschrift stattfinden, soweit Inhalt und Umfang dieser Aufsätze für die Wiedergabe in einer Wochenschrift geeignet sind. Wünscht ein Redner aus den eben genannten Gründen seinen Vortrag in einer anderen Zeitschrift zu veröffentlichen, so hat er dem betreffenden Sitzungsprotokoll einen kurzen Auszug aus seiner Rede beizugeben. Ist in dem Protokoll weder der Originalvortrag, noch ein den wesentlichen Inhalt desselben wiedergebender Auszug enthalten, so hat die Redaktion der Deutschen Medizinischen Wochenschrift keine Verpflichtung, die etwa an den betreffenden Vortrag angeschlossene Diskussion abzudrucken.

§. 4.

Die in der Diskussion gemachten Bemerkungen sind für das zum Druck bestimmte Protokoll seitens der einzelnen Redner möglichst zu kürzen.

§. 5.

Die alljährlich in einem Bande vereinigten Verhandlungen der Freien Vereinigung der Chirurgen Berlins werden aus den in der Deutschen Medizinischen Wochenschrift erschienenen Publikationen zusammengestellt: es können daher in dem Jahresbande nur diejenigen Mitteilungen veröffentlicht werden, die in der Deutschen Medizinischen Wochenschrift abgedruckt sind.

Inhalts-Verzeichnis.

I. Verhandlungen.

Seite

1. Sitzung am 8. Januar. Vorsitzender: Herr A. Neumann 3
Seidel: Ueber das Ueberdruckverfahren zur Ausschaltung der Pneumothoraxfolgen. Neumann: Zur Radikalbehandlung der Coloncarcinome. W. Braun: Zur Frage der Enterostomie. A. Neumann: a) Ueber Darmschüsse; b) Magen- und Speiseröhrenverätzung; c) Spätfolgen von subkutanen Nierenverletzungen (Krankenvorstellung).

2. Sitzung am 12. Februar. Vorsitzender: Herr Riese . . . 29
Milner: Beinverlängerung bei angeborener, sogenannter Neurofibromatose (Krankenvorstellung). Riese: Operation bei Barlowscher Krankheit. Loehlein: a) Echinococcus der Leber (Krankenvorstellung); b) Schuß durch die Lunge (Krankenvorstellung); c) Dünndarmabreißung. Riese: Echinococcencyste des Mesenteriums (Vorstellung). Sultan: Ueber lokale Eosinophilie der Niere. Püschmann: Fall von Gehirngeschwulst (Demonstration). Riese: Operationen an den Samenblasen.

3. Sitzung am 12. März. Vorsitzender: Herr Rinne 39
Rinne: Operative Behandlung der genuinen Epilepsie (Krankenvorstellung). Rinne: Partielle Hyperostose des Schädels (Krankenvorstellung). Immelmann: Nachweis von Konkrementen mittels Röntgenstrahlen. Gluck: a) Aneurysma cirsoideum; b) Flexionskontraktur. Gluck: Methoden und Aufgaben der Chirurgie der Halsorgane.

4. Sitzung am 14. Mai. Vorsitzender: Herr Rotter 52
Eichenbach: Demonstration von Uretersteinen. Dirk: a) Ulcus ventriculi perforatum; b) Traumatische Choledochusruptur. Rotter: a) Traumatische Aneurysmen; b) Kurze Bemerkung zur 48-Stundenoperation bei Perityphlitis. Dirk: Ueber die Kuhnsche Tubage. Petermann: Ueber Mastdarmkrebs. Rotter: Ueber die kombinierte Methode zur Entfernung von Mastdarm- und Coloncarcinomen.

Seite

5. Sitzung am 11. Juni. Vorsitzender: Herr Sonnenburg 68
Kölliker: Oesophagoskop. Max Cohn: Behandlung maligner Tumoren mit Röntgenstrahlen. Hermes: Ueber Gallensteinileus. Sonnenburg: Verwertbarkeit der Leukocytenzählungen. R. Mühsam: a) Nervenlähmungen bei Oberarmbruch; b) Typische Chauffeurverletzung. W. Mühsam (als Gast): Augenmuskellähmung nach Rückenmarksanästhesie.

6. Sitzung am 9. Juli. Vorsitzender: Exzellenz v. Bergmann 85
Exzellenz v. Bergmann: Fall von Oesophagusdivertikel. Wolff (Potsdam): Milzexstirpation bei Anaemia splenica infantum gravis (Demonstration). Sticker: Spontane und postoperative Implantationstumoren. Katzenstein: Ueber die Aenderung des Magenchemismus nach Gastroenterostomie. Sticker: Endemisches Vorkommen des Krebses. Borchardt: Ueber retropharyngeale Tumoren. Schultze: Zur Meniskuszerreißung. Wolff (Potsdam): Ein weiterer Fall von Meniskusabreißung. Coenen: Pseudarthrose des Unterschenkels. Rumpel: Knochentumoren im Röntgenbilde.

Außerordentliche Sitzung am 22. Oktober (im Institut des Herrn Immelmann, Lützowstraße 72). Vorsitzender: Herr Israel 99
Immelmann: a) Osteoarthritis deformans coxae juvenilis (Krankenvorstellung); b) Ischias scoliotica (Krankenvorstellung); c) Behandlung von Gelenksteifigkeiten mit Bierschen Saugapparaten (Demonstration). Jaquet: a) Ueber die Köhlersche Verbesserung der Röntgentechnik bei sehr starken Patienten (Demonstration); b) Plastische Röntgenbilder und deren Anfertigung (Demonstration). Immelmann: a) Orthophototographie der Aneurysmen und Mediastinaltumoren (Demonstration); b) Projektion von 20 ausgewählten Röntgenbildern aus der Chirurgie; c) Ueber die Leppersche Spaltblende.

7. Sitzung am 12. November. Vorsitzender: Herr Bessel-Hagen 109
Boerner: Seltenere Frakturen der Handknochen. Kothe: Eigentümliche Form chronischer Dickdarmstenose der Flexura lienalis coli. Kleinschmidt: Behandlung der ischämischen Muskelkontrakturen. Neupert: Tumor in der Beckenhöhle und in der Inguinalgegend. Hoffmann: Hypernephrommetastasen. Bessel-Hagen: a) Innere Darmeinklemmung durch das Meckelsche Divertikel; b) Lungenchirurgie.

8. Sitzung am 10. Dezember. Vorsitzender: Herr Hildebrand 116
Pels-Leusden: a) Madelungsche Deformität der Hand;

Seite

b) Sehnengeschwülstchen in der Hohlhand bei Kindern. Hildebrand: a) Ruptur des Ductus hepaticus; b) Ruptur des Ureters. Neuhaus: Tumoren der Cauda equina. Bosse: Ulcus pepticum der Bauchwand. Kettner: Kongenitaler Zungendefekt.

II. Vorträge:

A. Neumann: Zur Radikalbehandlung der Coloncarcinome . . 3
H. Riese: Operation bei Barlowscher Krankheit 16
H. Riese: Solitäre Echinococcencyste des Mesenterium . . . 22
Püschmann: Fall von Kleinhirnbrückenwinkelgeschwulst . . 27
H. Riese: Operationen an den Samenblasen 34
F. Rinne: Operative Behandlung der genuinen Epilepsie . . 40
A. Dirk: Ueber die Kuhnsche Tubage 47
O. Hermes: Zur Kasuistik des Gallensteinileus 52
R. Mühsam: Ueber eine typische Verletzung der Chauffeure . 62
W. Mühsam: Augenmuskellähmung nach Rückenmarksanästhesie 68
Kothe: Ueber eine eigentümliche Form chronischer Stenose der Flexura lienalis coli 72
P. Kleinschmidt: Zur Behandlung ischämischer Muskelkontrakturen, zugleich ein Beitrag zur Pseudarthrosenheilung 77
E. Hoffmann: Ueber Hypernephrommetastasen 86
Pels-Leusden. Ueber die Madelungsche Deformität der Hand 92
Pels-Leusden: Ueber Sehnengeschwülstchen bei Kindern . . 101

Sachregister.

Seite

Apparate.
Biersche Saugapparate zur Behandlung von Gelenksteifigkeiten . . . . . I. 104.
Arterien.
Traumatische Aneurysmen . . . . . I. 55.
Barlowsche Krankheit, Operation bei . . . . I. 33. II. 16.
Bauchhöhle.
Darm.
Innere Darmeinklemmung durch das Meckelsche Divertikel . . . . . I. 113.
Darmschüsse . . . . . I. 16.
Dünndarmabreißung . . . . . I. 34.

	Seite
Enterostomie	I. 13.
Mastdarmkrebs	I. 61.
Kombinierte Methode zur Entfernung von Mastdarm- und Coloncarcinomen	I. 64.
Radikalbehandlung der Coloncarcinome	I. 7. II. 3.
Eigentümliche Form chronischer Stenose der Flexura lienalis coli	I. 109. II. 72.
Gallenblase.	
Traumatische Choledochusruptur	I. 53.
Gallensteinileus	I. 74. II. 52.
Leber.	
Ruptur des Ductus hepaticus	I. 116.
Echinococcus der Leber	I. 33.
Magen.	
Aenderung des Magenchemismus nach Gastroenterostomie	I. 94.
Ulcus ventriculi perforatum	I. 53.
Magen- und Speiseröhrenverätzung	I. 19.
Mesenterium.	
Solitäre Echinococcencyste des Mesenterium	I. 35. II. 22.
Milz.	
Milzexstirpation bei Anaemia splenica infantum gravis	I. 86.
Wurmfortsatz.	
48-Stundenoperation bei Perityphlitis	I. 60.
Brusthöhle.	
Lungenchirurgie	I. 115.
Schuß durch die Lunge	I. 34.
Ueberdruckverfahren zur Ausschaltung der Pneumothoraxfolgen	I. 3.
Extremitäten.	
Obere: Madelungsche Deformität der Hand	I. 116. II. 92.
Seltenere Frakturen der Handknochen	I. 109.
Typische Verletzung der Chauffeure	I. 84. II. 62.
Nervenlähmungen bei Oberarmbruch	I. 82.
Hautplastik	I. 50.
Flexionskontraktur	I. 49.
Zur Behandlung ischämischer Muskelkontrakturen, zugleich ein Beitrag zur Pseudarthrosenheilung	I. 109. II. 77.
Sehnengeschwülstchen in der Hohlhand bei Kindern	I. 116. II. 101.

Seite

Extremitäten.
Untere: Beinverlängerung bei angeborener, sogenannter Neurofibromatose . . . . . I. 29.
Ischias scoliotica . . . . . I. 103.
Meniskusabreißung . . . . . I. 95. 97.
Osteoarthritis deformans coxae juvenilis I. 99.
Pseudoarthrose des Unterschenkels . . I. 98.
Geschlechtsapparat.
Operationen an den Samenblasen . . . . . I. 36. II. 34.
Halsorgane, Methoden und Aufgaben der Chirurgie der . . . . . I. 52.
Harnwege.
Niere. Lokale Eosinophilie der Niere . . . . I. 35.
Hypernephrommetastasen . . . . . I. 113. II. 86.
Spätfolgen von subkutanen Nierenverletzungen . . . . . I. 22.
Ureter. Ruptur des Ureters . . . . . I. 120.
Uretersteine . . . . . I. 52.
Leukocytenzählungen . . . . . I. 76.
Oesophagoskop . . . . . I. 68.
Oesophagusdivertikel . . . . . I. 85.
Röntgenverfahren.
Nachweis von Konkrementen mittels Röntgenstrahlen . . . . . I. 48.
Knochentumoren im Röntgenbilde . . . . . I. 99.
Behandlung maligner Tumoren mit Röntgenstrahlen . . . . . I. 69.
Orthophotographie der Aneurysmen und Mediastinaltumoren . . . . . I. 107.
Plastische Röntgenbilder und deren Anfertigung I. 106.
Projektion von zwanzig ausgewählten Röntgenbildern aus der Chirurgie . . . . . I. 108.
Röntgentechnik bei sehr starken Patienten . . I. 105.
Leppersche Spaltblende . . . . . I. 108.
Rückenmarksanästhesie, Augenmuskellähmung nach . . . . . I. 84. II. 68.
Rückenmarkstumoren. . . . . I. 84. II. 68.
Schädel.
Aneurysma cirsoideum . . . . . I. 122.
Operative Behandlung der genuinen Epilepsie . I. 49.
Partielle Hyperostose des Schädels . . . . . I. 39. II. 40.
Kleinhirnbrückenwinkelgeschwulst . . . . . I. 46.
Kuhnsche Tubage . . . . . I. 36. II. 27.
Kongenitaler Zungendefekt . . . . . I. 61. II. 47.
I. 131.

Seite

Tumoren siehe Röntgenverfahren.
Tumoren.
Tumor in der Beckenhöhle und in der Inguinalgegend . . . . . I. 112.
Tumoren der Cauda equina . . . . . I. 122.
Spontane und postoperative Implantationstumoren I. 92.
Endemisches Vorkommen des Krebses . . . . I. 94.
Retropharyngeale Tumoren . . . . . I. 94.
Ulcus pepticum der Bauchwand . . . . . I. 126.
Wirbelsäule siehe Tumoren.

Namenverzeichnis.

v. Bergmann, Exzellenz I. 85. 94. 99. 104.
Bessel-Hagen I. 113. 115. 118. 119.
Borchardt I. 5. 6. 16. 43. 47. 94.
Boerner I. 109.
Bosse I. 126.
Braun, W. I. 13.
Coenen I. 98.
Cohn, Max I. 69. 74.
Colmers I. 6.
Dirk I. 53. 61. II. 47.
Eichenbach I. 52.
Eulenburg I. 39.
Fränkel I. 112.
Gluck I. 44. 49. 52.
Hermes I. 74. II. 52.
Hildebrand I. 36. 37. 116. 119. 120. 126.
Hoffa I. 74. 84. 97. 101. 102. 110.
Hoffmann I. 113. II. 86.
Immelmann I. 48. 99. 103. 104. 107. 108.
Israel I. 37. 38. 48. 89. 109. 113.
Jaquet I. 105. 106.
Karewski I. 77. 111. 112.
Katzenstein I. 36. 94.
Kettner I. 131.
Kleinschmidt I. 109. II. 77.
Kölliker I. 68.
Körte I. 9. 12. 16. 38.
Kothe I. 109. II. 72.
Krause I. 41. 44. 52. 124. 126.
Loehlein I. 33. 34.
Martens I. 12. 81.
Milner I. 29. 33. 93.
Mühsam, R. I. 82. 84. II. 62.

Mühsam, W. I. 84. II. 68.
Neuhaus I. 122. 125.
Neumann I. 7. 16. 19. 22. 74. II. 3.
Neupert I. 112.
Pels-Leusden I. 60. 116. II. 92. 101.
Petermann I. 61.
Püschmann I. 36. II. 27.
Riese I. 33. 35. 36. 37. 38. 39. II. 16. 22. 34.
Rinne I. 39. 46. 48. II. 40.
Rotter I. 7. 12. 13. 55. 60. 64. 80.
Rumpel I. 99.
Schlesinger, Arthur I. 102. 103.
Schultze I. 95.
Seidel I. 3. 6.
Sonnenburg I. 74. 76. 81. 112. 125.
Sticker I. 92. 94.
Sultan I. 35. 36. 84.
Wolff (Potsdam) I. 86. 97.

I.

Verhandlungen.

Sitzung am 8. Januar 1906.

Vorsitzender: Herr A. Neumann; Schriftführer: Herr Rotter.

1. Herr Seidel: **Ueber das Ueberdruckverfahren zur Ausschaltung der Pneumothoraxfolgen.** Der Vortragende hebt nach kurzer Erwähnung der Grundprinzipien des Unter- und Ueberdruckverfahrens — erläutert an zwei Zeichnungen des Sauerbruchschen und Brauerschen Apparates — hervor, daß die Einwände, welche Sauerbruch gegen das Ueberdruckverfahren macht, von Brauer zwar theoretisch zu widerlegen gesucht wurden, bisher aber noch von keiner Seite experimentell physiologisch nachgeprüft worden sind. Vortragender hat, gestützt auf seine seit $1^1/_2$ Jahren mit dem Ueberdruckverfahren gewonnenen Erfahrungen, es in letzter Zeit unternommen, dessen physiologische Grundlagen festzustellen. Seine bisherigen Untersuchungen bezogen sich auf Atmungs- und Kreislaufverhältnisse beim Kaninchen und Hunde. Die Atmung wurde aus den Thoraxbewegungen, Blutdruck und Puls aus der Arteria femoralis am Ludwigschen Kymographion verzeichnet, die noch nicht abgeschlossenen Messungen des Atemvolumens mit der Gasuhr vorgenommen. Zunächst wurden die betreffenden Verhältnisse für die Respiration komprimierter Luft bei sonst normalen Thoraxverhältnissen geprüft, beim Kaninchen ohne und mit Narkose, beim Hunde nur in Narkose. Die Ergebnisse sind folgende: Beim nichtnarkotisierten Kaninchen wird die Atmung unter Ueberdruck bei sonst normalen Thoraxverhältnissen beschleunigt und vertieft. Der Blutdruck steigt im Beginn des Ueberdrucks, aber nicht erheblich, sinkt nach längerer Dauer wieder fast bis zur Norm. Der Puls bleibt regelmäßig, ist wenig beschleunigt, die Höhe der Pulswelle nicht geändert. Beim narkotisierten Kaninchen wird unter denselben Verhältnissen die Atmung verlangsamt

und abgeflacht, der Blutdruck kaum erhöht. Tritt Pneumothorax ein, so werden die Abweichungen von der Norm sowohl beim narkotisierten als auch beim nichtnarkotisierten Kaninchen geringer. Die Atmung wird im allgemeinen ganz wenig beschleunigt, nicht wesentlich abgeflacht, die Exspiration jedoch anscheinend angestrengter als vorher. Blutdruck- und Pulsverhältnisse sind nicht verändert.

Am narkotisierten Hunde sieht man bei Atmung komprimierter Luft und intaktem Thorax Verlangsamung und Abflachung der Atmung bei angestrengterer Exspiration, geringes Steigen des Blutdrucks unter sonst kaum geänderten Pulsverhältnissen. Tritt Pneumothorax ein, so bleibt auch hier im allgemeinen die Atmung etwas verlangsamt, der Blutdruck normal. Der Puls wird weder in seiner Schlagfolge, noch in seiner Höhe wesentlich alteriert.

Es ist nach diesen Untersuchungen, welche Vortragender durch zahlreiche Kurven belegt und erläutert, festgestellt, daß bei Respiration in komprimierter Luft und intaktem Thorax sich gewisse Veränderungen der Atmungs- und Pulsverhältnisse ergeben, daß diese Veränderungen aber bei Eintritt eines Pneumothorax, namentlich auch eines doppelseitigen Pneumothorax, geringer werden. Bedingung ist, daß die Ueberdruckwerte nicht zu hoch genommen werden; es gelten die vorstehenden Angaben im allgemeinen nur für Druckwerte, wie sie zur Wiederherstellung des Druckunterschiedes zwischen Bronchial- und Intrapleuraldruck bei Pneumothorax gerade ausreichen. Bei höheren Druckwerten werden die Veränderungen ausgeprägter. Ferner muß bei Etablierung des Pneumothorax der Ueberdruck so frühzeitig eingeleitet werden, daß die Lunge nicht erst kollabiert, weil sich sonst Kreislaufstörungen ergeben, welche auf den Kurven auch noch längere Zeit nach Einleitung des Ueberdrucks Spuren hinterlassen.

Die Messungen des Atemvolumens, welche Vortragender ebenfalls angestellt hat, haben bisher eine mäßige Verringerung desselben unter Ueberdruck beim Pneumothorax ergeben. Ausführlich wird Vortragender hierüber sowie über seine übrigen Versuche in einer demnächst erscheinende Publikation berichten.

Vortragender demonstriert dann noch die Präparate von vier Hunden, welche er mit Hilfe des Ueberdruckverfahrens operiert

hat. Bei dreien hat er eine Gastrooesophagoanastomose mit Verlagerung des Magens in die Brusthöhle nach Sauerbruch angelegt. Die Tiere haben zwei bis acht Monate gelebt. Bei zweien ist durch die gelockerte Magenzwerchfellnaht ein großer Teil des Bauchinhalts nachträglich in die Brusthöhle getreten, sodaß sich große Zwerchfellhernien gebildet haben, welche aber im Leben keine Erscheinungen gemacht haben. Einem vierten Hunde hat Vortragender den linken unteren Lungenlappen reseziert, Naht am linken Ventrikel und Herzbeutelnaht gemacht. Der Hund lebte ebenfalls acht Monate lang nach der Operation und ist wie die übrigen zur Erlangung des Präparats getötet worden.

Im ganzen stellt Vortragender auf Grund seiner vorliegenden Resultate schon jetzt fest, daß in gewissem Grade die Einwände Sauerbruchs gegen das Ueberdruckverfahren zu Recht bestehen, daß aber die Veränderungen, welche durch das letztere bedingt werden, bei richtiger Anwendung — möglichst geringer Druck, sofortiges Einleiten desselben beim Eintritt des Pneumothorax — so gering sind, daß sie bei der sonstigen, eklatant günstigen Wirkung des Ueberdrucks für die Praxis nicht in Frage kommen, daß man aus diesem Grunde also wohl berechtigt ist, das Ueberdruckverfahren auch beim Menschen zu erproben, wenn wohl auch zugegeben werden muß, daß das Unterdruckverfahren vielleicht das physiologischere ist.

Diskussion. Herr Borchardt: Ich möchte fragen, ob Herr Seidel praktische Erfahrungen beim Menschen mit seinem Ueberdruckverfahren hat, und zweitens, ob er glaubt, daß — was Tiegel in seiner neuesten Arbeit wieder bestritten hat — unter pathologischen Verhältnissen das Ueberdruckverfahren und das Unterdruckverfahren vollkommen gleichwertig sind, das heißt in den Fällen, wo man an kranken Lungen und kranken Herzen operiert. Ich habe zweimal mit der Sauerbruchschen Kammer an Menschen operiert, und ich kann nur versichern, daß sie sich in beiden Fällen sehr gut bewährt hat. In dem ersten der beiden Fälle handelte es sich um einen primären Echinococcus der Lunge. Der Patient wurde geheilt. Den zweiten Fall habe ich erst vor wenigen Tagen operiert, und zwar insofern mit Mißerfolg, als die Patientin auf dem Operationstisch starb. Es handelte sich um einen Patienten mit Lungengangrän. Eine Lokalisierung der Höhle war vor der Operation trotz aller angewandten Hilfsmittel nicht möglich. Ich eröffnete den Thorax bei einem Unterdruck von etwa neun bis zehn Millimeter Quecksilber. Es waren keine stärkeren Adhäsionen vorhanden, wie wir ursprünglich angenommen hatten, sondern nur sehr wenige. Es

wäre also hier ein schwerer Pneumothorax entstanden. Nach der Rippenresektion konnten wir in aller Ruhe die Lunge untersuchen, herausnehmen und abpalpieren. Ich habe mich, da ich die Höhle nicht fand, zur Punktion verleiten lassen und schließlich die Caverne entdeckt. Man kann ja nicht gut anders vorgehen. Aber infolge der Punktionen erfolgte eine Blutung in die Höhle, Blut wurde in die Bronchien aspiriert, und die Patientin ging schnell zugrunde. Ich muß aber betonen, daß ich ohne das Unterdruckverfahren in diesem Falle nicht imstande gewesen wäre, die Höhle zu finden. Die Folgen des Pneumothorax sind durch die Sauerbruchsche Kammer vollkommen überwunden worden; der Exitus ist der Kammer nicht zur Last zu legen.

Herr Seidel: Praktische Erfahrungen an Menschen haben wir bisher nicht. In Beziehung auf die zweite Frage kann ich natürlich ein endgültiges Urteil nicht abgeben. Ich bin noch zweifelhaft, ob gerade in dieser Beziehung das Ueberdruckverfahren ganz genau dasselbe leisten wird wie das Unterdruckverfahren. Ich werde darauf in meiner Arbeit zurückkommen. Jedenfalls muß ich betonen, daß auch die Sauerbruchsche Kammer keine endgültigen Erfolge gezeitigt hat. Das, was Sauerbruch erreicht hat — seine Arbeit ist erst kürzlich erschienen —, ist nicht allzu ermutigend. Die geschwächten Patienten, die er zur Operation bekommen hat, sind gestorben. Ob wir zunächst mehr erreichen werden, weiß ich nicht.

Herr Colmers: Ich habe in der Heidelberger Klinik vor zwei Jahren, als das Brauersche Verfahren ganz neu und die Sauerbruchsche Erfindung eben publiziert war, in Gemeinschaft mit Herrn Prof. Petersen dieselben Beobachtungen, die Herr Seidel vorgetragen hat, gemacht und in der kurzen Zeit, während der wir nach diesem Verfahren operiert haben, sowohl in der Sauerbruchschen Kammer wie außerhalb derselben die gleichen Resultate gefunden. Wir haben außerdem damals mit dem ganz primitiven Brauerschen Apparat, der lediglich aus einer Sauerstoffbombe, einem vorgeschalteten Windkessel und einem Wasserdruckventil bestand, das den Luftdruck regulierte und mit der Hand eventuell verschoben werden konnte, einen Mann mit Sarkom der Pleura operiert. Der Apparat hat genau so gut funktioniert wie am Tier, die Operation ist glatt, ohne Pneumothorax, verlaufen. Zwei Stunden nach der Operation bekam der Mann eine Nachblutung; bei dem Versuch, zu tamponieren, entstand jetzt erst der Pneumothorax, und da die Herbeischaffung des Apparates sich verzögerte und die Blutung nicht gestillt werden konnte, starb der Mann am andern Tage unter dem Pneumothorax, der sich stark ausgebildet hatte.

Herr Borchardt: Man kann solche Operationen auch glatt ausführen bei künstlicher Atmung — das habe ich auch wiederholt

gesehen —, auch ohne Ueberdruckverfahren. Das beweist aber noch nicht, daß die beiden Verfahren physiologisch gleichwertig sind.

2. Herr Neumann: **Zur Radikalbehandlung der Coloncarcinome.** (Siehe den Vortrag im II. Teil dieses Bandes, S. 3.)

Diskussion: Herr Rotter: Seit meinem Vortrage Anfang 1903 habe ich inzwischen noch 22 Coloncarcinome der Radikaloperation unterworfen (unberücksichtigt bleiben also die im Ileus Operierten und die gestorbenen und inoperablen Fälle). 6 Fälle gehören dem Coecum und Angulus dexter, 3 dem Colon transversum, 5 dem Angulus sinister und Colon descendens, 10 dem S Romanum, 1 dem Colon pelvinum an. Von den 22 Fällen sind 6 an den Folgen der Operation gestorben und 2 nach Entlassung an interkurrenten Krankheiten.

Ich habe seinerzeit an dieser Stelle auseinandergesetzt, daß die von v. Mikulicz eingeführte mehrzeitige Methode mit Doppelflinte mir besonders empfehlenswert gegenüber den anderen Methoden erschien, nach den drei Fällen, welche ich damals mit dieser Methode behandelt hatte. Heute möchte ich bei dieser Gelegenheit meine weiteren Erfahrungen darüber mitteilen.

Ich habe auch in diesen letzten drei Jahren die gleiche Erfahrung gemacht wie ehedem, daß die zirkuläre Naht im Dickdarm mir die ungünstigsten Resultate ergeben hat. Sie kam noch dreimal zur Anwendung, und zwar zweimal bei Tumoren am S Romanum (Croner-Ammon). Beidemal bildete sich in der Gegend des Mesenterialansatzes zwischen den Mesenterialblättern eine Eiterung, welche sicher das einemal entstanden war, ohne daß die Naht auseinanderging, also wohl durch Infektion während der Operation — oder durch die Wand des schlecht ernährten Darmes hindurch. Der Tod erfolgte beidemal am siebenten Tage post operationem an Peritonitis. Der dritte Fall, bei dem ich die zirkulare Naht angewandt, betraf die Resektion eines Cc. des Colon pelv., wo ich die Naht vom Bauch her ausführte, nach dem Vorschlag von Schloffer. Die Naht gelang gut, — aber nachdem eine Kotfistel sich im Verlaufe glücklich geschlossen, blieb eine in das kleine Becken führende Eiterfistel zurück, die sich nicht geschlossen hat. Nach etwa einem Jahr erlag die Patientin einem Rezidiv. Sehr viel günstiger gestalten sich die Resultate der zirkulären Naht, wenn vorher ein Anus praeternaturalis angelegt worden war (3 Fälle). Diese Fälle waren vorher im Ileus operiert worden. Der während dieser Operation in den Bauch eingeführte Arm stellte operable Carcinome, zweimal im S Romanum und einmal im Angul. sinister, fest. Es wurde daher der Anus praeternaturalis im Ileum angelegt (von der Coekostomie bin ich abgekommen, weil sie einen großen Teil des Stuhls in das Colon passieren läßt). Beim Anus ilei verläuft die

Heilung bei der Radikaloperation, ohne daß Stuhl zur Nahtstelle gelangt. Diese drei Fälle sind geheilt. Freilich ist eine ganze Serie von Operationen nötig gewesen — 1. wegen des Ileus die Anlegung eines Anus ilei, 2. Resektion des Tumors, 3. Schluß des Anus ilei mit Spornquetsche und einmal (Reitz) noch die Einpflanzung des Ileum in das S Romanum. Die günstigsten Erfahrungen habe ich mit der seitlichen Apposition gemacht, — sowohl zwischen Dickdarm und Dickdarm als besonders zwischen Dünndarm und Dickdarm. Für die Carcinome des Coecum und der Flex. dextra verwende ich als Normalverfahren, daß der Darm vom Ileum bis in das Colon ascendens, resp. transversum reseziert, dann mittels Enterotripter (Doyen) das Ileum und Colon blind geschlossen und schließlich eine Anastomose zwischen Ileum und Colon transv. (meist Murphyknopf) hergestellt wird. Von vier Fällen starb einer an Ileus, bei welchem sich eine Ileumschlinge am Colon abgeknickt hatte. Bei der Resektion eines Carcinoma coli transversi (Michaelis) wurden die beiden Colonenden blind geschlossen und das Ileum (nach kompletter Durchtrennung, also Darmausschalten vom Ileumende bis Colon transv.) in das S. Romanum eingepflanzt, mit glücklichem Ausgang. Bei einer Resektion der Angulus sinistr. (Reitz), wo sich eine Kotfistel gebildet hatte, wurde zur Beseitigung des im Ileus angelegten Anus ilei, das Ileum in das S Romanum gepflanzt. Bisher handelte es sich also immer um Einpflanzung des Ileum in den Dickdarm. Einmal habe ich bei einer Resektion des S Romanum (Dahlem), wo reichlich Darm zur Verfügung stand, die beiden Darmenden blind geschlossen, und sie dann durch seitliche Anastomose verbunden, — mit gutem Erfolg. Ich meine immer wieder, daß es wichtig ist, die schwachen Stellen des Mesenterialansatzes möglichst zu meiden, was bei der seitlichen Vereinigung geschieht. Die Methode, welche ich am häufigsten angewandt habe, ist die mehrzeitige mit der Bildung einer Doppelflinte, — und zwar 10mal, — mit den früher publizierten Fällen zusammen 13mal. Von den 13 Fällen sind 3 gestorben, 23%, und zwar 2 an Schwäche nach sehr ausgedehnter Operation, 1 an der Nachoperation. Sie sehen, daß die Mortalität nur wenig niedriger ist als die Gesamtmortalität. Bei der Resektion des Coecum, event. mit Ang. dexter, ziehe ich daher, wie vorhin schon erwähnt, die Einpflanzung des Ileum in das Colon transv. vor. Am Colon transv. verwende ich, wenn genügend Darm vorhanden ist, — seitliche Apposition oder Doppelflinte, — wenn nicht, schließe ich die Enden des Dickdarms und pflanze das Ileum in das S Romanum. Am Angul. sinister und S Romanum sind alle 6 Fälle von Doppelflinte geheilt worden. Das Doppelflinten-Verfahren besitzt den großen Vorzug, daß es ungefährlicher ist, weil die Operation weniger lange dauert und die Gefahr der Peritonitis kaum besteht, —

den Nachteil, daß Nachoperationen nötig sind, Anlegung der Spornquetsche, Schließung des Anus praeternaturalis, die nicht immer auf den ersten Versuch glückt.

Zur Technik möchte ich bemerken, daß es wichtig ist, bei der primären Operation die beiden Schenkel so zusammenzunähen, daß sie bis zum Fußpunkte aneinander liegen. Wenn dann die Spornquetsche am Fußpunkt angelegt wird, so gibt es keinen Sporn und der Kot geht bequem den richtigen Weg in das abführende Darmrohr. Wenn das nicht der Fall ist, besonders am Dünndarm, macht oft der Verschluß des Anus praeternaturalis Schwierigkeit. Ferner muß die Quetsche möglichst groß sein, damit die Anastomose weit wird. Das Instrument von Mikulicz ist zu klein. Ich verwende diese große Sporenquetsche, welche eine Anastomose von etwa 5 cm Länge quetscht. Die Quetsche muß mit Stiften versehen sein, wie sie das Instrument v. Mikulicz besitzt, sonst rutscht sie leicht heraus, wie ich das beim Krauseschen Instrument erlebte. Der Verschluß des Anus praeternaturalis ist mir fast immer gut gelungen, mit Hilfe des gestielten Lappens, den ich seinerzeit zum Verschluß des Anus praeternaturalis sacralis nach Resectio recti angegeben habe. Der Lappen hat den großen Vorzug, daß er, auch wenn sich eine Kotfistel entwickelt, noch eine nachträgliche Heilung zuläßt.

Ueble Folgen des Verfahrens mit der Sporenquetsche erlebte ich zweimal. Eine Patientin kam zwei Jahre post operationem wegen Stenosesymptomen zu mir zurück. Bei der Operation fand ich, daß die Anastomosenöffnung nur noch bleistiftgroß war. Bei einem andern Falle, einer Resektion eines tuberculösen Coecums, wo Ileum und Colon verbunden worden waren, ist bei der Nachoperation des Analverschlusses durch Zug am Ileum die Verwachsung an einer Stelle gelöst worden und Peritonitis entstanden.

Herr Körte: Ich bin bisher nicht zu der Ueberzeugung gekommen, daß durch die vorherige Anlegung des Anus praeternaturalis die Operation wesentlich gewinnt. Ich spreche natürlich nur von den Fällen, die man nicht im Stadium des Ileus operiert; ist Darmverschluß vorhanden, so versteht es sich von selbst, daß man vorher für Abfluß sorgen muß, ehe man reseziert. Bei den Operationen wegen Coloncarcinom ohne Darmverschluß erscheint es mir als ein Nachteil, daß man mehrmals operieren und dann noch Nachoperationen machen muß, die doch nicht ohne Gefahr sind. Wir wissen doch alle, daß eine Darmnaht bei bestehender Kotfistel nicht zu den absolut sicheren Unternehmungen zu rechnen ist. Also ich bin für diejenigen Fälle, die ich im freien Stadium operiert habe, bei der sofortigen Vernähung geblieben und habe mich dadurch zu sichern gesucht, daß ich, wenn ich der Naht nicht ganz traute, tamponiert und so einen Ausweg nach außen ge-

schaffen habe, der mir in vielen Fällen gute Dienste geleistet hat. Die Fisteln, welche dann etwa entstehen, heilen aber immer aus, wenigstens sind die von mir Operierten alle geheilt; es läuft keiner davon dauernd mit einer Fistel herum. Als einen weiteren Nachteil der mehrzeitigen Operation muß ich die Entstehung von Bauchhernien in der weniger widerstandsfähigen Narbe bezeichnen.

Ich habe für die Coecumcarcinome immer die Methode befolgt, daß ich nach Exzision des Carcinoms den Querschnitt im Colon geschlossen (Demonstration) und in sich vernäht habe und dann den Dünndarmquerschnitt seitlich in das Colon transversum implantiert habe. Dies Verfahren bietet auch den Vorteil, daß man mit Leichtigkeit das Dünndarmmesenterium durch ein paar Stiche an das Colon transversum annähen und eine Schlitzbildung vermeiden kann. Ich habe diese Methode in vielen Fällen angewandt und kann sie empfehlen; natürlich kommen bei ihr auch Todesfälle vor. Ich habe z. B. eine Todesursache erlebt, die man auch durch vorherige Anlegung eines Anus praeternaturalis nicht ausschaltet. Die Leute mit Coecumcarcinomen haben oft gar keine Stenosenerscheinungen, auch wenn die Oeffnung nur so dünn ist wie ein Bleistift; der Coecalinhalt ist eben immer flüssig und geht auch durch dünne Oeffnungen noch hindurch. Dagegen ist in solchen Fällen häufig eine große Atonie des Colon transversum und der tieferen Darmabschnitte vorhanden, und obwohl ich durch Abführmittel von oben sowie durch Eingießungen von unten den peripher vom Carcinom sitzenden Darmabschnitt zu entleeren versuchte, habe ich bei der Operation doch mehrfach noch sehr zähe Kotmassen darin gefunden. Ich glaube, daß der eine oder der andere der Mißerfolge auf diese peripherwärts gelegenen Kotmassen, die man mit dem zentralwärts angelegten Anus praeternaturalis nicht wegschaffen kann, zurückzuführen ist.

Die Carcinome des Colon transversum habe ich meistens zirkulär vernäht oder durch seitliche Apposition behandelt. Die in der Flexura lienalis bieten große Schwierigkeiten, weil sie sehr schwer los zu kriegen sind; da habe ich meist das Colon transversum in die Flexura eingepflanzt.

An der Flexura sigmoidea habe ich mit der zirkulären Naht gute Resultate gehabt. Ich glaube, daß die zirkuläre Naht an der Flexura eben so sicher ist wie am Dünndarm; denn hier sind dicke Wände. Voraussetzung ist allerdings dafür, daß man das Carcinom und besonders den unteren Darmabschnitt genügend vorziehen kann. Sobald die Geschwulst sehr in das Becken hinunterreicht, ist es mit der Naht eine etwas schwierige Sache. Man darf an dem Darme nicht ziehen, seiner Ernähung wegen, und die Anlegung der Nähte ist unsicher.

Nun hat Herr Rotter uns gezeigt, daß bei den Operationen zum Verschluß des Anus praeternaturalis auch noch allerhand passiert. Ich kann diese Statistik noch durch einen Fall bereichern. Es war — nicht von mir, sondern von meinem Vertreter — eine Patientin wegen Carcinom des Colon descendens operiert worden, und ich fand die Patientin, als ich von der Reise zurückkam, vor, nachdem gerade die Darmschere angelegt war. Zu meinem großen Leidwesen mußte ich dem Kollegen, als er nun wiederkam, sagen, sie sei gestorben. Es hatte dasselbe stattgefunden, was Herr Rotter vorhin hier angezeichnet hat: die beiden Darmschlingen divergierten in der Tiefe (Demonstration an der Tafel), und die parallel laufenden Branchen des Instrumentes hatten eine Perforation der Darmwand gemacht, von der aus eine Peritonitis entstanden war.

Was die Anlegung der Darmschere betrifft, so hat Dieffenbach bereits bei der Besprechung der Dupuytrenschen Darmschere gesagt: Es lohnt nicht mehr, neue Instrumente zu erfinden, denn sie sind schon alle erfunden und sind alle keine Verbesserungen. Ich bin mit der alten Dupuytrenschen Darmschere sehr zufrieden gewesen. Dieffenbach hat sie meist nur bei Anus praeternaturalis nach Hernien angewendet, und er sagt: es ist gerade ein Vorteil, daß die Blätter nicht parallel laufen, sondern scherenartig divergieren, weil infolgedessen der Druck oben am stärksten, in der Tiefe aber schwächer ist, sodaß die Verklebung der Serosaflächen von oben nach der Tiefe zu fortschreitet und die Scheidewand von der Oberfläche zur Tiefe allmählich durchtrennt wird. Ich habe früher unter Wilms die Darmschere häufig, später noch einigemale angewendet, und wir haben da niemals Unglücksfälle erlebt. Die Dupuytrensche Darmschere besteht bekanntlich aus einem weiblichen, etwas ausgehöhlten Teile und dann aus dem männlichen in jene Höhlung eingreifenden Teile. Die freien Ränder sind wellenförmig gestaltet, sodaß ein Abgleiten nicht leicht stattfinden kann.

Es ist mir auch nach dem, was ich heute gehört habe, zweifelhaft geblieben, ob, wenn man alles zusammenrechnet und natürlich auch etwas größere Zahlen nimmt, die zwei- und dreizeitigen Operationen bei den Coloncarcinomen soviel bessere Resultate geben, daß wir die großen Unbequemlichkeiten des Anus praeternaturalis sowie die schlechtere Bauchnarbe für die Patienten in Kauf nehmen. Nur ausgedehntere Erfahrungen und größere Zahlenreihen von verschiedenen Chirurgen können darüber Aufklärung geben. Die Zahl der von jedem einzelnen Chirurgen operierten Dickdarmcarcinome ist ja meist keine sehr große, und dabei können mancherlei Zufälligkeiten mitspielen. Es ist mir auch vorgekommen, daß ich sechs oder mehr Resektionen wegen Darmcarcinom hintereinander zur Heilung bekam. Aber bald darauf starben wieder Patienten beim gleichen

Verfahren und setzten die Heilungsprozente wieder herab. Und so meine ich, erst eine gewisse Anhäufung der Zahlen kann uns dazu führen, zu sagen, ob man durch die Umgehungsmethode, wie ich einmal dies Verfahren mit dem Anus praeternaturalis nennen will, — alles in allem gerechnet, mit allen Nachoperationen, also die Heilungen gerechnet nicht bis zur Kotfistel, sondern bis zum völligen Schluß des Bauches — wesentlich günstigere Resultate erzielt als durch die Resektion und sofortige Naht.

Herr Rotter: Ich habe vorhin schon erwähnt, daß ich leider meine Hoffnungen nicht ganz erfüllt gesehen habe, indem die Gesamtmortalität 25—30% betragen hat und bei den mit der Doppelflinte Operierten 23%, — es besteht also ein relativ geringer Unterschied. Es ist bei diesen 23% der eine Fall mitgerechnet, den ich an der Nachoperation verloren habe. Ich will gern zugeben, daß ich manchmal durch diese Nachoperationen sehr unangenehm berührt wurde. Aber es kommen doch eine ganze Menge Fälle vor, wo man mit der Auslösung lange Zeit zu tun hat, und wenn man dann noch die zirkuläre Naht macht, die man doch gleich anschließen muß, so wird sich die Operation zu lange ausdehnen, und in solchen Fällen ist diese Methode doch eine sehr willkommene Aushilfe. Was die Klammern anlangt, so muß ich sagen, daß ich die Dupuytrenschen am Dickdarm garnicht benutzte, sondern alles mit der von mir angegebenen gemacht habe. Mit der Krauseschen Klammer ohne Zähne habe ich aber die Erfahrung gemacht, daß sie, wenn man zwei Dickdarmröhren nebeneinander hat, leicht herausrutscht.

Herr Körte: Die Branchen sind in der Weise stumpf gerieft, daß die eine Branche in die Riefen der zweiten eingreift. Ich glaube nicht, daß sie abrutscht. Man schraubt sie erst mäßig fest zu und dreht jeden Tag etwas nach. Das ist sicherer. (Herr Rotter: Die von mir angegebene ist jedenfalls sehr brauchbar!)

Herr Martens: Da so sehr viele Coloncarcinome im Stadium des Ileus zur Behandlung kommen und das Anlegen eines Anus praeternaturalis dann die meist gegebene Behandlung sein wird, halte ich die Frage für wichtig, wo man ihn anlegen soll. Wenn Herr Rotter empfiehlt, das untere Ileumende zu benutzen, so möchte ich zu bedenken geben, daß namentlich bei tiefer abwärts sitzenden Coloncarcinomen der oft lange angestaute Kot sich nicht rückläufig entleeren wird und es zu Druckgeschwüren und Colongangrän kommen kann. Ich habe das eintreten sehen in einem Falle, bei dem von anderer Seite ein Anus coecalis angelegt war, und habe mich seitdem bemüht, namentlich bei mehr chronisch verlaufenden Fällen, näher an die Verschlußstelle zu gehen, wenigstens aber das Coecum zur Anusanlegung zu benutzen.

Herr Braun: Die Krausesche Darmklemme rutscht, wenn die beiden Schenkel gut fixiert aneinander lagen, nicht ab.

Herr Rotter: Den Anus ilei kann man in der rechten und in der linken Unterbauchgegend anlegen und sich so die Gegend der Radikaloperation sauber erhalten. Der Anus ilei läßt keinen Kot ins Colon gelangen und gewährt der Radikaloperation die günstigsten Bedingungen für die Heilung. Das sind die Gründe, warum ich den Anus ilei bevorzuge vor der Fistula coeci.

Ich habe allerdings in zwei oder drei Fällen, die ich im Ileus operierte, im Colon außerordentlich große Kotstauung mit Distentionsgeschwüren gefunden, die während der Operation im Ileus bei Ablösung von ganz leichten Verklebungen durchgebrochen sind, wobei sich ein Strom von Stuhl in die Bauchhöhle ergoß. Die Patienten sind hinterher gestorben. Aber sonst habe ich bei den Fällen, wo ich einen Anus ilei angelegt habe, soweit ich mich erinnere, in dieser Richtung keine schlechten Erfahrungen gemacht. Gelegentlich sind wir mit dem Schlundrohr in den abführenden Dünndarmschenkel eingegangen und haben es durch die Bauhinische Klappe in das Colon hineingeschoben und ausgespült. Aber daß wir einen Todesfall durch Stauung im Colon erlebt hätten, glaube ich nicht.

3. Herr W. Braun: Zur Frage der **Enterostomie**. Braun berichtet zunächst über weitere Erfahrungen mit der Schrägfistel nach Witzel bei sieben Fällen von mechanischem Darmverschluß (siehe frühere Mitteilung in Bruns Beiträgen zur klinischen Chirurgie Bd. 41, H. 3). Am dankbarsten ist die Schrägfistel in den Fällen von vorgeschrittenem Dünndarmileus, wo der Verschluß keine unmittelbare Gefahr der Darmgangrän in sich birgt, besonders, wo entzündliche Verwachsungen zu Abknickung und Ileus geführt haben. Die Anlegung der Schrägfistel genügt hier der Indicatio vitalis. In freigewählter Zeit kann nach Abklingen der Ileuserscheinungen die Enteroanastomose ausgeführt werden. Demonstration dreier Kranker der erwähnten Art. Nur in dem einen dieser drei Fälle ist der spontane Schluß der Fistel noch nicht eingetreten; die Bedingungen dazu waren infolge längeren Liegens des Drains und Tamponade der Wunde nicht günstig, die Sekretion ist aber so gering, daß voraussichtlich ohne größere Nachoperation mit Hilfe erneuter Kauterisation definitive Heilung zu erzielen sein wird. Um die Patienten möglichst gegen eine dauernde Fistel zu sichern, hat Braun sich bemüht, möglichst kleine Oeffnungen im Darm anzulegen; und zwar

hat er sich, um dies zu erreichen, einen Troikart mit elastischer Kanüle von der Firma Windler anfertigen lassen. Das dünne Instrument gestattet vermöge einer vorne angebrachten Olive eine aseptische Durchführung der Fistelbildung. Ueber der elastischen Kanüle kann die Schrägfistel ohne Gefahr des Decubitus für den Darm angelegt werden. Besonders ungünstig sind die Bedingungen für einen spontanen Schluß der Fistel da, wo die Darmwand brüchig ist und gleichzeitig die Wunde zur Ableitung eines Exsudats offen bleiben muß; die Nähte schneiden hier meist durch. Deswegen hält Braun die Anwendbarkeit der Schrägfistel für Peritonitis im Gegensatz zu Krogius und Lennander für eine sehr begrenzte. (Erwähnung einschlägiger, eigner Fälle). Braun geht dann auf die Bedeutung der Enterostomie für die Peritonitisbehandlung ein. Er hält die direkte Ableitung der gestauten Zersetzungsprodukte aus dem aufgetriebenen Darm in manchen Fällen von Peritonitis für eine aussichtsvolle und lebensrettende Maßnahme. Bei der großen Mehrzahl der Peritonitiden hat aber seines Erachtens die Enterostomie keinen wesentlichen Einfluß auf die Prognose. Die Fälle, wo Abknickungen und umschriebene Lähmung in gleicher Weise wie ein mechanisches Hindernis eine völlige Stauung im zuführenden, zunächst noch funktionsfähigen Darmabschnitt verursachen, sind dankbar, die Fälle, in denen mehr oder weniger vollständige, entzündliche Paralyse des Darmes einsetzt, ziemlich aussichtslos. Braun hat sein Material von diffusen Blinddarmperitonitiden aus dem Friedrichshain (35 operierte Fälle) auf die Bedeutung und Häufigkeit solcher Komplikationen durchgesehen. Unter den 13 geheilten Fällen sah er sich nur dreimal zum direkten Vorgehen gegen den Meteorismus gezwungen, kam aber mit dem einfachsten Mittel, der Darmpunktion, aus, und zwar einmal mit Cöcal-, zweimal mit Dünndarmpunktion. In dem einen der beiden letzten Fälle wurde acht Tage nach der Operation an einer in der Wunde eingestellten, geblähten Dünndarmschlinge punktiert. Es traten große Mengen Gas aus; außerdem gelang es, mit einer mittleren Punktionsspritze innerhalb $2^1/_2$ Stunden 480 ccm Dünndarminhalt zu aspirieren. Der Patient erholte sich sofort und hatte am nächsten Tage den ersten breiigen Stuhl. In dem zweiten Falle wurden während mehrerer Tage fortgesetzte Dünndarmpunktionen von der Wunde aus nötig. (Demonstration

der beiden Kranken.) Unter den 22 gestorbenen Blinddarmperitonitiden hat Braun zweimal eine Kotfistel angelegt, einmal eine Dickdarmfistel, Exitus am 13. Tage post operationem; das andere Mal eine einfache, seitliche Dünndarmfistel bei der Operation. Dieser Patient, bei dem wider Erwarten Meteorismus und Peritonitis zurückgingen, erlag sieben Wochen später der zum Schluß der Fistel notwendigen Nachoperation. Der Tod der übrigen Kranken — bis auf drei — ist wohl ausschließlich auf die Infektion zurückzuführen gewesen. Bei diesem kleinen Rest aber hat Vortragender nachträglich bedauert, nicht doch noch einen Versuch mit der Enterostomie gemacht zu haben, da bei der Autopsie im Vergleich zu den noch vorhandenen entzündlichen Veränderungen Meteorismus uud Dünndarmüberfüllung im Vordergrunde standen. Braun hält es deshalb für möglich, daß hier letzterem Faktor ein Teil der Schuld am Tode beizumessen sei. Er hat sich deshalb vorgenommen, in ähnlichen Fällen, in denen der peritonitische Ileus nach anfänglicher Besserung der septischen Erscheinungen einsetzt, doch noch einen Versuch zu machen, mit Hilfe der Enterostomie der Darmparalyse entgegenzuarbeiten. Ob viel damit erreicht werden kann, muß dahingestellt bleiben.

Braun empfiehlt schließlich zusammenfassend folgende direkte Maßnahmen am Darm gegen den peritonitischen Ileus und Meteorismus: 1. Versuch mit einfacher Punktion von der Wunde aus, am Coecum oder Dünndarm. 2. Führt die Punktion nicht zu einem erheblichen Rückgang der Erscheinungen, so hat man konsequenterweise möglichst bald die Enterostomie anzuschließen, um mit Hilfe von Spülungen auf den Darm einwirken zu können. 3. Hierzu erscheint nach Barths Vorgehen ein Troikart zweckmäßig, um eine möglichst kleine Wunde im Darm zu setzen; Braun zieht eine elastische, einer metallenen Kanüle vor (s. o.). 4. Gelingt es nicht, von einer in der vorhandenen Wunde eingestellten Dünndarmschlinge zum Ziele zu gelangen, so kommt die Enterostomie an einer andern geblähten Dünndarmschlinge mittels neuer Inzision in Frage, und zwar je nach dem Grade der Elastizität der Wandung dieser Schlinge mit oder ohne Faltung oder Schrägfistelbildung. 5. An dem in der Wunde längere Zeit eingestellten Darm ist die Schrägfistelbildung wegen der Brüchigkeit ausgeschlossen. 6. Nur in Ausnahmefällen dürfte die Anlegung mehrerer Fisteln notwendig sein.

Lennanders neueste Vorschläge in dieser Richtung kann Braun nicht annehmen.

Diskussion: Herr Borchardt: Man kommt mit den dünnen Instrumenten nur dann zum Ziele, wenn noch keine vollkommene Darmlähmung vorhanden ist; so wie die eingetreten ist, nützen sie nichts mehr!

Herr Körte: Das muß ich auch bestätigen: ist Darmlähmung da, so kann man machen, was man will, es wird nichts nützen. Man mag den Darm noch so viel streichen und den Troikart legen, wie man will, es ist alles vergeblich. Es entleert sich nur die unmittelbar angestochene Schlinge, die andern befördern den Inhalt nicht weiter. Damit die Darmpunktion oder die Enterostomie nützen soll, muß noch das Kontraktionsvermögen der Darmmuskulatur erhalten sein. — Die Tabaksbeutelnaht um den Einstich herum mache ich in derselben Weise wie Herr Rotter.

4. A. Neumann a) Ueber **Darmschüsse.** Wir haben in den letzten drei Jahren drei Fälle von Schußverletzung des Darmes in Behandlung gehabt, von welchen einer gestorben, zwei geheilt sind.

Fall 1. 23jähriger Mensch, dem in der Trunkenheit eine Revolverkugel von rechts her zwei Finger breit nach innen von der Spina iliaca ant. sup. dextra eingedrungen war und, wie sich bei der etwa 14 Stunden nach den Verletzungen ausgeführten Laparotomie herausstellte, die Darmwand achtmal durchschossen hatte, davon zweimal die Cöcalwand und sechsmal Dünndarmschlingen. Die Kugel wurde an der Radix mesenterii gefunden. Die Oeffnungen wurden alle durch doppelreihige Naht verschlossen. Die Bauchhöhle wurde von dem reichlich hineingeflossenen Kot durch Kochsalzlösung gereinigt. Drei Tage nachher ging es dem Kranken ausgezeichnet. Dann setzten die Zeichen der Peritonitis ein, welcher er am siebenten Tage nach der Operation erlag.

Fall 2. 28jährige Frau, welche sich in selbstmörderischer Absicht eine Revolverkugel in die linke untere Bauchseite geschossen hatte. Sie kam 2½ Stunden nach der Verletzung in das Krankenhaus und wurde 1½ Stunden nachher laparotomiert. Hier fand ich eine Dünndarmschlinge zweimal durchschossen. Die Perforationsöffnungen waren aber hier durch Schleimhautprolaps so gut verlegt, daß nur eine ganz geringe Menge Darminhalt ausgetreten war. Trotzdem fanden sich bereits in der Umgebung der Schutzöffnungen eitrig fibrinöse Beläge. Der ganze Darm wurde abgesucht, die Bauchhöhle wieder mit Kochsalzlösung ausgespült, die Bauchdeckenwunde ohne Drainage vernäht. Die Heilung verlief ungestört. Als Kuriosität sei erwähnt, daß der ganze Dünn-

darm in Abständen von 6—8 cm jene von Graser beschriebenen Darmdivertikel aufwies, welche dem Eintritt der Mesenterialgefäße in den Darm entsprechen, und daß an der Spitze eines dieser Divertikel die Kugel, umgeben von einem Kleiderfetzen, gefunden und entfernt wurde.

Erheblich aktiver mußte ich vorgehen bei dem dritten Patienten. Hier ist die Verwundung herbeigeführt worden, nicht wie in den beiden ersten Fällen durch eine 7 mm dicke, einfache Revolverweichbleikugel, sondern durch ein Mantelgeschoß aus einer Browningpistole, wie sie unsere Schutzleute gebrauchen. Es sind das gezogene Pistolen mit erheblicher Tragweite. Das Geschoß ist ein Nickelmantelgeschoß von 11,7 mm Länge und 7,85 mm Durchmesser, 4,8 g Schwere. Die günstige Wirkung bezüglich der Verwundung, welche durch die geringe Deformierungsgefahr vermöge des Nickelmantels garantiert wird, wird aufgewogen durch die verhältnismäßig große Durchschlagskraft. Die Kugel vermag noch in 10 m Entfernung vier 25 mm starke und in 25 mm Abständen aufgestellte Fichtenbretter glatt zu durchschlagen. Dieser großen Durchschlagskraft ist es wohl zuzuschreiben, daß bei Nahschüssen eine gewisse hydrodynamische Wirkung in Form von für einen Revolver auffallend starken Kontusionserscheinungen in der Umgebung der Schußöffnungen nicht zu verkennen ist. Durch unvorsichtiges Umgehen mit einer solchen Pistole war ein Schuß losgegangen und hatte den Unterleib des Patienten getroffen. Der Kranke konnte noch selbst einen Arzt aufsuchen, der ihn nach Anlegung eines Notverbandes mittels Droschke in unser Krankenhaus fahren ließ. Er kam schwer kollabiert bei uns an und wurde sofort auf den Operationstisch gebracht. Hier wurde folgendes konstatiert: Der Leib war leicht aufgetrieben, die Bauchdecken stark gespannt und druckempfindlich, der Perkussionsschall überall, auch in den abhängigen Partien, tympanitisch. Etwa drei Finger breit unterhalb des Nabels und etwas nach links von der Mittellinie findet sich eine kleine, runde Wunde mit geschwärzten Rändern. Eine zweite, ebenso große Wunde ohne Veränderung der Ränder findet sich oberhalb und etwas nach vorn von dem linken Trochanter major. Aus beiden fließt ein wenig, nicht kotig riechendes Blut. Die Kugel, die ich Ihnen herumgebe, fand sich in den Falten des Ueberziehers. Sie war kaum deformiert. Bei der Laparotomie fand sich folgendes: Die Kugel ist zuerst eine Strecke der Vorderwand des Colon transversum, und zwar dicht am Ansatz des Omentum majus entlang, gegangen, hatte dabei einmal das Omentum stark gequetscht, auf der andern Seite eine von den Haustren des Colon selbst so durchschlagen, daß in einer Entfernung von etwa 5 cm je ein Ein- und Ausschuß zu konstatieren war und auch die dazwischen liegende Darmwand stark kontundiert war, sodaß ein

Nekrotischwerden derselben sicher erwartet werden mußte. Dann war die Kugel nach unten links weitergeflogen, hatte zuerst eine Dünndarmschlinge und dann das S Romanum doppelt durchschlagen. Aus allen sechs Darmöffnungen quoll reichlich Darminhalt heraus. Die Oeffnungen klafften, einmal, weil sie größer waren, als gewöhnlich derartige Darmöffnungen zu sein pflegen, und zweitens deswegen, weil am Dünndarm sowohl wie am Dickdarm die betreffenden Darmabschnitte stark kontundiert, die Wandschichten infarziert und starr waren.

Im weiteren Verfolg des Geschoßweges fand ich ein kreisrundes Loch in der Fascia iliaca sinistra, darunter einen gänseeigroßen Zertrümmerungsherd in der Muskulatur des Iliacus internus und schließlich ein Loch im Knochen der linken Beckenschaufel selbst, welches in den Schußkanal in der linken Glutäalmuskulatur führte.

Ich konnte mich hier nicht mit einer einfachen Uebernähung der Schußöffnungen begnügen, sondern mußte den Darm an allen drei Stellen resezieren. Am Colon transversum resezierte ich ein Oval aus der vorderen Darmwand, welches die beiden Schußöffnungen umfaßte. Den Dünndarm resezierte ich in einer Ausdehnung von 8 cm, das S Romanum in einer solchen von 6 cm. Letztere beide Darmabschnitte unter Anwendung zweier Murphyknöpfe. Dann reinigte ich wieder die ganze Bauchhöhle durch Spülung mit physiologischer Kochsalzlösung und verschloß die Bauchhöhle ohne Drainage. Nur je ein kleines Gazestreifchen steckte ich in den Einschußkanal der Bauchdecken und durch den Ausschuß in den Zertrümmerungsherd im Musculus iliacus internus. — Dieser Zertrümmerungsherd hat ein gewisses Interesse. Es ist wohl anzunehmen, daß die propulsive Kraft der Kugel sich an dem Knochen der Beckenwand gebrochen und durch Schaffung dieses Zertrümmerungsherdes sich erschöpft hat. So wird auch die auffallende Erscheinung erklärt, daß der Ausschuß nicht größer als der Einschuß gewesen ist. Der Kranke hat den schweren Eingriff überstanden, obgleich er von anderen lebensgefährlichen Komplikationen nicht verschont blieb.

Am dritten Tage nach der Operation bekam er hohes Fieber. Da ich eine Infektion der Bauchdeckenwunde befürchtete, die ja mit dem Dickdarminhalt in Berührung gekommen war und in drei Etagen vernäht war, so öffnete ich einen Teil der Nähte, fand aber die Wunde intakt. Erst vier Tage später fanden wir als Quelle des Fiebers eine Totalnekrose der rechten Fascia lata. Eine der Kochsalzinfusionen, die der Patient in reichem Maße erhalten hatte, war augenscheinlich nicht in das subcutane Gewebe, sondern unter die Fascie geraten und hatte diese außer Ernährung gesetzt und Gelegenheit zu einer metastatischen Eiterung gegeben. Eine breite Spaltung vom Trochanter bis zum Knie

ließ alle Entzündungserscheinungen zurückgehen. Mittlerweile aber wäre die Lösung der Bauchdeckennähte dem Kranken beinahe verhängnisvoll geworden. Patient mußte von vornherein wegen einer Bronchitis viel husten. Ein solcher Hustenstoß sprengte am neunten Tage nach der Operation die ganze Bauchdeckenwunde und führte zu einem Prolaps von drei Dünndarmschlingen. Der Assistenzarzt merkte glücklicherweise sofort den Unfall, reponierte die Darmschlingen nach sorgfältiger Reinigung und hielt die Bauchhöhle unter Tampons offen. Daß unter diesen Umständen die Bauchnarbe keine ideale geworden ist, ist nicht zu verwundern.

Der Patient hat schließlich alle Fährnisse gut überstanden. Bereits am dritten Tage nach der Operation hatte er Stuhl; am 13. Tage ging der Dickdarmknopf, am 17. Tage der Dünndarmknopf ab. Am 19. Juni 1904 wurde Patient entlassen und fühlt sich seitdem völlig wohl und beschwerdefrei. (Vorstellung).

b) **Magen-** und **Speiseröhrenverätzung.**

In der Sitzung dieser Gesellschaft vom 21. Mai 1894 (vgl. Deutsche medizinische Wochenschrift 1894, Vereinsbeilage No. 16, S. 126) stellte Eugen Hahn gelegentlich eines Vortrages über Jejunostomie folgende drei Indikationen für die Ausführung dieser im allgemeinen wenig beliebten Operation auf: 1. Anätzung des Magens und Oesophagus durch Säuren und Alkalien, wenn Exitus letalis zu befürchten ist. 2. Cardia- und tiefe Oesophaguscarcinome, bei denen Sondenbehandlung unmöglich und die Gastrostomie wegen Schrumpfung des Magens unausführbar ist. 3. Pyloruscarcinome, wenn das Carcinom den Magen so ergriffen hat, daß keine andere Operation, weder die Gastroenterostomie noch die Resektion, gemacht werden kann. Von den drei Indikationen kamen am häufigsten zur Anwendung die zweite und dritte, wenngleich die dritte Indikation in demselben Maße seltener Verwendung gefunden hat, als man die Indikation zur Ausführung der Magenresektion mit der fortschreitenden Technik weitergestellt hat.

Am seltensten hatten wir Gelegenheit, nach der ersten Indikatian die Jejunostomie auszuführen, obwohl es die einzige Indikation ist, auf welche hin wir mit einem Dauererfolg zu rechnen die Aussicht hatten. Nach den drei Fällen von Magen-, bzw. Oesophaguscarcinom und zwei Fällen von Magen- und Speiseröhrenverätzung, von welchen Hahn damals berichtet hat und von welchen der letzte in glänzender Weise zur Heilung kam, haben wir in den folgenden 11 Jahren 13 mal

Gelegenheit gehabt, die Jejunostomie auszuführen, und zwar 12mal wegen Carcinom und einmal wegen Magen- und Speiseröhrenverätzung. Wenn dieser letztere Krankheitsfall auch nicht so glatt und einfach verlaufen ist wie der durch Hahn geheilte Fall, so ist das Endresultat doch wieder ein so gutes, daß ich Ihnen den Kranken vorstellen möchte.

Der Patient, ein 42jähriger Klempner, hatte am 18. April 1904 aus Versehen Salzsäure getrunken. Er spuckte dabei die Hauptmasse der Flüssigkeit sofort wieder aus, schluckte aber nach seiner Schilderung doch einen Teelöffel voll herunter. Er wurde sofort in das Krankenhaus, und zwar zuerst auf die innere Abteilung des Prof. Krönig gebracht. Hier wurden auf der Lippen- und Wangenschleimhaut Verätzungen, beim Versuch, den Magenschlauch einzuführen, in der Speiseröhre ein unüberwindlicher Widerstand konstatiert, der etwa 30 cm von den oberen Schneidezähnen entfernt lag. Ferner bestanden starke Schmerzen in der Magengegend, die allmählich an Intensität zunahmen und zu welchen sich in der dritten Woche Fieber und in der vierten Woche rein eitriges Erbrechen hinzugesellte. Am 17. Mai 1904, also ziemlich vier Wochen nach dem Unfall, kam der Kranke auf meine Abteilung. Derselbe war mittlerweile aufs äußerste abgemagert. Die Wägung ergab ein Körpergewicht von 106 Pfund gegen 124 Pfund am 7. Mai, also in 11 Tagen bereits eine Gewichtabnahme von 18 Pfund. Das Abdomen war eingezogen, die Bauchdecken waren gespannt, die Magengegend äußerst empfindlich, vornehmlich in der verlängerten linken Parasternallinie, woselbst man auch bei tiefem Eindruck eine diffuse Resistenz zu fühlen glaubte. Der Kranke konnte nur teelöffelweise Flüssigkeit schlucken, dann erbrach er in reichlichen Mengen graugelbe, dünnbreiige Massen von jauchigem Geruch, welche sich mikroskopisch als vorwiegend aus Eiterkörperchen bestehend erwiesen. Wegen der profusen Eiterabsonderung, für deren Provenienz aus der Speiseröhre nichts sprach, mußte ein nekrotisierender oder abszedierender Vorgang der Magenwand selbst oder in deren Umgebung angenommen werden. Da Eile nottat, wurde bereits am 19. Mai zur Operation geschritten, mit der bestimmten Absicht, den Krankheitsherd freizulegen, wenn dieses leicht und ohne zu große Gefahr möglich wäre, andernfalls eine Jejunostomie anzuwenden und so einmal den Magen außer Funktion zu setzen und den eitrigen Prozeß in demselben zur Heilung zu bringen und dann mittlerweile den Kräftezustand des Patienten zu heben.

Nach Eröffnung der Bauchhöhle in der Mittellinie fand sich der Magen ganz in die Zwerchfellskuppel zurückgesunken, die Wand desselben geschrumpft und verdickt. Ein Absceß ließ sich bei vorsichtiger Abtastung nirgends konstatieren. Ich legte nun eine Je-

junostomie an, nicht wie wir das gewöhnlich zu tun pflegen, in Form einer einfachen Schrägfistel nach Witzel, sondern nach dem Vorschlage von Maydl mit Durchtrennung der obersten Dünndarmschlingen, Einnähung des Lumens des abführenden Darmschenkels in die Bauchdeckenwunde und Einpflanzung des zuführenden Schenkels selbst in die Seitenwand des abführenden Schenkels, letzteres unter Benutzung eines Murphyknopfes. Ich wählte die Maydlsche Modifikation erstens, weil ich den äußerst geschwächten Kranken vor einen Ausfluß von Galle möglichst schützen wollte, und zweitens, weil ich mich in dem vorliegenden Falle mit der Hoffnung trug, später vielleicht, nachdem der Oesophagus wieder durchgängig geworden und der Magenprozeß zur Heilung gekommen wäre, zur Korrektur einer eventuell restierenden Pylorusstenose einfach den in die Bauchwand eingepflanzten Darmschenkel in den Magenfundus umpflanzen zu können.

Patient hat die Operation gut überstanden. Die Jejunostomie funktionierte gut und brachte dem Kranken schnelle Erholung. Auch der Zustand der Speiseröhre besserte sich insofern, als sechs Wochen später ein dünnes Bougie bis in den Magen durchgeführt werden konnte. Er konnte auch etwas Tee und Milch schlucken. Das Erbrechen ließ nach und sistierte eine Zeitlang vollkommen. — Mitte August verschlechterte sich der Zustand wieder zusehends. Selbst wenn er während mehrerer Tage keine Nahrung per os genommen hatte, erbrach er täglich 250—300 ccm einer leicht stinkenden, wässerigen Masse, deren Hälfte sich als dicker, graugrüner Eiter zu Boden setzte. Es war klar, wenn der Kranke nicht in ganz kurzer Zeit zugrunde gehen sollte, mußte, schon um diesem reichlich produzierten jauchigen Eiter einen besseren Abfluß zu verschaffen, auf jede mögliche Weise versucht werden, eine neue Verbindung zwischen Magen und Darm herzustellen. — So machte ich am 29. August die zweite Laparotomie, und zwar machte ich dieses Mal einen Schnitt dicht am linken unteren Rippenrande und parallel demselben und konnte mir so nach kräftigem Zuge am Rippenbogen nach oben und außen bequem die Zwerchfellkuppel zugänglich machen. Ich fand nun, daß von dem Magen als solchem nur ein etwa apfelsinengroßer Teil dicht an der Cardia übrig geblieben war, daß der übrige Magen hingegen in einen derben, anscheinend soliden, narbigen Strang verwandelt war. Es war klar, daß ich von meinem ursprünglichen Plane, den zur Jejunostomie benutzten Darmteil in den Magen umzupflanzen, abgehen mußte, einmal, weil ich unmöglich diesen Teil bis so hoch hinauf mobilisieren konnte, und zweitens, weil ich bei der noch mangelhaften Durchgängigkeit der Speiseröhre auf der einen Seite, dem mangelhaften Kräftezustand des Patienten auf der anderen Seite, die Jejunostomie mir noch eine Zeitlang als Ernährungsfistel erhalten mußte. So wählte

ich eine genügend weit von der ursprünglichen Enteroanastomosis liegende Dünndarmschlinge und legte zwischen dieser und dem Cardiateil des Magens unter einigen Schwierigkeiten mit Hilfe eines Murphyknopfes eine Gastroenterostomie an. Jetzt trat eine schnelle Besserung nach jeder Richtung hin ein. Das Erbrechen hörte vollkommen auf. Fünf Wochen wurde der Kranke noch lediglich durch die Jejunostomie ernährt. Am 2. September erhielt er wieder die erste Nahrung per os, am 21. September konnte er alle Speise per os genießen. Am 2. September wurde zum ersten Male versucht, die Jejunostomie, und zwar durch eine Lappenplastik, zu schließen, und als danach zwei störende Fisteln zurückblieben, wurde am 15. November zum drittenmal die Bauchhöhle eröffnet, die Jejunostomie aus der Bauchwand herausgelöst, das betreffende Darmstück abgetragen und das restierende Darmlumen lege artis vernäht und versenkt.

Der Kranke wurde am 5. Juni 1905 mit einer Körpergewichtszunahme von 36 Pfund entlassen. Er hatte bisher immer noch einige Beschwerden, teils in der Speiseröhre beim Schlucken festerer Speisen, teils in der Magengegend, besonders wenn er allzu große Portionen Flüssigkeit auf einmal trank, doch sind auch diese Beschwerden unter einer Bougiebehandlung, die in der Poliklinik von Prof. Rosenheim ausgeführt wurde, immer geringer geworden und hinderten ihn nicht, wenn auch unter Beobachtung einer gewissen Vorsicht, seiner Arbeit wieder nachzugehen.

Im vorliegenden Fall hat sich die Methode wieder einmal glänzend bewährt. Ich habe das sichere Gefühl, daß jedes andere operative Vorgehen mit Bestimmtheit zum Tode des Kranken geführt hätte.

c) **Spätfolgen** von **subcutanen Nierenverletzungen** (Krankenvorstellung). Bei der außerordentlichen Bedeutung, welche jedes Trauma bei der heute gültigen Unfallgesetzgebung erlangen kann, interessieren vor allem Krankheitsfälle, welche für gewöhnlich nicht traumatisch entstehen, bei welchen aber nach der Anamnese und dem ganzen Krankheitsverlauf mit einer an Sicherheit grenzenden Wahrscheinlichkeit eine traumatische Entstehung anzunehmen ist. Zwei derartige Fälle möchte ich mir erlauben, Ihnen vorzustellen, und zwar handelt es sich um zwei Nierenkranke, welche beide in bester Gesundheit eine subcutane Nierenquetschung erlitten hatten, worauf sich längere Zeit nachher bei dem einen eine Hydronephrose von ungewöhnlicher Größe, bei dem anderen ein maligner Nierentumor entwickelte.

Bereits in der Junisitzung dieser Vereinigung im Jahre 1904

(diese Wochenschrift 1904, No. 39, S. 1452) habe ich Gelegenheit gehabt, Ihnen zwei Fälle vorzustellen, in welchen längere Zeit nach einem Trauma, welches die Niere, resp. den Ureter betroffen hatte, so schwere Krankheitserscheinungen von seiten der betreffenden Niere aufgetreten waren, daß die Nephrektomie ausgeführt werden mußte.

Von den beiden Fällen, die ich Ihnen heute vorstellen will, handelt es sich bei

Fall 1. um einen 22jährigen Möbelpolierer, von gesunden Eltern stammend, abgesehen von einer Masern- und Diphtherieerkrankung, immer gesund; im Alter von sechs Jahren fiel er auf der Treppe gegen die linke Seite und zog sich dabei eine Nierenverletzung zu, die außer anderen Symptomen eine acht Tage dauernde Hämaturie zur Folge hatte. Im 12. und 13. Jahre hatte Patient ebenfalls nach Fall auf die linke Seite blutigen Urin. Im 16. Jahre fiel er wiederum beim Schlittschuhlaufen so, daß er im Falle mit dem linken Ellbogen gegen die linke Seite stieß; auch dieses Mal trat Blut im Harn auf und so schwere, anderweitige Krankheitserscheinungen, daß er der Krankenhausbehandlung bedurfte. Fünf Jahre nach diesem ersten Krankenhausaufenthalte war er anscheinend gesund, bis zum Oktober 1904, wo er eine Balanitis akquirierte. Im Anschluß an diese entwickelte sich ein Krankheitsbild, in dem cystitische und pyelitische Symptome vorherrschten. Der Urin war ammoniakalisch, trübe, eiter- und bluthaltig. Es bestand ein sehr quälender Urindrang. Als dann dazu hohes Fieber mit Schüttelfrösten und heftige Schmerzen an der linken Seite traten und der Kranke bemerkte, daß die linke Seite seines Leibes merkbar stärker wurde, suchte er am 12. Januar 1905 unser Krankenhaus auf.

Sein Leib war etwas aufgetrieben, mäßig gespannt. Im linken Meso- und Hypogastrium konstatierte man eine Partie mit abnorm gedämpftem Perkussionsschall, welcher etwas oberhalb der Nabelhöhe begann, bis zur Darmbeinschaufel reichte und die Mittellinie in der Blasengegend etwas überschritt, sich etwa handbreit über der Symphyse nach rechts hinüberzog. Der Dämpfungszone entsprach eine abnorme Resistenz, welche mit der Blase im Zusammenhang zu stehen schien und der vorderen Bauchwand, besonders in ihren unteren Partien, unmittelbar anlag.

Das letztere Verhalten dieser Resistenz ließ mich anfangs an der Diagnose Pyonephrose, an die man nach dem Krankheitsverlauf in erster Linie denken mußte, zweifelhaft werden. Ich dachte vielmehr an einen Absceß in der Bauchhöhle, der irgendwie mit der Blase in Zusammenhang stand. Aus diesem Grunde legte ich zuerst eine kleine Inzision am äußeren Rande des linken Rectus an.

Ich konnte mich dann bald aus dem retorperitonealen Sitz des Tumors, seiner Fortsetzung in die linke Nierengegend, der glatten Oberfläche, der prall elastischen Konsistenz davon überzeugen, daß dennoch eine Pyonephrose vorlag, die besser von der linken Lumbalgegend her anzugreifen war. Durch einen 15 cm langen Schrägschnitt in der linken Lumbalgegend wurde die linke Niere frei gelegt und aus deren Innern volle sechs Liter gelblicher, hämorrhagisch gefärbter, urinöser Flüssigkeit entleert.

Fünf Wochen lang wurde dann der Nierensack drainiert und gespült; die Höhle verkleinerte sich anfangs, sonderte aber fortdauernd erhebliche Mengen jauchigen Urins ab. Da inzwischen der durch die Blase entleerte Urin fast vollkommen normale Beschaffenheit angenommen, die rechte Niere demnach als intakt angesehen werden konnte, da anderseits der Patient im allgemeinen sich soweit erholt hatte, daß ihm auch eine eingreifende Operation zugemutet werden konnte, so wurde am 28. Februar 1905 die Exstirpation der Sackniere vorgenommen. Ein Schrägschnitt von der zwölften Rippe bis zur Mitte des Poupartschen Bandes legte die Niere frei. Sie war so ausgedehnt, daß sie mit dem oberen Pol das ganze linke Drittel der Zwerchfellkuppel ausfüllte, während der untere Pol bis etwa handbreit in das kleine Becken hineinreichte. Trotzdem und obgleich die Nierensubstanz außerordentlich verdünnt, stellenweise kaum 1 mm dick war, gelang es dennoch, die Niere in toto zu entfernen. Nur bei der Ablösung der Vorderwand des Nierenbeckens vom Peritoneum riß das Nierenbecken stellenweise ein, ließ sich aber dennoch ohne Eröffnung der Peritonealhöhle im Zusammenhang herausschälen. Ich zeige Ihnen hier den bereits fünf Wochen lang drainierten, also schon erheblich geschrumpften Nierensack. Danach dürfte die Niere zu einem der größten Exemplare zu rechnen sein. Der Patient hat die Operation sehr gut überstanden und befindet sich seitdem in blühender Gesundheit.

Von Interesse ist nun die Beurteilung des Krankheitsfalles. Daß echte traumatische Hydro- und Pyonephrosen vorkommen, ist nach langwieriger Diskussion zwischen den kompetentesten Autoren als entschieden zu betrachten, doch eben so sicher ist, daß ihre Häufigkeit keine so große ist. Jedenfalls sind wir verpflichtet, bei jedem derartigen Falle eine sorgfältige Kritik anzuwenden. Nach zwei Richtungen hin könnte man bei dem vorliegenden Falle gegen die Annahme einer traumatischen Entstehung des Leidens Bedenken anführen. Man könnte daran denken, einmal, daß das Leiden bereits vor dem ersten Trauma, im sechsten Lebensjahre, bestanden habe, daß es sich bei dem Patienten vielleicht um ein kongenitales,

nur bis dahin latent verlaufendes Leiden gehandelt habe. Man könnte zweitens daran denken, daß lediglich die gonorrhoische Infektion ein Vierteljahr vor der Operation die Sackniere veranlaßt habe. Doch beide Einwände erweisen sich als wenig begründet. Selbst wenn wir von den präzis gelieferten und durchaus glaubwürdigen anamnestischen Daten absehen, so finden wir in den anatomischen Verhältnissen der Niere weder für die erstere noch für die letztere Annahme irgend eine Stütze. Es fehlen alle Zeichen für ein kongenitales Leiden. Abgesehen von den Eigenschaften jeder Sackniere und abgesehen von den abnormen Verhältnissen, wie sie durch die außergewöhnlichen Größenverhältnisse des Organs bedingt werden, war die Niere normal gelagert, normal befestigt und normal funktionierend. Es fehlten ferner irgendwelche gröbere Abnormitäten im Verlaufe des Ureters, wie sie gerade bei kongenitalen Hydronephrosen meist vorhanden sind. Die gonorrhoische Infektion aber allein für die Entstehung des Leidens als Ursache anzunehmen, sind wir schon deswegen nicht berechtigt, weil, worauf Israel besonders aufmerksam gemacht hat, die einfache gonorrhoische Infektion für gewöhnlich nicht zu einer Sackniere führt, sondern, wenn nicht zu einer einfachen Pyelitis, zu einer Pyelonephritis mit allen ihren Kriterien, auf welche ich hier nicht eingehen will.

Als letzte Ursache des Leidens ist das Trauma anzusehen, und zwar muß man sich nach der Anamnese und den anatomischen Verhältnissen am Präparate die Entstehung der Pyonephrose im einzelnen folgendermaßen vorstellen. Das erste Trauma im sechsten Lebensjahre hat eine Nierenverletzung und eine Blutung in das Nierenbecken zur Folge gehabt. Die Ansammlung und Gerinnung des Blutes im Nierenbecken führte zu einer temporären, teilweisen Verlegung des Abflusses und zu einer Ueberdehnung des Nierenbeckens. Das Abflußhindernis wurde mit dem Abgange des Blutes durch den Ureter gehoben, jedoch als Folge der Ueberdehnung des Nierenbeckens blieb eine Störung in der Kontraktilität seiner Wandung zurück, und damit war der Beginn der Hydronephrose gegeben. Die folgenden Traumen trafen dann schon eine hydronephrotisch veränderte Niere, führten zu immer stärkerer Erweiterung des Nierenbeckens, namentlich zu einer besonders starken Aussackung des untersten, weil am meisten belasteten Teiles des Nierenbeckens, wovon man sich an dem Präparat über-

zeugen kann, und somit vielleicht sekundär zu einer Verdrängung des Ureterabganges nach oben und nach vorn, wie es ebenfalls Israel beschrieben hat. Schließlich hat dann die gonorrhoische Sekundärinfektion die letzte, exzessive Erweiterung vollendet. Daß mit der supponierten Ueberdehnung und der daraus resultierenden Einbuße der Kontraktilität des Nierenbeckens dem Organ eine erhebliche Kraft verloren geht, davon kann man sich an einem Präparat eine Vorstellung machen, welches ich Ihnen herumgeben möchte.

Es sind zwei Nierensteine, welche von einer Patientin stammen, welche ich auf der Abteilung Fürbringers im Jahre 1889 beobachtet habe und die dann durch den verstorbenen Hahn durch Nephrotomie entfernt wurden. Die Steine lagen so, wie ich Sie Ihnen zeige, in einem Nierenbecken und sind offenbar durch die Straffheit des Nierenbeckens so kräftig gegeneinander gepreßt worden, daß sie, sei es durch peristaltische Kontraktionen der Nierenbeckenwand selbst, sei es durch die Kontraktionen der anliegenden Zwerchfellschenkel gegeneinander bewegt, zwei Mühlsteinen gleich sich gegenseitig abgeschliffen haben.

Fall 2. Am 7. Januar 1898 zog sich der bis dahin vollkommen gesunde, kräftige Mann durch einen Fall vom Wagen auf die linke Seite gegen eine Bordschwelle eine Fraktur der linken sechsten Rippe und eine von einem Arzte damals schon angenommene Kontusion der linken Nierengegend zu. Von diesem Unfalle her hatte er fortdauernd über Schmerzen in der linken Seite, besonders in der linken Regio hypochondriaca, zu klagen gehabt, Schmerzen, die anfangs als rheumatoide gedeutet wurden, bereits ein Jahr nach dem Unfall jedoch, als diese Schmerzen sich zu schwersten, mehrere Tage anhaltenden Koliken steigerten, als Nierensteinkoliken aufgefaßt wurden. Der Abgang von Steinen ist jedoch nicht beobachtet worden. August 1904 steigerten sich die Schmerzen abermals zu Koliken, gleichzeitig wurde der bis dahin klare Urin blutigrot. Seit dieser Zeit häuften sich die Anfälle, sodaß er die Arbeit niederlegen und das Krankenhaus aufsuchen mußte. Hier lag er erst zehn Tage auf der inneren Abteilung des Professor Krönig mit heftigen Nierenkoliken, anhaltenden, hochgradigen Hämaturien. Er wurde mit der Diagnose „Nierensteine“ auf meine Abteilung verlegt. Patient war zwar etwas blaß im Aussehen, aber sonst in gutem Ernährungszustand. Der Leib war etwas aufgetrieben, nicht gespannt, im linken Meso- und Hypogastrium etwas druckempfindlich, nirgends abnorm gedämpft oder abnorm resistent. Die Nieren waren bei dem starken Panniculus nicht zu fühlen. Der Urin war intensiv blutig gefärbt, enthielt Eiweiß, im Sediment keine Zylinder, einzelne weiße Blutkörperchen, sehr viele rote Blutkörperchen und

Epithelien. Die cystoskopische Untersuchung ließ deutlich aus dem rechten Ureter klaren, aus dem linken blutigen Urin hervortreten. Der Ureterkatheterismus ließ sich nicht durchführen. Die wiederholten Koliken, die Haematurien, die Druckempfindlichkeit der linken Niere, die früher vorausgegangenen Nierensteinkoliken ließen auch dieses Mal die Annahme, daß Nierensteine vorlagen, berechtigt erscheinen, zumal das gesunde Aussehen des Kranken und der negative palpatorische Befund in der affizierten Nierengegend an einen Tumor nicht denken ließen.

Am 27. März d. J. wurde operiert. Ein lumbaler Schrägschnitt legte die Niere frei, ein Sektionsschnitt eröffnete das Nierenbecken. In dem Nierenbecken fühlte der palpierende Finger eine weiche, zottige Masse, welche nach oben von der vorderen oberen Partie der Nierenbeckenwand in der Nierensubstanz selbst ihren gestielten Ausgang hatte, an einer Stelle, an welcher ein pflaumengroßer, steinharter Knoten nachzuweisen war. Diese Masse wurde auch anfangs als der gesuchte Stein angesprochen; als aber die Masse durchaus nicht von der Stelle weichen wollte und bei der Abtastung der entkapselten Niere auch als buckelartig über die äußere Konvexität des oberen Nierenpols hervorragende Prominenz gefühlt wurde, kam ich auf die richtige Diagnose, daß ein verkalkter Tumor der Niere mit polypös in das Nierenbecken hervorragenden Fortsätzen vorlag. Da das markige Aussehen der zum Teil herausgeholten Fortsätze an der Malignität des Tumors keinen Zweifel ließ, nahm ich die Exstirpation der Niere vor, die ohne Schwierigkeiten gelang. Der Heilungsverlauf war ein ungestörter. Zeichen eines Rezidivs sind bis jetzt nicht aufgetreten. Die Untersuchung der Zotten und des Tumors selbst, die durch Herrn v. Hansemann ausgeführt wurde, führten zu der erwähnten Diagnose Cystoma papillare malignum. Ein Aquarell, das kurz nach der Exstirpation der Niere angefertigt wurde, gibt Ihnen eine bessere Vorstellung von den anatomischen Verhältnissen als die konservierte Niere selbst.

Daß ein einmaliges Trauma wirklich die Ursache abgegeben hat für die Entwicklung eines Tumors, noch dazu maligner Natur, zu dieser Annahme werden wir uns nicht ohne ganz gewichtige Gründe bekennen können. A priori werden wir immer mehr zu der Meinung hinneigen, daß der Tumor bereits vor dem Trauma bestanden hat. Wenn, wie ich hier in der Chirurgen-Vereinigung vor $^5/_4$ Jahren demonstrieren konnte, bei einem vorher gesunden Patienten, welcher eine Schädelverletzung erlitten hatte, in einem angemessenen Intervalle nach der Verletzung die Symptome eines Hirntumors auftraten und bei der Operation am Orte der Verletzung an der Hirnrinde eine apoplektische Narbe und in deren unmittelbarer Nähe an der Falx-Cerebri

ein Fibrom gefunden wurde, so konnte man mit Recht annehmen, daß der Beginn dieses Tumors in einem ätiologischen Zusammenhange mit dem Trauma gestanden hat.

Wenn, wie bei diesem Präparate, welches mir Herr v. Hansemann zur Verfügung gestellt hat, unmittelbar an der Stelle, an welcher die unverkennbaren Zeichen einer alten Rippenfraktur nachzuweisen sind, ein ganz lokales Lungencarcinom sich gebildet hat, so wird wohl, lediglich nach der Beurteilung des Präparates, kein Gutachter die Möglichkeit, ja Wahrscheinlichkeit in Abrede stellen, daß die Rippenfraktur die Veranlassung für die Entstehung des Lungencarcinoms gewesen ist. So einfach und überzeugend liegen die Verhältnisse bei unserem Falle nicht, und dennoch werden wir auch in unserem Fall die Möglichkeit, ja Wahrscheinlichkeit gelten lassen, daß die vorausgegangene Nierenkontusion die mittelbare Ursache für die Entstehung des malignen Tumors gewesen ist. Ueber die Rolle, welche Traumen, namentlich stumpfe Gewalteinwirkungen, bei der Entstehung von Tumoren spielen, ist viel geschrieben und diskutiert worden, um so mehr, als die moderne Unfallgesetzgebung sehr oft von dem begutachtenden Arzte ein möglichst präzises Votum erfordert. Man ist schließlich über gewisse Grundbedingungen übereingekommen, welche erfüllt sein müssen, wenn man berechtigt sein soll, einen derartigen Zusammenhang anzunehmen. Es sind das die Grundbedingungen, wie sie Jordan in seinem Referat auf der Hamburger Naturforscherversammlung präzisiert hat. Was zunächst die zeitlichen Verhältnisse anbetrifft, so ist der Kranke bis zum Tage des Unfalles vollkommen gesund und arbeitsfähig gewesen. Unmittelbar nach dem Unfalle traten bei dem Kranken Symptome auf, die der damals behandelnde Arzt als Zeichen einer stattgehabten Nierenverletzung deuten mußte. Diese Symptome, die lokalen Schmerzen, sind vom Unfalle her kontinuierlich bestehen geblieben. Die ersten Zeichen, welche als Tumorzeichen gedeutet werden können, die ein Jahr nach dem Unfalle einsetzenden Nierenkoliken, sind innerhalb eines Zeitraumes aufgetreten, welcher dem Zeitraume entspricht, in dem sich ein Tumor, wie der vorliegende, wohl entwickeln kann. Die Stelle, an welcher der Tumor sitzt, entspricht ferner derjenigen, an welcher erfahrungsgemäß nach einem Unfalle, wie ihn der Kranke erlitten, Verletzungen beobachtet werden. Eine große Anzahl von subcutanen Nierenverletzungen bei Kon-

tusionen der Nierengegend wird dadurch herbeigeführt, daß die nach vorn vorgetriebene zwölfte Rippe oder der nach hinten gedrückte untere Rippenbogen die betreffende Niere, sei es nur an ihrer Oberfläche, sei es bis in das Nierenbecken hinein, verletzt, ja oft in zwei Hälften auseinanderreißt. Der strikte anatomische Nachweis, daß an der Stelle der Kontusion nicht bereits vor dem Trauma die Anfänge der Geschwulstbildung bestanden haben, ist allerdings nicht erbracht worden, wird sich aber in analogen Fällen wohl nie erbringen lassen, sonst aber sind die Jordanschen Bedingungen voll erfüllt. Die illustrierten Spätfolgen von subcutanen Nierenverletzungen sind seltene Beobachtungen. Jedenfalls werden wir sie nicht so hoch einzuschätzen haben, daß wir von den bis jetzt wohl ziemlich allgemein beobachteten Regeln abgehen, nach subcutanen Traumen entstandene, unkomplizierte Nierenverletzungen so lange konservativ zu behandeln, als nicht die Stärke der Blutung an sich eine Lebensgefahr involviert, als nicht Zersetzungsprozesse in Blut- uud Urinergüssen oder Symptome von Ergüssen in die freie Bauchhöhle zu aktiverem Vorgehen zwingen.

Nach einer Richtung hin können uns unsere vier Fälle eine Mahnung sein. Wir werden in Fällen mit Nierenkoliken und Nierenblutungen oder analogen Symptomen, bei welchen ein Trauma die betreffende Niere vorher betroffen hat, leichter einen Eingriff für berechtigt halten, vielleicht wird es uns dann gelegentlich gelingen, ähnlich schweren Veränderungen wie bei unseren Fällen vorzubeugen und den Patienten durch Operationen zu helfen, welche nicht sogleich den Verlust des erkrankten Organs zur Folge haben.

Sitzung am 12. Februar 1906.

Vorsitzender: Herr Riese; Schriftführer: Herr Sonnenburg.

Vor der Tagesordnung: 1. Herr Milner: **Beinverlängerung bei angeborener, sogenannter Neurofibromatose.** (Krankenvorstellung.) Die Krankheit besteht in angeborener Neigung zu Bindegewebshypertrophien, die sich entweder umschrieben oder diffus zeigen, und zwar einmal an der Haut in Form der umschriebenen weichen Fibrome, die manchmal mehr, manchmal weniger die Haut überragen, oder in der diffusen Form der sogenannten Lappenelephantiasis; dann an den Nerven,

entweder umschrieben als spindelförmige, einzelnstehende oder kettenförmig aneinandergereihte Tumoren oder auch diffus in der Form der sogenannten Rankenneurome.

Patient zeigt vereinzelte Geschwülste an der Haut in der Gegend des Beckens, aber auch sonst am ganzen übrigen Körper, am Halse, an der Galea, ebenso an den Beinen, namentlich am rechten Bein. Es besteht eine Schwellung des Kniegelenkes, nach oben und unten ziemlich rundlich und scharf abgegrenzt, auch auf den oberen Teil der Tibia sich fortsetzend. Bei der Palpation stellt sich heraus, daß es sich nicht um einen Gelenkerguß handelt, wie man vielleicht denken könnte, sondern daß die Schwellung gebildet wird von einem weichen, mit wurmförmigen, härteren Strängen durchsetzten Gewebe, das unter der Haut liegt, nur wenig mit der Haut in Zusammenhang steht und nach der Tiefe hin an die Patella herangeht, sodaß deren Konturen nicht deutlich durchzufühlen sind. Am Oberschenkel erkennen Sie aus der Entfernung große Mengen eigentümlich bläulicher Flecke, die teils an Angiome, teils auch an frische Striae erinnern und sich bis nach dem Becken hin allmählich verlieren. Der Umfang des rechten Oberschenkels ist vermindert, und über das Maß hinaus, das man aus dieser Verminderung schließen kann, ist die Muskulatur atrophisch. Denn wenn man palpiert, so findet man, daß ziemlich dicht unter der Haut das Femur liegt, nur bedeckt von weicheren, zum Teil auch etwas härteren Gewebsmassen, wie sie sich hier am Kniegelenk finden. Es handelt sich um Rankenneurome, die hier ausnahmsweise an einer selteneren Stelle, am Beine, sich zeigen. Was den übrigen Körper betrifft, so kann ich hier nur kurz auf die anderen Erscheinungen der Neurofibromatose hinweisen, die in Pigmentflecken und der auffallend schlaffen Haut bestehen, wie sie sich auch an der Galea findet. (Demonstration.) Die rechte Spina anterior steht höher als die linke, der Patient hat seinen rechten Fuß aufgesetzt, das Knie aber nicht gestreckt; es besteht also eine wirkliche Verlängerung des rechten Beines, die 3—4 cm beträgt. Die Tibia hat eine starke Krümmung in ihrem oberen Teil, konvex nach vorn. Der Oberschenkel zeigt im Röntgenbilde (Demonstration) nur eine etwas stärkere Krümmung und leichte Knochenauflagerung an einzelnen Stellen des unteren Teiles. Am Kniegelenk besteht einmal eine ganz abnorme Beweglichkeit der Patella und habituelle Luxation. Die Exkursionsbreite des Kniegelenkes ist nicht vermindert; Patient kann es nicht ganz strecken, aber übermäßig beugen. An der Patella zeigt nun das Röntgenbild einen etwas auffallenden Befund, nämlich einen Spalt. Ein Trauma ist hier nicht vorausgegangen. Die Tibia zeigt auf dem Röntgenbild eine sehr auffallende Krümmung, außerdem eine unregelmäßige Gestaltung der Oberfläche; es sind Lücken da, und stellenweise sieht die

Corticalis fast wie infrangiert aus. Die ganzen Veränderungen der Tibia stimmen ziemlich genau mit der Verbreitung der Rankenneurome überein, die außen aufgetreten sind.

Die leichte Krümmung des Femur ist wohl auf rachitische Veränderungen zurückzuführen, die sich bei diesem Leiden öfters finden. Die Fibula ist nicht beteiligt an der Krümmung, und ich glaube daher, daß die Tibia abnorm stark gewachsen (sie ist 1 cm länger, das Femur um 2 cm verlängert), die Fibula dagegen nicht gefolgt ist, sodaß nun durch den Zug der Fibula und die abnorme Weichheit der verlängerten Tibia die Krümmung zustande kam. Es sind in der Literatur nur einige wenige Fälle von Knochenverlängerung bei der sogenannten Neurofibromatose berichtet. Perthes hat einen Chinesen beschrieben, der an Neurofibromatose litt und eine monströse Verunstaltung der Hand hatte. Es hatten sich große, weiche Gewebsmassen in der Hohlhand gebildet, die Gelenke waren schlotterig, und einzelne Finger waren beträchtlich verlängert. Perthes sagt, daß diese Veränderungen wohl ganz mit denen übereinstimmten, die man gewöhnlich beim sogenannten angeborenen partiellen Riesenwuchs findet, und er hält beides, die Knochenverlängerung und die Bindegewebswucherung, für primär. Jedoch sind isolierte Knochenwucherungen ohne Bindegewebswucherungen weder bei der Neurofibromatose, noch beim Riesenwuchs jemals beschrieben worden; wenn sie beide vorhanden sind, sind sie immer lokal miteinander vereinigt, und auch der Fall von Perthes zeigt dies; nur an der Hand war die Knochenverlängerung. Und auch hier ist ja auffallend, wie die Knochenverlängerung und die Knochenveränderung an der Tibia ganz auf den Bezirk beschränkt ist, wo das Periost mit der Neurofibromatose oder dem Rankenneurom in direkter Verbindung steht. Man wird also eine mehr direkte Abhängigkeit zwischen beiden Erscheinungen annehmen müssen. Welcher Art diese ist, ist nicht sicher zu entscheiden. Ein Geschwulstreiz, an den man vielleicht denken könnte, ist gewiß anzunehmen, wenn ein Carcinom oder Sarkom Wucherungen des Periosts macht. Aber das sind doch anders geartete Geschwülste als hier die gutartige Fibromatose. Chemische Reize, die wohl die Ursache der Knochenwucherungen bei Carcinomen und Sarkomen sind, kennen wir ferner als Ursache der Verlängerung bei entzündlichen Knochenprozessen; die

sitzen aber doch überwiegend im Mark. In einzelnen Fällen machen allerdings auch Periosterkrankungen Verlängerungen, z. B. alte Ulcera cruris und erworbene Elephantiasis. Aber im ganzen hat doch die Annahme eines Geschwulstreizes als Ursache der Elongation in diesem Falle wenig für sich. Ein Nervenreiz, an den man denken könnte, ist ganz allgemein als Ursache eines pathologischen Gewebswachstums sehr bestritten. Es gibt keine sicheren Fälle von Steigerung des Gewebswachstums, die man auf Nervenreiz zurückführen müßte, und speziell bei dem Riesenwuchs wie bei der Neurofibromatose, wo die Nerven sich ganz passiv verhalten und nur in den Bezirken der ausgedehnten Wucherungen zugrunde gehen, wird man nicht wohl annehmen können, daß Nervenreize das gesteigerte Knochenwachstum verursachten. Aktive Hyperämie ist ebenfalls bestritten als alleinige Ursache eines vermehrten Wachstums. Dagegen ist die passive Hyperämie wohl eine unzweifelhafte Veranlassung zu Gewebswucherungen, und speziell ist ein vermehrtes Knochenwachstum beschrieben im Anschluß an eine rein venöse Hyperämie. Besonders ein Fall von Broca ist in der Beziehung interessant. Ein junger Mann bekam ein traumatisches Aneurysma arterioso-venosum am Oberschenkel — das Alter ist nicht genau angegeben —, und es bildet sich dann eine Verlängerung des Beines um 3 cm aus. Außerdem gibt es andere Fälle, die wohl auch mit einiger Wahrscheinlichkeit dafür sprechen, wenn sie auch nicht so beweisend sind wie dieser. Man muß in der venösen Hyperämie unzweifelhaft eine Veranlassung zu einem gesteigerten Längenwachstum des Knochens annehmen, und ich erkläre mir in diesem Falle das vermehrte Knochenwachstum so, daß durch die Gewebsmassen, die, wie sie in die Muskeln hinein- und an die Patella heran-, so auch an Femur und Tibia herangehen, die Zirkulation im Knochen behindert wird. Dadurch wird eine venöse Hyperämie im Bezirk der Epiphysenlinie und auf diese Weise vermehrtes Knochenwachstum hervorgerufen. Beruht, wie Perthes meint, der angeborene Riesenwuchs auf Neurofibromatose und ist, wie ich meine, die Verlängerung des Knochens Folge einer Stauung, so erklärt sich der Riesenwuchs ganz einfach. Wir können annehmen: es ist eine Neurofibromatose, es ist ein Rankenneurom vorhanden gewesen, das an den Knochen herangereicht und dann auf diese Weise, wie ich eben gesagt habe, durch Stauung, durch Behinderung der

Zirkulation ein vermehrtes Längenwachstum hervorgerufen hat. Schon Helferich wollte venöse Hyperämie am Knochen benutzen, um Längendifferenzen zwischen beiden Seiten, z. B. nach Frakturen, durch Stauung auszugleichen. Seine Fälle sind allerdings nur kurze Zeit beobachtet und daher nicht vollständig beweisend, immerhin scheint mir seine Anregung der Beachtung wert.

Diskussion: Herr Riese: Ich möchte den Herrn Vortragenden fragen, wie er sich den Spalt der Patella erklärt.

Herr Milner: Es sind im ganzen in der Literatur etwa sechs Fälle beschrieben, wo sich bei Neurofibromatose Spalten in Knochen gefunden haben, und zwar ausschließlich am Kopfe und mit Ausnahme eines einzigen Falles stets wieder in lokaler Verbindung mit Neurofibromatose. Ich glaube, daß diese Fälle so zu erklären sind, daß die Bindegewebswucherung, wie sie eine Zerstörung der Nerven oder Muskeln machen kann, so auch, wenn sie in jugendlicher Zeit auftritt, den noch unfertigen Knochen oder seine knorpelige Anlage durch Wucherung zur Zerstörung zu bringen vermag.

Tagesordnung. 2. Herr Riese: **Operation bei Barlowscher Krankheit.** (Siehe den Vortrag im II. Teil dieses Bandes, S. 16.)

3. Herr Loehlein: a) **Echinococcus der Leber** (Krankenvorstellung).

Ein Junge von zwölf Jahren hatte drei Wochen, bevor er zu uns kam, leichte Appetitstörungen. Wir konnten konstatieren, daß im Abdomen eine ganz glatte, halbkugelförmige Auftreibung war, die sich bei der Atmung mit der Leber herabsenkte. Bei Untersuchung im Stehen konnte man die Vortreibung der Bauchdecken durch die Geschwulst beobachten. Ich stellte per exclusionem die Diagnose auf Echinococcus und legte die Leber frei. Es handelte sich um einen Echinococcus des rechten Leberlappens. Ich nähte die Leber an das Peritoneum an. Nach acht Tagen eröffnete ich mit dem Pacquelin. Nachdem ich eben ein Stück der Cyste hervorgezogen hatte und die Flüssigkeit entströmt war, erfolgte ein Hustenstoß, wobei sich die Cyste in toto entleerte. (Demonstration.) Darauf tamponierte ich mit Jodoformgaze. Während der Patient bis dahin fieberfrei war, trat am zweiten Tage plötzlich hohes Fieber auf, und der Junge bekam sehr ausgedehnte Urticaria. Es dauerte ziemlich lange, bis die große Höhle geheilt war.

Der Fall gibt über die Dauer von der Infektion an bis zur Operation einigen Aufschluß. Der Knabe hat hier nicht Gelegenheit gehabt, mit Hunden zusammenzukommen, dagegen hat er sich vor $2^1/_4$ Jahren in der Sommerfrische mit einem großen

Hunde sehr angefreundet, mit dem er immer spielte, der ihn oft leckte und ihm auch, wie er sagte, direkt das Futter aus dem Munde nahm.

b) **Schuß** durch die **Lunge** (Krankenvorstellung).

Ein junges Mädchen (Demonstration) hatte einen Schuß aus direkter Nähe in die rechte Brust erhalten. Als die Patientin in der Nacht in das Krankenhaus kam, bot sie gar keine schweren Erscheinungen dar. Am andern Morgen hatte sie bereits 40° Temperatur und war in schwerstem Kollaps. Eine Untersuchung ergab, daß rechts hinten eine handbreite Dämpfung war, und die Punktion ergab etwa 400 ccm Blut. Nach wenigen Tagen kam bei einer zweiten Punktion stinkende Jauche. Ich machte sofort die Resektion dreier Rippen, und dabei stellte sich heraus, daß die Lunge in weiter Ausdehnung zerrissen war. Ich tamponierte die Lunge und kann Ihnen nun den Fall als geheilt vorstellen. Die Kugel ist nicht gefunden worden. In der von Herrn Dr. Kronecker angefertigten Röntgenphotographie sehen Sie die Kugel in der Muskulatur neben der Wirbelsäule liegen.

c) **Dünndarmabreißung.**

Präparat (Demonstration) von einem 39jährigen Mann, welcher von seinem eigenen Wagen überfahren worden war. Als er in das Krankenhaus kam, war er schwer kollabiert. Er hatte einen schweren Beckenbruch auf der linken Seite erlitten. Er war von seinem Wagen gestürzt, fiel auf den Bauch und wurde überfahren. Gleich nach der Aufnahme hatte er ganz leichte Empfindlichkeit im Leibe, klagte auch etwas über Schmerzen in der Bauchgegend und konnte nicht Urin lassen. Zeichen einer stärkeren Blutung, wie brettharter Leib, und andere besondere Symptome waren nicht vorhanden. Zehn Stunden nach der Aufnahme bekam er Singultus, und der Leib wurde härter. Bei der Laparotomie drängte sich eine blauschwarze, ungefähr 25 cm lange Darmschlinge mit beginnender Gangrän und schon sehr stark fötid riechend entgegen. In der Bauchhöhle selbst bestand beginnende Peritonitis mit wenig blutigserösem Exsudat. Der Darm war ganz glatt am Rande des Mesenteriums abgerissen und selbst nicht verletzt. Ich schritt dann zur Resektion. Bei dem elenden Zustande des sehr schwer kollabierten Patienten ließ ich mich leider verleiten, einen Murphyknopf anzuwenden, um die Sache rasch zu beenden. Nach anfänglich sehr gutem Verlaufe trat aber plötzlich eine leichte Temperatursteigerung ein, der Mann kollabierte, bekam Erbrechen und starb sehr rasch am elften Tage. Bei der Obduktion zeigte sich, daß der Murphyknopf auf der hinteren Seite des Darmes eine leichte Drucknekrose und von da aus eine Infektion des Bauchfells bewirkt hatte.

4. Herr Riese: **Echinococcencyste** des **Mesenteriums** (Vorstellung). (Siehe den Vortrag im II. Teil dieses Bandes, S. 22.)

5. Herr Sultan: Ueber lokale **Eosinophilie** der **Niere.**[1])

Eine junge Frau von 22 Jahren litt unter kolikartigen Schmerzen der linken Nierengegend und entleerte mit dem Harn reichliche Eitermengen, zuweilen auch Blut und Gewebsfetzen, welche sich als angehäufte mono- und polynukleäre Leukocyten mit ausschließlich eosinophiler Körnung erwiesen. Durch Ureterenkatheterismus ließ sich feststellen, daß diese Massen der linken Niere entstammten. Bei der operativen Freilegung der linken Niere mittels Lumbalschnittes fand sich auf der Konvexität ein wulstartig vorspringender, schmutzig gelbrötlicher Herd im Umkreis eines Zweimarkstückes, der zunächst als ein Tumor angesehen werden mußte und die Vornahme der Nephrektomie notwendig erscheinen ließ. An dem exstirpierten Organ sah man auf dem Durchschnitt, daß es kein Tumor war, sondern daß der wulstartige Herd sich keilförmig bis ins Nierenbecken hinein fortsetzte und in toto eine gelblich trübe, verwaschene Zeichnung aufwies. Kleine, punkt- bis stecknadelkopfgroße, ähnliche Herde waren außerdem in der Nierenrinde und auf dem ganzen Durchschnitt verstreut. Der Wundverlauf war ungestört, und die Patientin ist seitdem geheilt geblieben. Die mikroskopische Untersuchung lieferte den auffallenden Befund, daß sowohl der große wie die kleinen Herde aus einer sehr dichten, kleinzelligen Infiltration ausschließlich eosinophiler Zellen bestanden.

Das ganze Krankheitsbild stellt sich danach als eine eosinophile interstitielle Nephritis dar, für deren Entstehung der Vortragende eine hämatogene Infektion unbekannten Ursprungs als wahrscheinlich annimmt.

Schlußfolgerungen:

1. Es gibt eine Form der interstitiellen Nephritis, welche auf eine Niere beschränkt bleibt, kolikartige Schmerzanfälle hervorruft und deren Infiltrationszellen fast ausschließlich aus massenhaft angehäuften eosinophilen Zellen bestehen. 2. Durch den mikroskopischen Nachweis der von der erkrankten Niere mit dem Harn entleerten eosinophilen Zellen und der aus solchen Zellen zusammengesetzten Gewebsfetzen wird man in Zukunft diese Form der Nephritis diagnostizieren können. 3. Das Leiden ist durch Exstirpation der erkrankten Niere heilbar; doch würde bei sichergestellter Diagnose in Zukunft

1) Die ausführliche Arbeit ist in der Deutschen Zeitschrift für Chirurgie Bd. 82 erschienen.

zunächst die Vornahme einer Nephrotomie zu empfehlen sein. 4. Die sehr zahlreichen Beobachtungen von Bluteosinophilie bei den verschiedenartigsten Krankheiten und die bislang vorliegenden Erfahrungen über Gewebseosinophilie lassen zurzeit die Bedingungen noch nicht erkennen, unter denen es im speziellen Fall zur Vermehrung der eosinophilen Zellen kommen muß. 5. Wenngleich einiges dafür spricht, daß bei lokalen Eosinophilien die charakteristischen Zellen an Ort und Stelle entstehen, und obgleich speziell die lokale Entwicklung der Eosinophilen aus Lymphocyten analog ihrer embryonalen Bildung nicht unwahrscheinlich ist, so reichen doch nach unsern bisherigen Kenntnissen die Gründe für und wider nicht hin, um zurzeit über diese Frage eine sichere Entscheidung fällen zu können.

Diskussion: Herr Katzenstein fragt, ob an den Herzklappen etwas Pathologisches gefunden wurde, mit Rücksicht auf die Möglichkeit, daß ein Niereninfarct vorliegt.

Herr Sultan: Das mikroskopische Bild ist nicht das eines Infarcts.

6. Herr Püschmann: Fall von **Gehirngeschwulst** (Demonstration). (Siehe den Vortrag im II. Teil dieses Bandes, S. 27.)

Diskussion: Herr Riese: Die Schwierigkeit ist bei diesen Operationen sehr groß, und ich bin gegen den Rat Horsleys, daß man die Sache in zwei Sitzungen machen soll. In zwei Fällen sind die Patienten nicht infolge des Choks der ersten Operation, sondern durch den Einfluß, den nach der Operation der Tumor weiter ausgeübt hat, gestorben. Ich habe einen ähnlichen Fall, wo ich das Kleinhirn freigelegt, das Tentorium etc. gespalten hatte und die Herausnahme der Geschwulst auf eine zweite Sitzung verschob und wo sich bei der Sektion herausstellte, daß der Tumor — es war ein Fibrom — mit dem Finger wie ein Kirschkern wegzuschnellen gewesen wäre. Der Mann ist gestorben, ehe ich die zweite Operation machen konnte. Man operiert in diesen Fällen besser einseitig. Ich bin hier bei der ersten Sitzung allerdings nicht ganz an den Tumor herangekommen. Er liegt, wie Sie sehen, auch so, daß er in einer Sitzung leicht herauszunehmen gewesen wäre.

7. Herr Riese: **Operationen** an den **Samenblasen.** (Siehe den Vortrag im II. Teil dieses Bandes, S. 34.)

Diskussion: Herr Hildebrand: Wie verhielt sich die Prostata in diesen Fällen?

Herr Riese: In meinen Fällen war zweimal die Prostata erkrankt, erstens bei einem Kranken, der gestorben ist, wo die ganze Prostata ausgelöffelt wurde, und zweitens bei einem hier vorge-

stellten Patienten, wo ebenfalls die ganze Prostata ausgelöffelt wurde und trotzdem die Blase von Tuberculose freigeblieben war. Ich habe stets nach Bassini genäht, und ein Bruch ist nicht aufgetreten. Die Patienten haben sich recht erholt, irgendwelche Störungen sind bei ihnen nicht erfolgt; trotz hochgradiger Erkrankung der Prostata ist bei dem einen hier vorgestellten Mann auch keine Blasentuberculose eingetreten, ebensowenig eine Fistel; Sie sehen bei ihm vielmehr nur glatte Narben, Palpation vom Rectum aus zeigt ganz glatten Beckenboden.

Herr Hildebrand: Bei Prostatatuberculose, wenn also die Prostata selbst erkrankt war, habe ich sehr schlechte Erfolge gehabt; ich habe Blasenfisteln bekommen, die nicht heilen wollten, und ich zweifle, daß, wenn die Prostata einigermaßen ausgedehnt erkrankt ist, die Exstirpation der Samenblasen einen Sinn hat, da Fisteln entstehen und die Leute zugrunde gehen.

Herr Riese: Das betont Fuller in Amerika, der diesen Dammweg empfiehlt, auch, daß er nämlich negative Resultate gehabt hätte. Er hat aber merkwürdigerweise immer negative Resultate erhalten, auch ohne daß die Prostata erkrankt gewesen ist. Ein Fall ist tatsächlich bei mir total ausgeheilt; dort ist ausgelöffelt worden und die Prostata bis auf kleine Reste entfernt.

Herr Israel: Aus welcher Indikation soll diese Operation überhaupt ausgeführt werden: soll sie prinzipiell bei jeder Kastration ausgeführt werden (Herr Riese: Nein!), um mit Sicherheit den ganzen Samenstrang zu entfernen, oder nur dann, wenn man die Samenblasen als tuberculös erkrankt durchfühlen kann?

Herr Riese: Ich empfehle sie nur in Fällen hochgradiger Erkrankung, wo die Samenblasen selbst tuberculös, käsig oder eitrig erkrankt sind.

Herr Israel: In welchem Fall soll man das aber ausschließen? Denn die Möglichkeit einer Erkrankung der Samenblase liegt ja natürlich bei jeder tuberculösen Erkrankung des Nebenhodens vor. Danach müßten wir prinzipiell bei jeder Nebenhodenerkrankung die Samenblasen mitentfernen, wenn wir uns gegen die Zurücklassung tuberculösen Gewebes sichern wollen. Hundertfältige praktische Erfahrung lehrt aber, daß ein so radikales Vorgehen nicht notwendig ist. Nun bleibt noch die Frage zu erwägen, ob diese Operation auch bei fühlbarer Tuberculose des Samenstranges entbehrlich ist. Das glaube ich zuverlässig für die überwiegende Majorität versichern zu können. Ich habe die Samenblasenexstirpation niemals gemacht und trotzdem nur ganz ausnahmsweise gesehen, daß sich dauernde Fisteln an die Kastration angeschlossen haben. Ich glaube, daß gerade die Tuberculose der Samenblasen und der Prostata zu den heilungsfähigsten Tuberculosen gehören. Ich würde also diese Organe der Regel nach ganz in Ruhe lassen

und auch die Hoden nur entfernen, wenn fistulöse Abscesse aus allgemeinen chirurgischen Gründen dazu Anlaß geben. Denn ich bin im Laufe der Zeit zu der Ueberzeugung gekommen, daß durchaus nicht jede Hodentuberculose operativ behandelt zu werden braucht.

Herr Riese: Ich habe nur operiert, wo solche Fisteln vorhanden waren.

Herr Körte: Ich muß mich der Ansicht des Herrn Israel anschließen. Ich habe bei der Operation der Hodentuberculose immer das Vas deferens möglichst hoch hinauf fortgenommen. Nur in einem einzigen Falle habe ich gesehen, daß sich die Tuberculose, die in den Samenblasen und der Prostata fühlbar war, auf die Blase fortgesetzt hat. Aber das kann man mit der Operation auch nicht vermeiden; da müßte man schon den ganzen Blasengrund wegnehmen. Herr Riese hat ja bei seiner Exstirpation auch erlebt, daß nachher eine Blasentuberculose entstand. Aber in der überwiegend großen Mehrzahl der Fälle sind die Herde, die ich in der Prostata fühlte, nachher geschwunden; sie sind resorbiert worden, sodaß ich immer den Eindruck gehabt habe, daß wir es in der Prostata und in den Samenblasen mit einer relativ gutartigen Form von Tuberculose zu tun haben, welche schwindet, wenn man den Ausgangspunkt im Nebenhoden beseitigt. Also ich habe bisher noch nie eine Indikation gehabt, einen so großen Eingriff zu machen; denn ein großer Eingriff ist es ja zweifellos. Ich bin daher der Ansicht, daß man nur recht selten bei sehr hochgradigen Fällen an die Exstirpation der tuberculösen Samenblasen herangehen sollte.

Herr Riese: Der Meinung bin ich auch.

Herr Israel: In Fällen, in denen man klinisch eine schwere Erkrankung der Samenblasen konstatieren kann, liegen die anatomischen Verhältnisse nicht so einfach, wie es nach der Schilderung an diesen, aus dem Waldeyerschen Institut stammenden Zeichnungen den Anschein haben kann. (Herr Riese: Sicherlich nicht!) Das Fettgewebe, welches ein stumpfes Ablösen der Samenblasen von dem Blasengrunde gestattet, existiert dann garnicht mehr, sondern es tritt eine so feste Verschmelzung der Samenblasen mit der Umgebung auf, daß die stumpfe Lösung nicht möglich ist. Dann ist Nebenverletzungen der Blase Tür und Tor geöffnet. Zu dem von Herrn Körte erwähnten andern Punkte will ich bemerken, daß aus vielfältiger klinischer und anatomischer Erfahrung hervorgeht, daß zum mindesten die Tuberculose der Prostata oft heilbar ist. Ich habe bei vielen Fällen von Nierentuberculose sowohl vorher gefühlte tuberculöse Prostataknoten im Laufe der Jahre verschwinden sehen, als auch durch Sektionen früher beobachteter Fälle nachweisen können, daß an Stelle der vorher gefühlten großen, harten, kantigen Prostatatuberkelknoten nur noch

kleine, fibröse Indurationen vorhanden waren, die garnichts Käsiges mehr erkennen ließen. Wenn also diese Formen, sich selbst überlassen, unter günstigen Bedingungen so gute Resultate ergeben, würde ich auch bei fühlbarer Vergrößerung der Samenblasen im allgemeinen einen solchen Eingriff nicht empfehlen, geschweige denn bei nicht fühlbar veränderten Samenblasen nur zum Zwecke der völligen Entfernung des Samenstrangs.

Herr Riese: Ich habe nur in ganz schweren Fällen eingegriffen. Um auf das letzte einzugehen, was Herr Israel bemerkte, würde ich auch alle Fälle, wo es sich nur um chronische Verdickung handelt, ganz in Ruhe lassen und nur bei größeren Abscessen eingreifen. Die Sache ist in der Tat nicht so einfach, wie es hier an den Wandtafeln erscheint, aber diese Schwierigkeiten sind zu überwinden. Ich habe diese Operation mit beiderseitiger Kastration gewöhnlich in $1^1/_2$ Stunden ausgeführt. Das ist ja eine ganze Zeit, aber doch keine exzessive Operationsdauer. Ich halte, wenn man überhaupt die Operation ausführt, den sakralen Weg für eingreifender als den Dammweg, sodaß wir, wenn wir in hochgradigen Fällen operieren wollen, entschieden den Dammweg vorziehen müssen.

Sitzung am 12. März 1906.

Vorsitzender: Herr Rinne; Schriftführer: Herr Israel.

1. Herr Rinne: **Operative Behandlung** der **genuinen Epilepsie** (Krankenvorstellung). (Siehe den Vortrag im II. Teil dieses Bandes, S. 40.)

Diskussion: Herr Eulenburg: Dieser Fall kann ein gewisses Interesse beanspruchen, erstens, weil es sich um eine sogenannte idiopathische und allgemeine Epilepsie handelt, wobei ja die Berechtigung zu operativen Eingriffen vielfach noch prinzipiell bestritten oder doch nur in ganz verschwindenden Ausnahmefällen zugegeben wird; sodann, weil der Fall ungewöhnlich lange, nahezu zwölf Jahre, unter ärztlicher Beobachtung gestanden hat, und endlich, weil es sich um einen ganz besonders schweren, man kann sagen, geradezu verzweifelten Fall handelte, der den verschiedensten Mitteln und Behandlungsweisen vollständig trotzte und wobei die außerordentliche Häufung der Anfälle — zuletzt acht bis zwölf an einem Tage und auch bei Nacht — den Kranken in einen ganz schrecklichen körperlichen und geistigen Zustand versetzte, wie das im einzelnen schon von Herrn Prof. Rinne geschildert wurde. Die Berechtigung zu der Operation konnte gerade in diesem Falle kaum angezweifelt werden, da die Anfälle deutlich von einem ganz bestimmten Bezirke der motorischen Rindenzone ausgingen und somit eine genaue Lokalisation des Ausgangsherdes innerhalb der

Zentralwindungen zuließen. Allerdings ging man damals noch vielfach davon aus, auch der hinteren Zentralwindung eine motorische Wirksamkeit und Erregbarkeit zuzuschreiben; indessen glaube ich nicht, daß — wenigstens in denjenigen Fällen, wo faradische Reizversuche angestellt wurden — das Operationsfeld dadurch eine unnötige Ausdehnung erfahren hat. Es wurden eben nur solche Rindenbezirke weggenommen, die sich für die faradische Reizung als wirksam erwiesen. Zur Ausführung der faradischen Reizung hatte ich mir von Hirschmann eine bipolare Elektrode mit zwei Platinspitzen und Hebelunterbrecher im Heft anfertigen lassen, wie ich sie in kleinerem Maßstabe schon vorher bei Tierversuchen häufig benutzt hatte; ich lege Ihnen diese Elektrode hier vor. Es ist neuerdings von Krause eine unipolare Elektrode benutzt und empfohlen worden. Ich ging bei Anwendung der bipolaren Elektrode davon aus, daß auf diese Weise das Hineingelangen von Stromschleifen in nähere und entferntere Hirnteile mit größerer Sicherheit vermieden werden könnte und daß auch die Breite der aufzusuchenden Rindenabschnitte mindestens der Größe der eingeschalteten intrapolaren Strecke bei dieser Elektrode entspricht, sodaß man damit rascher zum Ziele kommen dürfte. Indessen zweifle ich nicht, daß, wenn es sich um die Aufsuchung und genauere Isolierung der einzelnen Reizungsherde für ganz bestimmte Muskelgruppen handelt, die unipolare Reizung wohl vorzuziehen sein mag.

Was den Erfolg der Operation betrifft, so trat bei den ersten Anfällen, die sich sieben Monate nach der Operation wieder zeigten, deutlich hervor, daß — wie das ja auch in anderen Fällen mitunter beobachtet worden ist — nunmehr nicht das früher primär krampferregende, exzidierte Zentrum den Ausgangsherd bildete, sondern das benachbarte, nämlich das rechte untere Facialiszentrum. Die Anfälle wurden durch tonische Zuckungen der Muskulatur, besonders durch Mundwinkelverziehung nach rechts und oben, eingeleitet, und es zeigte sich auch außerhalb der Anfälle längere Zeit hindurch eine gewisse faciale Unsymmetrie, eine stärkere Aktion an den mimischen Gesichtsmuskeln der rechten Seite, die sich erst allmählich wieder zurück bildete. Genaue funktionelle Prüfungen des rechten Armes wurden natürlich in dieser und der folgenden Zeit häufig vorgenommen, und es dürfte von Interesse sein, daß sich dabei eigentlich immer nur verhältnismäßig geringe Störungen ergaben. Es traten bald nach der Operation gewisse vasomotorisch-thermische Störungen auf, die auch jetzt noch zum Teil nachweisbar sind, die in der Erhöhung der Hauttemperatur und vermehrter Schweißabsonderung auf dieser Seite bestehen und die auf die von Landois und mir nachgewiesenen thermogenen Rindenbezirke zurückgeführt werden müssen. Die Störungen der

Sensibilität waren im ganzen verhältnismäßig gering, leichte Parästhesien, an einzelnen Fingern etwas Abschwächung der cutanen Gemeingefühle, eine gewisse Unsicherheit des stereognostischen Erkennens, Unsicherheit beim Zufassen; dagegen war eine bemerkbare Abnahme der groben Kraft in der rechten Hand nachweisbar, die auch jetzt noch besteht. Die zuletzt vorgenommene Dynamometerprüfung ergab beispielsweise an der rechten Seite nur 45, auf der linken dagegen 71 kg. Meines Erachtens hat in diesem Falle die Operation insofern einen erheblichen und nachhaltigen Erfolg gehabt, als die epileptische Disposition der Hirnrinde zwar nicht gänzlich getilgt, aber doch auf einen kleinen und verhältnismäßig gefahrlosen Rest herabgesetzt worden ist. Wenn wir die Tatsachen zum Vergleiche heranziehen, daß der Patient in der Zeit vor der Operation acht bis zwölf Anfälle täglich hatte, sich in einem trostlosen Zustande befand und jetzt nur zwei bis vier leichte Anfälle im ganzen Jahre hat und daß sein körperlicher und geistiger Zustand dabei ein sehr befriedigender ist und ihm eine ganz unbehinderte Berufsausübung gestattet, so wird man wohl behaupten können, daß die Operation in diesem Falle einen sehr erfreulichen Dauererfolg zu verzeichnen gehabt hat und daß ein solcher, ganz abgesehen von der Erklärung, die man für die Wirkungsweise der Operation aufstellen will, immerhin bei der noch so zweifelhaften Wertschätzung der Rindenexzisionen in Fällen von idiopathischer, genuiner Epilepsie einigermaßen ins Gewicht fallen könnte.

(Herr Krause: Die Epilepsie hatte doch Jacksonschen Typus?)

Ja, in dieser Beziehung kann ich mit Herrn Prof. Krause nicht übereinstimmen; es ist das meiner Meinung nach eine zu freie Auslegung. Wenn man diesen Begriff so weit faßt, wie es Krause getan hat, dann würde man bei genauer Beobachtung vielleicht die meisten Fälle von idiopathischer, allgemeiner Epilepsie unter diesen Typus bringen; denn die typische, gesetzmäßige Verbreitung innerhalb der einzelnen Rindenzentren würde sich natürlich auch in zahlreichen Fällen idiopathischer Epilepsie nachweisen lassen. Wir dürfen aber für derartige Fälle den Ausdruck Jacksonsche Epilepsie nicht gebrauchen; wir müssen vielmehr zwischen dieser und dem klinischen Krankheitsbegriff der Epilepsie die Grenze überhaupt schärfer ziehen, wir kommen sonst ganz ins Unbestimmte hinein. Ich bezweifle auch, daß dadurch, daß wir diesen Begriff hineinziehen, für die Sache etwas Wesentliches gewonnen werden könnte. Indessen, das ist ein sehr weites Feld, und ich möchte das heute vor dieser Versammlung nicht weiter ausführen.

Herr Krause: Ich glaube, diese Frage ist doch wichtig, weil darauf die ganze Indikationsstellung des Chirurgen beruht. Ich operiere, wenn ich von der traumatischen Form absehe, nur

Epilepsien mit ausgesprochen Jacksonschem Typus. In den letzten Jahren bekomme ich sehr viele allgemeine Epilepsien zugeschickt und muß bestreiten, daß bei jeder allgemeinen oder genuinen Epilepsie in bestimmter Beziehung Jacksonscher Typus gefunden werden könnte. Eine Epilepsie von Jacksonschem Typus, ganz gleichgültig, welcher Ursache sie ihre Entstehung verdankt, ob dabei eine Cyste gefunden wird oder ein Knochensplitter, eine Depression nach einem Trauma oder andere Veränderungen, z. B. ein Tumor, bietet folgende charakteristischen Merkmale: Der epileptische Insult beginnt mit bestimmten Zuckungen, nach meinen Erfahrungen am häufigsten im Vorderarm oder in den Fingern, in einer zweiten Reihe von Fällen im unteren Facialisgebiet und in noch selteneren Fällen in der unteren Extremität. Dann breiten sich die Zuckungen weiter aus, genau entsprechend der Lage der Foci in der Hirnrinde. Beginnt der Anfall z. B. im Armgebiete, so geht er von hier aus entweder auf den Facialis über — dessen Zentrum liegt ja in der Hirnrinde unterhalb des Armzentrums — oder auf die untere Extremität, deren Zentrum oberhalb sich befindet, das sind also beides benachbarte Zentren. Wenn aber die Epilepsie im Facialisgebiet beginnt, so muß sie zunächst auf die obere Extremität übergehen, dann erst auf das Bein. Ich habe das Zahlenmaterial nicht im Gedächtnis, kann Ihnen aber sagen, daß ich bei mehr als einem Dutzend von allgemeinen Epilepsien ohne den besprochenen Typus die Operation abgelehnt habe.

Nun etwas anderes. Vor zwei Jahren habe ich über zwölf Fälle berichtet (siehe Deutsche Klinik v. Leydens), in denen ich die faradische Reizung beim Menschen ausgeführt habe. Inzwischen ist die Zahl gewachsen. In früheren Jahren habe ich auch zweipolig gereizt; ich halte aber die Sherringtonsche Methode der einpoligen Reizung für sicherer und wende sie in den letzten Jahren stets an. Ich kann mit aller Bestimmtheit behaupten, daß beim Menschen nur die vordere Zentralwindung faradisch erregbar ist, die hintere Zentralwindung dagegen nicht.

Dann komme ich noch auf ein therapeutisch wichtiges Gebiet. Ich habe früher gesagt und mich dabei auf E. v. Bergmann gestützt, daß eine Besserung nach Epilepsieoperationen nicht anerkannt werden könnte, sondern jeder Mensch, der nach der Operation einen Anfall bekäme, wäre eben ungeheilt. Diesen Ausspruch halte ich nicht mehr für richtig. Ich habe das schon in meiner Arbeit in der Ewaldschen Festschrift (Berliner klinische Wochenschrift 1905) betont: es gibt auch Besserungen, und der Kranke, den Herr Rinne hier soeben vorgestellt hat, gehört zu den Fällen, bei denen zweifellos eine Besserung der Epilepsie eingetreten ist. Ich will Ihnen nur über einen Fall kurz berichten. Ich habe einen 30jährigen Kaufmann wegen typischer Jacksonscher

Epilepsie operiert, die im Gefolge einer Hirnhämorrhagie (Hemiplegie, Hemianopsie) aufgetreten war. Er war durch die Anfälle geistig so stark zurückgekommen, daß er sein Geschäft aufgeben mußte. Bei ihm habe ich nach faradischer Bestimmung die primär krampfenden Zentren der Hand, des Vorderarms und des unteren Facialis exzidiert. Nach vollendeter Wundheilung (Ende 1902) hat der Kranke sein Geschäft nicht allein wieder aufnehmen können, sondern es wesentlich erweitert; er ist inzwischen Generalagent geworden, hat die ganze Provinz unter sich, muß die vielen Zahlen im Kopfe behalten, über allerlei schwierige Fragen selbständig entscheiden etc. Allerdings bekommt er alle Viertel- oder halbe Jahre einen kleinen Anfall, aber das hindert ihn weiter nicht. Es handelt sich also hier um eine ganz erhebliche Besserung schon mit Rücksicht darauf, daß der Mann vorher sein Gedächtnis verloren und es nach der Operation wiedergewonnen hat. Aehnliche Fälle habe ich noch zwei in Beobachtung, bei denen die Operation mehrere Jahre zurückliegt. Ich muß also durchaus betonen, daß wir bei der Epilepsie nach der Operation nicht bloß von Heilung oder Nichtheilung sprechen dürften, sondern man muß das modifizieren und auch Besserungen anerkennen. Hinzufügen möchte ich, daß meine Operierten keine Brompräparate oder andere krampfstillende Mittel bekommen haben. Was die Kochersche Ventilbildung betrifft, so lege ich ihr keinen besonderen Wert bei. Freilich sehen wir im epileptischen Anfall eine sehr erhebliche Hirndrucksteigerung eintreten, Stadelmann hat durch Lumbalpunktion die Liquorspannung dabei bis auf 500 mm hinaufgehen sehen. Bei solchem Anfall wölbt sich die Klappe hervor, wie man gelegentlich beobachten kann; aber einen Heileffekt hat die Kochersche Ventilbildung meiner Ansicht nach nicht.

Herr Borchardt: Ich möchte mich bezüglich der Indikationen zur Behandlung der Epilepsie den Ausführungen des Herrn Krause anschließen. Wir operieren in der v. Bergmannschen Klinik schon seit langer Zeit nur die Fälle von Epilepsie, welche den Jacksonschen Typus zeigen; die andern haben wir im allgemeinen abgelehnt. Was das Kochersche Ventil anlangt, so gibt das nach unserer Erfahrung keine Sicherheit gegen die Wiederkehr der epileptischen Anfälle. Ein sehr beweisender Fall für diese Behauptung liegt eben in unserer Klinik. Ein Patient hat infolge einer schweren, komplizierten Schädelverletzung, die mit Defekt ausgeheilt war, epileptische Krämpfe bekommen. Prof. v. Bramann in Halle hat die osteoplastische Deckung des Defekts vorgenommen mit dem Erfolg, daß die Krämpfe einige Jahre ausgeblieben sind. Dann stellten sie sich mit erneuter Heftigkeit wieder ein, sodaß der Patient bei uns Hilfe suchte. Bei der Untersuchung ergab sich, daß trotz der

osteoplastischen Operation noch ein über Dreimarkstück großer, pulsierender Defekt vorhanden war, also ein ziemlich umfangreiches Kochersches Ventil. Das Wiederauftreten der Krämpfe hatte es nicht verhindert.

Herr Krause: Die Bewußtlosigkeit hat mit dem Jacksonschen Typus garnichts zu tun. Sie kann während des ganzen Anfalls fehlen, kann aber auch in jeder Phase eintreten. Schon im Beginn des Anfalls kann der Betreffende bewußtlos niederstürzen oder während der ganzen Attacke bei Bewußtsein bleiben; zwischen diesen beiden Extremen gibt es allerlei Zwischenstadien.

Herr Gluck berichtet über einen Fall von traumatischer Epilepsie, ausgehend von einer großen Gehirncyste in dem Narbengebiete eines von ihm am 19. Juli 1891 operierten linkseitigen otitischen Schläfenlappenabscesses. Der damals fünfjährige Knabe wurde ihm von Herrn Baginsky zur Operation überwiesen. Das Kind lag teilnamslos mit stöhnender Atmung in seinem Bette, ab und zu schrie es auf, die linke Pupille erschien weiter als die rechte, es bestand Nackenstarre. Energisches Beklopfen der linken Schläfengegend veranlaßte Abwehrbewegung; sonst reagierte das Kind überhaupt nicht; der Puls betrug 48 Schläge in der Minute; der Knabe hatte sich viele Wochen zuvor in den linken Gehörgang eine Erbse gesteckt. Im Anschlusse an Versuche, den Fremdkörper zu entfernen, entwickelte sich eine eitrige Mittelohrentzündung und späterhin der Gehirnabsceß. Aus dem freigelegten und eingeschnittenen linken Schläfenlappen wurden über 100 g Eiter entleert. Das schlaffe, abgemagerte, schwer kranke und benommene Kind fühlte sich am nächsten Morgen durchaus wohl. Der Puls war auf 72 Schläge in der Minute gestiegen. Nur ein Symptom war während der Dauer der Tamponade der Absceßhöhle auffallend; sprach das Kind ein Wort oder einen Satz, sagte beispielsweise: „Tante, ein Glas Wasser", so wiederholte es diesen Satz 20—30mal hintereinander wie das Repetierwerk einer Uhr. Dieses Symptom verschwand, um nie wiederzukehren, nach Entfernung des Tampons. Die wissenschaftliche Erklärung dafür habe ich seinerzeit gegeben. Im Oktober 1891 habe ich den vollkommen geheilten Knaben in der Berliner medizinischen Gesellschaft vorgestellt. Elf Jahre lang, bis 1902, blieb Patient vollkommen gesund, der Gehörgang sonderte bald mehr, bald weniger Flüssigkeit ab, das Hörvermögen auf dem linken Ohre blieb erloschen. Knochenleitung war vorhanden, aber schwächer als auf der gesunden Seite. Seit 2½ Jahren traten folgende Symptome auf: Kopfschmerzen, Hemicranie, Druckempfindlichkeit der operierten Schädelhälfte, dabei mürrisches, launenhaftes Wesen, Unlust zur Arbeit, vor allem aber epileptische Anfälle; zunächst in größeren Abständen, seit Ende 1903 häufiger, zuletzt 4—6mal täglich. Der Beruf mußte aufgegeben werden, Brom-

präparate und neurologische Spezialbehandlung hatten keinerlei Besserung zur Folge. Patient machte vorübergehend einen völlig unklaren Eindruck. Im Anfange waren nur Monospasmen und athetotische Bewegungen des rechten Armes zu beobachten gewesen, später Hemispasmen der rechten Extremitäten, Schließen und Oeffnen der Kinnladen, Krämpfe der Zungenmuskulatur, der Kopf wurde nach rechts gedreht und unter allgemeinen Konvulsionen bei völligem Schwinden des Bewußtseins endete der Anfall. Es wurden also diejenigen Muskelgruppen hintereinander in Zuckungen versetzt, deren Zentren in der Gehirnrinde nebeneinander lagen. Jedenfalls war eine erneute Trepanation indiziert. Wir umschnitten unsere alte Narbe, welche lebhafte Spannung und Pulsation zeigte, schlugen den Hautmuskellappen herab und legten eine dreimarkstückgroße Trepanationsöffnung, von der noch bestehenden Schädellücke ausgehend, an, und zwar mit der Lüerschen Zange. Nach ergiebiger Spaltung der harten Hirnhaut kamen wir auf eine übergänseeigroße, mit leicht hämorrhagischem Liquor gefüllte Cyste, genau an der Stelle der alten Absceßhöhle. Fibröse Zotten und Stränge sowie Granulationen und die Cystenwand wurden ausgelöffelt und ausgeschnitten, der intracerebrale Hohlraum tamponiert und die Wunde bis auf die Tamponöffnung exakt genäht. Fieber und Pulsanomalien traten nun nicht ein, dagegen entleerten sich enorme Mengen von Gehirnwasser in den ersten acht Tagen; dabei Klagen über unerträglichen Kopfschmerz mit Erscheinungen von sensorischer Aphasie. Im ganzen dreimal in den ersten Wochen nach der Operation zwei leichte und ein schwerer epileptischer Anfall. Nach Entfernung des Tampons und Vernarben der Wunde verschwanden alle Krankheitssymptome, Patient fühlt sich wie neugeboren, und wünscht seinen Beruf wieder aufzunehmen. Die Operation hat im Oktober 1904 stattgefunden. Besonders hervorzuheben ist, daß Patient nun schon 15 Jahre die Operation eines linkseitigen otitischen Schläfenlappenabscesses überlebt hat, durch die operative Beseitigung der Gehirncyste sind die Rindenzentren neuerdings vom Drucke befreit und scheinen dauernd entlastet. Patient war ein Jahr lang völlig frei von Beschwerden. In den letzten Monaten hat er ab und zu eine leichte Aura, aber ohne konsekutiven epileptischen Anfall. Er ist frei von Kopfschmerzen, intelligent und arbeitsfreudig.

M. H.! Unter den Ihnen vorzustellenden Patienten mit Hemilaryngektomie wegen Carcinom befindet sich ein 47jähriger Herr, der seit dem Jahre 1881, angeblich nach einer beschwerlichen und gefahrvollen Bergtour, an genuiner Epilepsie erkrankte und schwer litt, in Heilstätten für Epileptische jahrelang behandelt wurde, große Dosen Brom durch lange Jahre bis heute gebrauchte und bei dem auch der Entschluß zur Operation wegen des bestehenden

Nervenleidens zu besonderen Bedenken Veranlassung gab. Die erfolgreiche Operation ist vor einem halben Jahr gemacht worden, und seit dieser Zeit hat Patient nie wieder Kopfschmerzen gehabt, auch keinen epileptischen Anfall mehr, und ist zur Ueberraschung seiner Familie arbeitsfreudig, energisch und wohl, während er vorher ängstlich, unenergisch und launenhaft sich verhielt. Daß seine schwere genuine Epilepsie durch eine zufällig notwendig gewordene große Operation, wenigstens zunächst einmal vorübergehend, völlig zum Schwinden gebracht werden konnte, ist jedenfalls eine seltene und erwähnenswerte Beobachtung.

2. Herr Rinne: **Partielle Hyperostose** des **Schädels.** (Krankenvorstellung.)

Dieser jetzt 20jährige junge Mann kam im Jahre 1903 zu mir mit einer starken Auftreibung des rechten Stirnbeins, mit einer Verschiebung der Orbita nach unten um 1½ cm und einer großen Empfindlichkeit des Stirnbeins, des Supraorbitalrandes und der ganzen Schläfengegend. Er erzählte, daß er in seinem elften Jahre bei einer Dampferkollision zu Schaden gekommen sei; eine herunterfallende Stange habe ihn gegen die Schläfe getroffen, und danach habe er allmählich diese Anschwellung und Schmerzhaftigkeit bekommen. Merkwürdig war nun folgendes: Während Patient früher nach diesem Unglücksfall ungefähr alle halben Jahre einen Anfall von Kongestionen mit schmerzhaftem Druck in der rechten Stirnseite bekam, vermehrten sich im Laufe der Zeit diese Kongestionszustände so erheblich, daß er damals, als er zu mir kam (Oktober 1903), alle vier Wochen eine starke Hyperämie der Conjunctiva, Oedem des oberen Augenlides und der rechten Stirngegend bekam. Dabei hatte er heftige Kopfschmerzen, sodaß er seine Schularbeiten — er ist augenblicklich Abiturient auf einem Gymnasium, war also damals Sekundaner — mit bestem Willen nicht erledigen konnte und in der größten Verzweiflung über seinen Zustand war. Ich will noch bemerken, daß außer diesem Kopfschmerz, außer der Hyperämie und den Stauungserscheinungen weitere Reize von seiten des Gehirns vollständig fehlten; es war auch keine Stauungspapille vorhanden. Mein Gedanke war nun, daß es sich vielleicht innerhalb der Stirnhöhle um eine Cysten- oder Tumorbildung handeln könnte, ohne besondere Raumverengerung des Schädelinneren. Eine sichere Diagnose konnte nicht gestellt werden. Da ein operativer Eingriff außerordentlich folgenschwer sein konnte, so bat ich Herrn v. Bergmann, sich den jungen Mann auch einmal anzusehen. Er war der Ansicht, es möchte sich wohl um ein Angiom der Dura handeln; er hatte einen solchen Fall gesehen, der eine außerordentliche Aehnlichkeit mit diesem aufwies, und er stellte die Prognose recht trübe. Angesichts der ganz verzweifelten Lage,

in der der junge Mann sich befand, und der steten Verschlimmerung seines Leidens, entschloß ich mich auf sein und seiner Eltern Drängen, die Operation vorzunehmen. Mehr zu diagnostischen Zwecken meißelte ich zunächst das Stirnbein oberhalb des Supraorbitalrandes auf und kam zu meiner Ueberraschung durchaus nicht in eine weiche Masse, wie ich erwartet hatte, sondern in eine ganz harte, sklerosierte Knochenmasse, 3 cm dick, ohne irgendwo eine Spongiosa anzutreffen. Ich meißelte durch die ganze Dicke des Knochens bis auf die Dura, die normal war. Die Blutung aus dem Knochen war sehr gering. Nun war ich ebenso klug wie vorher. Ich hatte also weiter nichts entdeckt, als daß es sich um eine sklerotisch verhärtete und verdickte Knochenmasse des Stirnbeins handelte. Das konnte die Deformität wohl erklären, nicht aber die periodisch eintretenden Kongestionen und Hyperämien mit ihren sonstigen Erscheinungen. Von weiteren Eingriffen stand ich zunächst ab, tamponierte die Wunde und ließ sie von unten auf allmählich zu granulieren. Merkwürdigerweise hat sich nach diesem Eingriff eine ganz eklatante Besserung des ganzen Zustandes eingestellt. Patient hat seit der Operation gar keine Kopfschmerzen mehr, kann seine Arbeiten vollständig erledigen, ist sogar ein großer Sportsman geworden und hat in diesem Sommer zwei Ruderpreise gewonnen; er fühlt sich vollkommen gesund. Auch die Schwellung am Schädel hat ganz beträchtlich abgenommen, die Sehfähigkeit ist ungestört, alle Funktionen normal. Die Operation ist am 2. Dezember 1903 gemacht geworden, und seitdem hat die Besserung angehalten.

Patient behauptete stets, daß die Verdickung an der Stirn erst eingetreten sei, nachdem er die Verletzung auf dem Schiffe erlitten habe. Ich habe mir jetzt von seiner Familie seine Kinderbilder verschafft und sah hier zu meiner großen Ueberraschung — die Bilder stammen aus dem Alter von $3^1/_2$, $5^1/_2$ und 8 Jahren — auf dem Bilde, wo er als achtjähriger Junge abgebildet ist, schon deutlich das Tieferstehen der rechten Orbita. Es muß sich also doch wohl um eine angeborene Deformität handeln. Das Ergebnis der mikroskopischen Untersuchung der entfernten Knochenteile hat ergeben, daß keine Neubildung, sondern nur hyperplastisches, sklerosiertes Knochengewebe vorliegt, sodaß man annehmen muß — ich kann es mir wenigstens nicht anders erklären —, daß es sich hier um die Produkte chronischer Entzündung, nicht um Neoplasma handelt. Der Fall ist sehr merkwürdig; ich habe keinen ähnlichen in der Literatur auffinden können. Das Ergebnis der Operation ist jedenfalls ein durchaus befriedigendes und gutes.

Diskussion: Herr Borchardt: Ich habe einen ähnlichen Fall ganz vor kurzem gesehen. Die objektiven Erscheinungen

und die klinischen Symptome waren ungefähr dieselben wie bei dem Falle von Herrn Rinne. Bei der Operation zeigte sich eine Hyperostose des Stirnbeins, namentlich eine Verdickung des oberen Orbitaldaches, und erst bei genauerem Zusehen hinter diesen Knochenverdickungen ein Angiosarkom.

Herr Rinne: Ich habe auch gedacht, daß etwas Derartiges dahinter steckt; aber das ist nicht der Fall.

Herr Israel: Wie denken Sie sich die Entstehung der Sache?

Herr Rinne: Ich kann es mir nur so vorstellen, daß durch die Hyperplasie des Stirnbeins die Orbita nach unten geschoben ist.

3. Herr Immelmann: **Nachweis** von **Konkrementen** mittels **Röntgenstrahlen**. Durch Uebung und durch Verbesserung des Instrumentariums, besonders der Röhren, gelingt es uns jetzt fast immer — mit ganz geringen Ausnahmen — Konkremente der Niere, des Ureters sowie der Blase mittels Röntgenstrahlen zu finden. Die chemische Zusammensetzung derselben, sowie ihre Größe kommt dabei nicht mehr in Betracht. Die Untersuchungen müssen auf das peinlichste geführt werden: richtige Lagerung des Patienten, genaue Einstellung der Röhre mit der Albers-Schönbergschen Kompressionsblende, vollständige Leere des Darmtraktus (tüchtig abführen lassen), eventuell Kontrollaufnahmen an verschiedenen Tagen. Hüten müssen wir uns vor Verwechslung mit Schatten, die durch Kotsteine oder durch bisher noch nicht definierte Körperchen im Bereich der Blase oder des Beckenteils des Ureters hervorgerufen werden. Entweder müssen wir im letzteren Fall eine Metallsonde einführen, um zu sehen, ob der fragliche Schatten mit dem von der Sonde hervorgerufenen zusammenfällt, oder, wenn dann noch Zweifel bestehen, eine stereoskopische Aufnahme hinzufügen. Nur schade, daß eine solche Untersuchung im allgemeinen nicht im gewöhnlichen Röntgen-Laboratorium vorgenommen werden kann. Weiterhin ist es zu empfehlen, falls die Röntgenplatte positiv ausgefallen ist, bei der Operation sich nicht mit der bloßen Palpation der Niere zu begnügen, da Nierensteine vorhanden sein können, auch wenn sie bei der Palpation nicht gefühlt werden. Die Darstellung der Gallensteine ist nur ganz vereinzelt gelungen, sodaß wir hier die Röntgenstrahlen zur Diagnose derselben nicht verwerten können.

Diskussion. Herr Israel: Wenn die Röntgenphotographie für die Diagnose der Nierensteine eine absolut neue Aera bedeutet, so liegt doch ihr Hauptwert nicht so sehr in dem Nachweise des Vorhandenseins von Nierensteinen als in dem

Nachweise, daß keine Nierensteine vorhanden sind. Denn Nierensteine haben wir früher ohne die Röntgenbilder auch diagnostiziert, leider aber häufiger, als den Tatsachen entsprach, sodaß manche Operation auf eine irrige Steindiagnose hin ausgeführt worden ist. Die Röntgenphotographie kann uns jetzt vor derartigen Fehlgriffen bewahren, nachdem sie eine solche Vollendung erreicht hat, daß man im allgemeinen sagen kann: wo kein Schatten in der Niere erscheint, da ist auch kein Stein vorhanden. Erst die Einführung der Blende hat uns eine solche diagnostische Sicherheit gegeben. Unter allen Fällen, die Kollege Immelmann die Güte gehabt hat für mich aufzunehmen — es sind mehrere Hunderte —, kann ich mich nur zweier erinnern, bei denen ein durch die Operation nachgewiesener Nierenstein nicht auf der Platte erschienen ist. In dem einen Falle war wohl die außerordentliche Obesitas des Mannes schuld, in dem andern Falle fehlte dieses Moment.

Herr Gluck: Ich zeige Ihnen 1. einen Fall von **Aneurysma cirsoideum** der rechten Ohr-, Schläfen-Seitenwandbein- und Hinterhauptgegend von enormer Ausdehnung, welches außer Ohrensausen und unerträglichen Kopfschmerzen zu heftigen Blutungen Veranlassung gegeben hatte. Um die Operation überhaupt möglich zu machen, legte ich als Vorakt die Carotis communis frei und unterband dieselbe provisorisch mit einer elastischen Ligatur. Darauf umschnitt ich weit im Gesunden die Haut bis auf den Knochen, unterband sichtbare Gefäße und exstirpierte das ganze aneurysmatische Gebiet. Die Wunde wurde tamponiert, die elastische Ligatur der Carotis entfernt (nach zwei Stunden), das peripherische Ende der Carotis pulsierte sofort deutlich, die Halswunde wurde genäht. Irgendwelche Störungen oder Nachblutungen traten nicht ein. Nach 14 Tagen wurde der kolossale Schädeldefekt mit ungestielten, der Patientin vom linken Arm entnommenen, von Unterhautfett befreiten Hautlappen genau bedeckt. Die einzelnen Lappen hatten eine Größe von 2—4 qcm. Die Armwunden wurden genäht. Wir verfuhren genau nach den Vorschriften des Herrn Kollegen Feodor Krause. Alles heilte glatt, und heute, zehn Jahre nach der Operation, können Sie sich von dem Dauerresultat bei der arbeitsfähigen und gesunden Frau überzeugen. Die überpflanzten Hautlappen fühlen ganz fein, und sehen wie Normalhaut aus.

Ich stelle Ihnen 2. einen 12jährigen Knaben vor, welcher infolge einer septischen Phlegmone des Mittelfingers der rechten Hand an einer starren **Flexionskontraktur** litt, sodaß die Fingerspitze tief in die Hohlhand geschlagen war. Ein erster operativer Versuch mißlang, sodaß die Eltern die Exartikulation des Fingers wünschten, und nur auf mein Drängen einen zweiten operativen Versuch genehmigten. Ich verfuhr nun folgendermaßen:

Es wurde das ganze Narbengebiet von der Fingerspitze bis zum Mittelhandknochen elliptisch umschnitten und bis auf die freigelegten Sehnen exstirpiert; darauf wurden die Seitenbänder sämtlich durchtrennt, ferner mußte der Gelenkteil der Nagelphalanx reseziert werden. Erst jetzt vermochten wir den Finger gerade zu strecken. Aber er erschien an der Volarseite und an den Seitenteilen bis auf die Haut des Handrückens, die erhalten war, fast völlig skelettiert. Es wurde nun ein gestielter Hautlappen der Brustwand entnommen, auf den großen Defekt mit der Wundfäche gelagert, daselbst mit Nähten exakt fixiert und der Arm nebst der Hand in einem großen Verband exakt an die Brust befestigt. Es trat prima intentio ein, nach acht Tagen durchschnitt ich die Brücke des Hautlappens und, nachdem alles vernarbt war, begannen wir mit Massage, Handbädern und elektrischen Sitzungen. Wie Sie sich überzeugen können, ist jetzt der Finger vollkommen geheilt und gebrauchsfähig, sodaß man außer einer geringen Verkürzung infolge der Resektion eine Anomalie nicht mehr bemerkt, die Hand kann zur Faust geschlossen werden. Bei der Häufigkeit gerade dieser Erkrankungen, Sehnenscheideneiterungen und septischen Phlegmonen an den Fingern und an der Hand erscheint diese Art der Behandlung dringend empfehlenswert.

Die beiden Ihnen vorgestellten Fälle demonstrieren Ihnen Typen verschiedener Modifikationen der Hautplastik in dem einen Fall durch die gestielten Lappen, in dem andern Fall durch ungestielte. Das dritte Verfahren besteht, wie Ihnen ja bekannt, in der Verwendung von Epidermisläppchen oder von Epithelbrei auf granulierende Flächen (nach Reverdin, Thiersch und v. Mangold). Ich möchte Ihnen nur kurz berichten, daß ich, im Anschluß an meine älteren Versuche mit Schwammstückchen, Froschhaut, mit Hühner- und Kaninchenhaut, welche ich auf granulierende Flächen aufzupflanzen versuchte, seit sechs Monaten Versuche mit Hautstücken von nicht infektiösen, frischen Leichen unternommen habe. Veranlassung dazu gab mir ein Fall von Verbrennung des Schädels, bei dem ich auf den granulierenden Defekt die Haut eines Amputationsstumpfes eines 12jährigen Mädchens 48 Stunden nach der Amputation aufzupflanzen versuchte. Wir haben die Haut 2 Stunden bis 12 Stunden nach dem Tode entnommen, und dieselbe zunächst, weil wir befürchteten, Wundinfektionen oder aber auch toxische Wirkungen zu veranlassen, nicht nur in der gewöhnlichen Weise gereinigt, vom Unterhautfett und von der Fascie befreit, sondern wir haben sie mit Formalindämpfen oder mit 10 %iger Formalinlösung vollkommen desinfiziert

und sterilisiert. Später haben wir dann uns begnügt, die Haut in der Weise zu desinfizieren, wie wir das mit unseren eigenen Händen vor Operationen zu tun pflegen. Ich kann nun berichten, daß niemals irgendwelche Störungen des Wundverlaufes, Temperatursteigerungen etc. durch das Verfahren veranlaßt worden sind, und ich habe den Eindruck gewonnen, daß diese Versuche es verdienen, fortgesetzt zu werden. Die Narbenbildung ist entschieden rascher und besser vor sich gegangen, niemals entwickelte sich eine Eiterung. In manchen Fällen ist die Haut eingetrocknet. Eine Sekretion unter dieser trockenen Schicht trat nicht ein, und wenn nach einiger Zeit der Schorf sich löste, war unter demselben eine tadellose Narbe zu konstatieren. Es würde damit die Möglichkeit gegeben sein, bei diesem Typus der Wundheilung die sogenannte Heilung unter dem Schorf von einem Punkt oder einer kleinen Fläche auf größere und große Flächen zu übertragen, und schon damit wäre ein wichtiger Vorteil errungen. In der Mehrzahl der Fälle wird es sich um die von den Franzosen sogenannte Action de prèsence dieses organischen Verbandmaterials handeln. Es wird bei diesen Vorgehen gleichsam den werdenden Elementen der Unterlage und der Umgebung der Wunde der Weg vorgezeichnet, den sie bei ihrer Neubildung einzuschlagen haben, und es würde somit dieses Verfahren eine der Modifikationen der von mir mit so großem Eifer geübten Fremdkörper- oder Implantations-Therapie bedeuten. Es unterliegt aber gar keinem Zweifel, daß die Haut noch längere Zeit nach dem Tode (einen bis zwei Tage und darüber) Lebenserscheinungen aufweist. Ueberhaupt sterben ja bekanntlich die verschiedenen Gewebe nach dem Tode des Gesamtorganismus erst nach verschieden langer Zeit definitiv ab, worauf ich hier nicht näher eingehen kann. Es ist also theoretisch durchaus nicht ausgeschlossen, daß auch größere Hautstücke, frischen Leichen unmittelbar nach dem Tode entnommen, genau so aufheilen können wie die ungestielten Lappen, welche man demselben oder einem andern Individuum zum Zwecke zur Deckung von Hautdefekten entnimmt.

Uebrigens hat schon Hofmokel im Jahre 1871 die Haut eines Amputationsstumpfes für die Plastik zu verwerten versucht; ebenso hat Schede in einem Fall 12 Stunden nach dem Tode Leichenhaut benutzt, und auch Marwedel ist in seiner allgemeinen Chirurgie der Ansicht, daß man solche Haut verwenden darf, wenn sie sich

im allgemeinen begreiflicherweise auch weniger gut eignet wie die Haut desselben Individuums oder die Haut eines gesunden lebenden Nebenmenschen.

Anderseits besitzen wir in der Haut von Leichen ein geradezu unerschöpfliches Material für die Plastik; denn Leichenhaut ist u. a. gewiß bei jedem beschäftigten Krankenhausdirigenten fast täglich zu haben. Um zu resümieren, glaube ich, Ihnen diese Versuche nur empfehlen zu können, da sie bei einiger Vorsicht absolut unschädlich sind, und, wie ich oben ausführte, einen zweifellosen Nutzen für die Narbenbildung und für die Beschleunigung der Wundheilung besitzen. Die theoretische Interpretation eines eventuellen Erfolges dieser plastischen Versuche würde erst dann zu geben sein, wenn man in die Lage käme, etwa in Tierversuchen oder durch Exzision eines aufgeheilten Hautstückchens (wie z. B. Encherlen es getan hat) genaue histologische Untersuchungen anzustellen. Ich bitte, meine letzten Ausführungen nur als eine vorläufige Mitteilung auffassen zu wollen.

Seit den obigen Ausführungen vom 12. März 1906 ist es mir gelungen, unter anderem einen operativen Schädeldefekt von großer Ausdehnung mit Leichenhaut (36 Stunden post mortem) zu decken. Alle benutzten Hautlappen heilten an.

Diskussion: Herr Krause: Ich habe seinerzeit diese Versuche mit ungestielten Hautlappen vorgenommen, d. h. den Versuch, die ganze Epidermis, das Rete Malpighii und die Cutis im Zusammenhang von einem Individuum lebenswarm auf ein anderes zu überpflanzen, und das ist immer mißlungen. Also von einem Operationstisch unmittelbar auf den danebenstehenden gelingt es schon nicht; es ist mir daher gänzlich unfaßbar, wie man Haut dreimal 24 Stunden aufbewahren und dann noch mit Erfolg überpflanzen kann.

4. Herr Gluck: **Methoden** und **Aufgaben** der **Chirurgie** der **Halsorgane.**

Sitzung am 14. Mai 1906.

Vorsitzender: Herr Rotter; Schriftführer: Herr Sonnenburg.

1. Herr Eichenbach: Demonstration von **Uretersteinen.**

Demonstrationen zweier abnorm großer Uretersteine, welche durch Operation entfernt wurden. Der erste Stein lag zum größten Teil im Ureter, der kleinere Teil in der Blase. Er wurde durch Sectio alta entfernt, über Pflaumengröße. Patientin geheilt. Der zweite Stein stammt ebenfalls von einer Frau, von seiten der Niere

keine weiteren Erscheinungen. Urin klar. Nie Koliken. Neben dem Uterus fühlte man einen harten Tumor, der für ein Carcinoma ovarii gehalten wurde. Durch Druck auf den Mastdarm beständige Diarrhöen. Laparotomie. Der Tumor entpuppte sich als ein etwa klein hühnereigroßer Stein, etwa 5—6 cm von der Einmündung in die Blase, im Ureter steckend. Der Ureter stellte einen kinderarmdicken Sack vor. Spaltung des Ureters, Extraktion des Steines, Naht des Ureters, Schluß der Bauchnaht, Entfernung der dazu gehörigen, völlig obliterierten Niere. Glatte Heilung der Patientin.

2. Herr Dirk: a) **Ulcus ventriculi perforatum.**

27jähriger, kräftiger Mann. Die Perforation erfolgte ohne vorangegangene Symptome, nur etwa vier Wochen vorher einige Tage Magenverstimmung (Appetitlosigkeit, Aufstoßen, aber kein Erbrechen, kein Druckschmerz), seitdem völlig wohl. Es fand sich zwölf Stunden nach der Perforation in der Nähe der kleinen Curvatur drei Querfinger vom Pylorus entfernt eine fünfmarkstückgroße Infiltration der vorderen Magenwand und in der Mitte dieser kranken Stelle eine zwei stecknadelkopfgroße Perforation. Im Bauchraum war etwa ein Liter schleimig-eitriger Flüssigkeit, auf der Fettaugen schwammen. Die Perforation wurde übernäht, der Bauch nach Möglichkeit ausgetupft, und tamponiert. Im weiteren Verlauf kam es noch zur Bildung zweier Abscesse: eines rechts vom Nabel und eines zweiten im Douglas. Letzterer wurde, wie alle Douglasabscesse, durch Eröffnen vom Rectum aus entleert und zur Ausheilung gebracht. Der Patient befindet sich zurzeit — vier Wochen nach der Perforation — wohl, er ist fieberfrei, und die Leibschnitte granulieren in normaler Weise.

b) **Traumatische Choledochusruptur.**

Der 17jährige Kaufmannslehrling war auf dem Güterbahnhof beschäftigt und lief bei dieser Gelegenheit zwischen zwei Güterwagen, von denen der eine stand, während der andere von Arbeitern herangeschoben wurde, hindurch Hierbei wurde er von den Puffern gefaßt, eben gequetscht, war aber sofort wieder frei. Die Wirkung war zunächst die eines leichten Choks: Der Patient hatte sich sehr erschrocken und es wurde ihm schwarz vor den Augen. Einen eigentlichen Schmerz hatte er nicht, und er vermochte noch zur Elektrischen zu gehen, um nach Hause zu fahren. In der Bahn verursachte ihm das Stoßen des Wagens Bauchschmerzen, und deshalb erfolgte die Aufnahme ins Krankenhaus.

Der Kranke klagte über ziehende, nicht erhebliche Schmerzen im ganzen Leib, war aber nicht imstande, dieselben genauer zu lokalisieren: bald wurden sie stärker unter dem rechten Rippenbogen, bald mehr in der Blinddarmgegend, bald um den Nabel herum empfunden. Er charakterisierte die Schmerzen als ein wehes Ge-

fühl im Leib. Uebelkeit, Aufstoßen und Brechneigung bestanden nicht. Der Patient machte zwar einen verängstigten, aber keinen schwerkranken Eindruck. Aeußerlich fanden sich keine Spuren der voraufgegangenen Quetschung: keine Verletzung der Haut oder der Weichteile, keine Fraktur der Rippen etc. Der Puls war voll und regelmäßig, 88 in der Minute. Die Temperatur betrug 38° in der Axilla. Die Brustorgane waren normal. Der Leib war im allgemeinen leicht druckempfindlich. Er war aber weder aufgetrieben, noch die Muskulatur gespannt. Die Leberdämpfung war normal und nicht verdrängt. Die nächsten Tage bestand dasselbe Krankheitsbild: wenig Appetit, hin und wieder leichte Beschwerden im Leib, Temperaturen bis 38,2. Nach vier Tagen bemerkte man icterische Verfärbung der Sklera, nach acht Tagen war hochgradiger Icterus eingetreten. Der Stuhl war acholisch, in dem spärlichen Urin reichlich Gallenfarbstoff. Dabei war keine Steigerung der subjektiven Beschwerden vorhanden, außer vermehrtem Durstgefühl. Wieder einige Tage später war Flüssigkeitsansammlung im Bauch nachweisbar und unter Abblassen des Icterus nahm der Ascites binnen kurzem so hochgradig zu, daß er erhebliche Druckerscheinungen auf Herz und Lungen machte und deshalb punktiert werden mußte (am 16. Tage nach der Erkrankung). Die Punktion ergab sieben Liter rein galliger Flüssigkeit. Da ein operativer Eingriff von vornherein abgelehnt war, so mußte die Punktion in Zwischenräumen von vier bis sechs Tagen noch fünfmal wiederholt werden und es wurde jedesmal etwa dieselbe Gallenmenge entleert. Nach der Punktion fühlte sich der Patient stets wohl, bis die Ansammlung der Galle wieder Kompressionserscheinungen machte. Es handelte sich bei diesem Krankheitsverlaufe — der Stuhl blieb stets acholisch — offenbar um den Erguß sämtlicher Galle in den Peritonealraum Die Galle war anfangs resorbiert, dann aber von dem entzündlich veränderten Peritoneum nicht mehr aufgesogen worden. Die Austrittsstelle mußte an den großen Gallengängen gesucht werden.

Fünf Wochen nach dem Unfall konnte die Laparotomie gemacht werden. Beim Eröffnen entquollen dem Peritoneum große Mengen reiner Galle. Nach Lösung reichlicher Verklebungen gelangte man in einen Raum, der nach oben von der Leber, nach unten vom Colon begrenzt wurde. Die Leber lag sehr hoch in der Zwerchfellkuppe. Die Gallenblase war vollständig leer, median davon gelangte man durch einen Schlitz im Omentum minus in die Bursa omentalis, aus der sich unaufhörlich Galle ergoß. Lateral von der Gallenblase gelangte man durch das Foramen Winslowii gleichfalls in die Bursa. Trotz eifrigen Suchens konnte die Verletzung des Choledochus, bzw. Hepaticus nicht gefunden werden. Wegen des großen Gallenergusses in die Bursa omentalis hatte es den Anschein, daß die Ruptur auf der hintern Seite erfolgt war. Da also der Verletzung mit der Nadel

nicht beizukommen war, so wurde die Bursa durch den Schlitz im Omentum minus und durch das Winslowsche Loch drainiert und die Bauchhöhle wie bei der Cholecystektomie tamponiert. Der Patient überstand die Operation gut, die Höhle hat sich inzwischen wesentlich verkleinert, aber es fließt zurzeit noch sämtliche Galle nach oben ab.

In der Literatur sind eine Reihe ähnlicher Verletzungen beschrieben (so Sammelstatistik von Lewrenz u. a.): In einem Falle gelang es, durch Einblasen von Luft in die Gallenblase die Perforation festzustellen; in einem andern konnte man aus dem Füllungszustande der Gallenblase schließen, daß die Ruptur unterhalb der Einmündung des Cysticus sich befand. Hier leitete der Operateur nach Unterbindung des Choledochus durch eine Anastomose zwischen Gallenblase und Dünndarm die Galle mit gutem Erfolg dem Darm zu.

Im vorliegenden Falle mußte man sich aus den oben angeführten Gründen mit dem palliativen Verfahren begnügen.

3. Herr Rotter: a) Zwei Fälle von **traumatischem Aneurysma**. Traumatische Aneurysmen sind an sich so seltene Beobachtungen, daß die Veröffentlichung einzelner Fälle erwünscht ist. Die beiden vorliegenden Fälle sind wegen ihrer Aetiologie und der pathologisch-anatomischen Befunde besonders erwähnenswert.

Fall 1. G. E., 44 Jahre alt, Stallmeister. Rec. 17. März 1905, entlassen 7. Juni 1905. Aneurysma traumaticum arteriosum subclaviae. Am 19. Februar erlitt Patient beim Putzen eines Pferdes einen Hufschlag gegen die linke Schulter in der Gegend der Achselhöhle und des Pectoralis major. Nachdem er längere Zeit bewußtlos gewesen war, erhielt er in einer Klinik einen Verband, wobei eine Fraktur nicht festgestellt werden konnte. Vier Tage später bemerkte Patient eine Vertaubung der linken Hand und Unbeweglichkeit im linken fünften Finger. Im Verlauf von mehreren Tagen entwickelte sich eine Lähmung der linken Hand und schließlich des ganzen Armes. Nach etwa zwölf Tagen bemerkte der Patient in der Gegend des linken Schlüsselbeins eine schmerzhafte Anschwellung, die allmählich unter zunehmenden, in den Arm ausstrahlenden Schmerzen sich vergrößerte. Er wurde von verschiedenen Aerzten und Polikliniken behandelt. Man fahndete unter Verwendung von Röntgenaufnahmen nach einer Knochen- oder Gelenkverletzung im Schultergelenk, ohne zu einer bestimmten Diagnose kommen zu können. Die Lähmung hielt man für eine Folge einer durch das Trauma veranlaßten Nervenverletzung.

Status praesens 4½ Wochen nach der Verletzung: Der kräftig gebaute, hagere Mann hatte seit der Verletzung 12 Pfund an

Gewicht verloren. In der linken Unterschlüsselbeingrube fand sich eine deutliche Vorwölbung in der Ausdehnung eines Handtellers, die medianwärts bis zum inneren Drittel der Clavicula reichte und lateralwärts den Pectoralis major hervorwölbte. Bei der vom Patienten schmerzhaft empfundenen Palpation hatte man das Gefühl von prall elastischer, fast fluktuierender Konsistenz. Den Grund der Achselhöhle fühlte man deutlich von einem harten Tumor ausgefüllt. Die linke Scapula war leicht nach hinten emporgehoben. Der linke Arm war vollkommen gelähmt. Die M. deltoid., pectoralis, cucullaris können nur wenig bewegt werden und sind auffallend atrophisch. In der Infraclaviculargrube fühlt man im Bereich des Tumors und in der Tiefe der Achselhöhle deutliche Pulsation. Mit dem Stethoskop hört man daselbst ein lautes systolisches, schwirrendes Geräusch, welches sich bis zur Mitte der Arteria brachialis fortleitet. Der Puls in der Arteria brachialis ist wesentlich kleiner als auf der gesunden Seite, an der Radialis kaum zu fühlen.

Diagnose: Traumatisches Aneurysma, am Uebergang von Arteria brachialis zur Arteria subclavia infraclavicularis oder der letzteren selbst. Weil ein systolisches Geräusch vorhanden war, und sich dasselbe noch etwa zweihandbreit in die Arteria brachialis fortsetzte, mußte eine inkomplette Durchtrennung der Arteria vorliegen. Der niedrige Puls in der Arteria brachialis und der fast verschwundene Pulsschlag der Arteria radialis konnten auch durch Blutzufuhr auf dem Wege der Anastomose erzeugt worden sein. Operation 23. März 1905. Um bei der doppelten Ligatur an der verletzten Stelle der Arterie wenigstens vom zentralen Ende sicher zu sein, wurde beschlossen, die Operation mit einer provisorischen Ligatur der Arteria subclavia supraclavicular. außen vom Scalenus zu beginnen, welche typisch ausgeführt wurde. Hierauf wurde das Aneurysma freigelegt, nach einem queren Schnitt, welcher von der Mitte der Clavikel zur Achselhöhle reichte und Haut, M. pectoral. major und minor durchtrennte. Dann erschien das Aneurysma als blauschwarze Masse. Der in dasselbe eindringende Finger gelangt in eine mit Coagulis ausgefüllte Höhle, welche zwischen dem Gefäßnervenbündel und der Scapula gelegen und etwa faustgroß ist. Vorsichtig wird eine große Masse von Coagulis aus dem oberen Teil der Höhle ausgeräumt, ohne daß es blutet. Als am Schluß die Gerinnsel aus der unteren, nach der Achselhöhle zu gelegenen Höhle herausgeholt werden, erfolgte eine kräftige arterielle Blutung, die sofort durch Kompression gestillt werden konnte, indem das Gefäßnervenbündel zwischen Daumen und den übrigen Fingern der linken Hand zusammengedrückt wurde. Während die linke Hand die Kompression besorgt, präpariert die rechte von unten nach oben aus dem Gefäßbündel die Arteria brachialis frei, bis letztere an der Kompressionsstelle einen Defekt zeigt. Hier wird eine Ligatur an-

gelegt. Als aber die Digitalkompression nachläßt, blutet es von neuem stark und zwar aus einem Seitenast, der nach unten geht, zur Scapula — und aus einem zweiten, der nach vorn geht, wohl die Arteria thoracica superior und Arteria subscapularis. Beide werden unterbunden, nachdem sie hinreichend freipräpariert waren. Nunmehr steht die Blutung vollkommen, — speziell auch aus dem zentralen Ende der Arterie, — dank der provisorischen Ligatur der Arteria subclavia supraclavicularis. Es wird nun noch oberhalb der Verletzungsstelle der Arterie eine Ligatur angelegt, — das Stück des Arterienrohres zwischen zentraler und peripherischer Ligatur exzidiert und schließlich die provisorische Ligatur oberhalb der Clavikel entfernt. Die große Wundhöhle eignete sich nicht zur primären Naht, weil ein großer toter Raum geblieben wäre, deshalb wird dieselbe nach der Naht der Muskeln und Haut nach der Achselhöhle zu tamponiert.

Die Wundheilung bot nichts Bemerkenswertes. Die tiefe Höhle mußte lange von der Axilla aus tamponiert werden. Bei der Entlassung — fast drei Monate nach dem Eintritt, waren die Gelenke des linken Armes stark versteift, weil die Lähmung trotz allerlei Behandlung in keiner Weise zurückgegangen war. Auch jetzt, nachdem mehr als ein Jahr verflossen ist, müssen wir konstatieren, daß eine komplette Lähmung der Muskeln und hochgradige Versteifung der Gelenke (Hand, Ellenbogen, Schulter) fortbesteht und eine Hoffnung auf Rückbildung derselben aufgegeben werden muß.

Man darf wohl annehmen, daß, wenn die Diagnose kurz nach der Verletzung gestellt (die Lähmung bildete sich erst im Laufe der ersten zwei Wochen aus) und die Operation bald vorgenommen worden wäre, die Lähmung ausgeblieben wäre. Diese Erfahrung sollte man sich doch für andere Fälle in das Gedächtnis schreiben.

Präparat: Der exzidierte Teil des Arterienrohres, etwa 4 bis 5 cm lang, zeigt die Stümpfe zweier Seitenäste und, was das Interessanteste am ganzen Falle ist, eine Durchlochung des Stammes der Arteria subclavia infraclavicularis, d. h. an der vorderen und hinteren Wand des Gefäßes ist ein etwa 1 cm langes und $^1/_2$ cm breites Loch vorhanden, während die Kontinuität der oberen und unteren Wand des Rohres als 3—4 mm breiter Streifen erhalten ist.

Solche Präparate mit Durchlochung eines großen Gefäßes sind nicht unbekannt bei Stichverletzungen und in neuerer Zeit bei Verletzungen mit kleinkalibrigen Geschossen. Aber eine Durchlochung durch eine mehr stumpf wirkende Gewalt, wie hier bei einem Hufschlag durch die Stollen des Hufeisens, ist wohl bisher nicht beobachtet worden. Man kann

sich ein solches Ereignis schon schwer vorstellen, wenn der Stollen des Hufeisens ein oberflächlich gelegenes Gefäß trifft, viel weniger aber noch, wenn, wie in unserm Fall, die Gewalt auf eine so versteckt liegende Stelle eines großen Gefäßes einwirkt. Der Stollen des Hufeisens kann entweder durch die Pectoralmuskel hindurch oder durch die Achselhöhle hindurch das Gefäß getroffen haben. Eine äußere Verletzung an der Haut fehlte. Wir sind also ganz auf Vermutung angewiesen. Ich halte es für wahrscheinlich, daß der Stollen nicht durch die Pectoralmuskeln, durch eine solche dicke Weichteilschicht, — sondern von der Achselhöhle aus gewirkt und das Gefäß gegen die Clavikel gedrückt hat.

Fall 2. N. A., 40 Jahre alt, Fuhrhalter. Rec. 10. Juli 1905, † 19. Juli 1905. Aneurysma traumaticum arteriae profundae femoris sinistrae. Ligatur der Arter. prof. fem. und später des Stammes der Arter. femoral. Tod infolge Endocarditis ulcerosa valvul. Aortae. Am 23. Juni blieb der Patient beim Absteigen vom Wagen mit dem linken Fuß in den Speichen des Vorderrades hängen und erlitt dabei eine starke Zerrung in der Hüfte. Heftige Schmerzen in der Hüfte folgten, die aber nach einigen Tagen zurückgingen. Bald bemerkte der Patient eine Schwellung in der linken Leistenbeuge, die allmählich zunahm und das Gehen schließlich unmöglich machte. Unwillkürlich brachte er das Bein in starke Flexion in der Hüfte.

Status praesens 17 Tage nach dem Unfall: Im Trigonum Scarpae sinistrae, dicht unter dem Ligamentum Poupartii findet man eine diffuse Anschwellung, etwa 8 cm lang und breit. Im Bereich der Schwellung läßt sich eine deutliche Pulsation feststellen, die auch noch wenig über dem Ligamentum Poupartii nachweisbar ist, wo sie aber stärker erscheint, als unterhalb des Ligamentum Poupartii. In dem gleichen Bereich nimmt die aufgelegte Hand ein deutliches Schwirren wahr. Mit dem Stethoskop hört man deutlich systolisches Geräusch, welches nach unten, der Arteria femoralis zu allmählich schwächer werdend, bis zum Adduktorenschlitz zu verfolgen ist, — dagegen kaum wahrnehmbar ist oberhalb des Ligamentum Poupartii.

Die Diagnose wird auf ein Aneurysma traumaticum der Arteria femoralis gestellt (ohne Beteiligung der Vene) und zwar auf eine inkomplette Verletzung. Operation 12. Juli 1905. Zunächst wird die Arteria iliaca, wenig oberhalb des Ligamentum Poupartii provisorisch unterbunden, um sich das Arbeiten am Aneurysma bequemer zu gestalten. Denn künstliche Blutleere läßt sich nicht anwenden. Von der provisorischen Ligatur werden nun die Gefäße, welche vor dem Aneurysmasack liegen, 10 cm weit hinab freigelegt.

Die Verletzungsstelle wird an der Hinterseite angenommen. Um die Gefäße hinreichend verschiebbar zu machen und sie vom Sack wegziehen zu können, müssen alle kleinen Seitenäste doppelt unterbrochen werden, was besonders an der Vene (sechs Seitenäste, inklusive Saphena magna) eine recht diffizile Arbeit ist. Der Sack war an einigen Stellen ganz wenig angerissen worden. Als sich zufällig die provisorische Ligatur der Iliaca lockerte, drang aus den Rißstellen des Sackes arterielles Blut hervor, das wieder stand, als die provisorische Ligatur wieder zugezogen wurde. Nun konnte der Sack in der Länge gespalten werden, ohne daß er dabei blutete. Er zeigte folgende Ausdehnung: nach innen bis an das Schambein, nach oben bis an das Ligamentum Poupartii, nach außen bis an das Femur und nach unten 10 cm den Gefäßen entlang. Er war mit frischen und alten Gerinnseln gefüllt. Letztere lagen der Wand als schalenförmige Hüllen an. Nachdem auch letztere entfernt waren, war von einem Bindegewebesack des Aneurysmas nichts zu sehen. Die Muskeln und Faszien bildeten die Wand der Höhle.

Bei der Suche nach einem Defekt in der Arteria femoralis fand man endlich ganz oben, dicht unterhalb des Ligamentum Poupartii, in der Arteria profunda femoris, etwa $^1/_2$ cm vom Abgang aus der Arteria femoralis entfernt, ein Loch, welcher die halbe Zirkumferenz des Gefäßes einnahm. Die Arteria profunda femoris wird dicht an der Abgangsstelle, also zentral von dem Defekt, ligiert. Der Verletzungsstelle der Gefäße hafteten ein Paar weißliche Konkremente von 1—2 mm Länge an. Ich deutete dieselben als Produkte der Atheromatose der Gefäße und nahm an, daß das stark verkalkte Gefäß bei dem Unfall (durch die übertriebene Hyperextension der Beine im Hüftgelenk) zerrissen worden sei. Als die provisorische Ligatur der Arteria iliaca jetzt gelüftet wurde, blutete es von neuem arteriell aus der Aneurysmahöhle. Nach nochmaliger Schnürung wurde die Arteria profunda femoris peripher vom Defekt noch ligiert. Darauf stand die Blutung komplett, auch nach definitiver Entfernung der provisorischen Ligatur. Den Schluß bildete die Naht der Wunde, Einführung eines Drainrohres für 24 Stunden. Verband in starker Flexion des Beines, um die Höhle des Aneurysma zum Verschwinden zu bringen, also den toten Raum zu beseitigen.

16. Juli. (Am vierten Tage post operationem.) Nach dem Unterschieben der Bettschüssel erfolgte eine arterielle Nachblutung. Die Wunde wird unter Aethernarkose wieder geöffnet und dabei zeigte es sich, daß die Ligatur von dem kurzen zentralen Stumpfe abgegangen ist. Deshalb wurde die Arteria iliaca dicht über und unter dem Ligamentum Poupartii doppelt unterbunden und das dazwischen liegende, den Abgang der Arteria profunda enthaltende Stück exzidiert.

18. Juli 38,2. 19. Juli 40,1, Puls 124, Unruhe. Fuß bis zu den Malleolen nekrotisch. 20. Juli gegen 5 Uhr morgens Kollaps und eine Stunde später Tod.

Sektion: Als Todesursache fand sich eine Endocarditis ulcerosa (Dr. Davidson) älteren Datums (welche schon vor der Operation bestanden haben muß). Das Interessanteste ist, daß als Ursache des traumatischen Aneurysmas, „ein etwa 2 cm langer, platter, mit scharfen Rändern versehener Reitknochen im M. adductor magnus“ gefunden wurde, welcher bei dem qu. Unfall die Arteria profunda femoris zur Hälfte durchschnitten hat.

Diskussion: Herr Pels-Leusden macht darauf aufmerksam, daß bei Endocarditis ulcerosa Aneurysmen auf embolischem Wege zustande kommen können.

Herr Rotter: Im vorliegenden Falle handelte es sich bestimmt um ein traumatisches Aneurysma spurium, wie der Riß in der Arterie bewies.

Herr Rotter: Kurze Bemerkung zur **48-Stundenoperation** bei **Perityphlitis.**

Ich zeige Ihnen einen Wurmfortsatz, den ich eben vor der Sitzung — vier Stunden nach Beginn des Anfalles — exstirpiert habe. Sie sehen einen bis zum Platzen aufgeblähten Hydrops der Appendix und das vier Stunden nach dem Beginn von plötzlich mit großer Heftigkeit auftretenden Schmerzen.

Im Anschluß daran gestatten Sie mir die kurze Bemerkung, daß sich im St. Hedwigskrankenhaus die Resultate der 48 Stundenoperationen seit meiner letzten Publikation, vor fünf Vierteljahren, in der erfreulichsten Weise gebessert haben. Von 150 Operierten sind drei gestorben, also 2,0 % Mortalität. Diese Besserung gegenüber der ersten Statistik, welche 10 % Mortalität zeigte, findet ihre Erklärung in dem Umstande, daß wir jetzt den Beginn der Erkrankung anders berechnen als ehedem. Damals haben wir den Anfall von dem Moment ab berechnet, wo heftige Schmerzen im Bauch einsetzten. Bei der Frühoperation fanden wir aber oft wenige Stunden nach Einsetzen der heftigen Leibschmerzen so vorgeschrittene Veränderungen, z. B. vollkommen ausgebildete Gangrän der Appendix, daß wir annehmen mußten, daß der Prozeß viel älter sei. Bei genauer aufgenommener Anamnese erfährt man in solchen Fällen, daß ein, zwei Tage vorher schon wenig prägnante Symptome vorhanden waren, leicht gestörtes Allgemeinbefinden, geringe Leibschmerzen am Nabel und Magen oder loco typico und dergleichen, bei Kindern oft nur eine

Veränderung in der Stimmung, — sie sind ruhiger, wünschen früher zu Bett gehen und dergleichen.

Den Beginn dieser Prädromalsymptome, wenn ich sie so nennen darf, muß man als den Anfang der Krankheit bezeichnen. Wenn man in dieser Weise die Krankengeschichte sorgfältig aufnimmt, wird man in den ersten 48 Stunden des Verlaufes Resultate erzielen, die dem Ideal nahe kommen. Ich bemerke dabei, daß in den meisten unserer Fälle schon recht ausgeprägte, ja oft schwere pathologisch-anatomische Veränderungen in der Appendix und im Peritonealraum gefunden wurden. Ich hoffe, daß eine Statistik wie die meinige, in den Kreisen der interessierten und praktischen Aerzte manchen Gegner der 48 Stundenoperation umstimmen wird. Ich stehe übrigens mit 2 % Mortalität nicht allein, ein früherer Assistent von mir, Dr. Gankel, jetzt Chefarzt im Fuldaer Landeskrankenhause, hat unter 30 Fällen sogar 0 %.

4. Herr Dirk: Ueber die **Kuhnsche Tubage**. (Siehe den Vortrag im II. Teil dieses Bandes, S. 47.)

5. Herr Petermann: Ueber **Mastdarmkrebs**. Von 155 Fällen von Mastdarmkrebs, die vom Jahre 1893 bis 1906 auf der Chirurgischen Abteilung des St. Hedwigskrankenhauses in Behandlung kamen, konnten 110 der Radikaloperation unterzogen werden (70,9 %). 25 auf kombiniertem Wege Operierte scheidet Petermann von seiner Besprechung aus (cf. Referat von Herrn Rotter). Die übrig bleibenden 85 Fälle (53 Männer, 32 Frauen) teilt Petermann in zwei Gruppen ein. Gruppe I umfaßt den Zeitraum von 1893—1903, 43 Fälle (26 Resektionen, 17 Amputationen); diese sind nach verschiedenen Methoden operiert (11 sacral, 18 coccygal, 2 vaginal, 2 nach Levy-Schlange). In Gruppe II sind die Fälle der letzten drei Jahre vertreten, Anzahl 42 (19 Resektionen, 23 Amputationen). Sämtliche Fälle sind nach einem Typus, coccygal operiert; auch ist die Vorbereitung zur Operation und die Nachbehandlung zum Teil anders gehandhabt wie bei den Fällen der Gruppe I. In sechs Fällen konnte Petermann das Entstehen des Carcinoms aus einem gutartigen Polypen des Rectums nachweisen. Es ergibt sich daraus die Folgerung, die Entfernung auch der gutartigen Adenome des Rectums möglichst frühzeitig vorzunehmen. Als Kontraindikation zur Operation gelten feste und ausgedehnte Verwachsungen des Tumors mit

Blase oder Kreuzbein oder Verbreitung im Beckengewebe, ferner nachgewiesene innere Metastasen und schwere Allgemeinerkrankungen. Die präliminare Colostomie wird nur vorgenommen, wenn der Patient im Zustand des Ileus kommt (vier Fälle). Die früher geübte, viele Tage lange Abführkur hält Petermann für überflüssig, es genügt gründliches Abführen am dritten und zweiten Tage ante operationem; am Tage ante operationem Ruhigstellung des Darmes. Der Sphincterapparat wird, wenn möglich, erhalten. Petermann schildert sodann genau die Technik der Operation, wie sie von Rotter seit drei Jahren in typischer Weise gehandhabt wird:

Patient liegt in rechter Seitenlage. — Definitive Resektion des Steißbeins (eventuell mit der Kreuzbeinspitze) — bei Resektionen wird die Steißbeinspitze zur Erhaltung der Muskelansätze zurückgelassen. Stumpfe Lösung des Rectums von Vagina resp. Samenbläschen und Prostata, stumpfe Umgehung, dann Durchschneidung der seitlichen Befestigungsbänder (an jeder Seite zwei, höchstens drei Ligaturen), quere Spaltung der Fascia praesacralis, Eröffnung der Peritonealumschlagsfalte in der Mittellinie an der Vorderseite des Rectums, Durchschneiden des Peritoneums mit der Schere dicht am Darm, Eingehen mit der ganzen Hand in den Bauch, Anziehen des Colon pelvinum, Unterbindung des Mesocolon pelvinum und Mobilisieren des Darmes nach Bedarf. Peritonealnaht. Die Eröffnung des Peritoneums hält Petermann in fast allen Fällen für notwendig zur gründlichen Resektion des Tumors und zur Revision und Exstirpation der Drüsen. Petermann erwähnt zwei Fälle von tiefsitzendem Rectumcarcinom, wo die Drüsen so hoch hinaufreichten, daß 65, resp. 70 cm Darm amputiert werden mußten.

Die Darmversorgung besteht bei der Amputatio recti in der Anlegung eines sogenannten Anus glutaealis subcutaneus. Das Darmende wird durch einen seitlichen Schlitz durch die Glutäalhaut gezogen und das Darmlumen mit der Hautwunde vernäht. Beim Anus glutaealis wird die Wunde nicht durch die Faeces verunreinigt, ferner entstehen auch keine Prolapse.

Nach der Resectio recti wird bei genügender Länge und guter Ernährung des zentralen Darmendes die Durchziehungsmethode (elfmal) oder die Invaginationsmethode (viermal) angewendet; in den übrigen Fällen wird womöglich die primäre zirkuläre Naht (mit Rotterschem Lappen) gemacht. Erscheint die Ernährung des Darmes mangelhaft oder ist wegen des Zustandes des Patienten die baldige Beendigung der Operation geboten, so wird zunächst ein Anus sacralis angelegt und die Sekundärnaht nach zwei bis drei Wochen ausgeführt. Eine wesentliche Aenderung in der Nachbe-

handlung gegen früher besteht darin, daß die Tamponade am zweiten und dritten Tage post operationem vollständig gewechselt wird (früher am achten und zehnten Tage.)

Von den 43 Fällen der Gruppe I sind 14 im Anschluß an die Operation gestorben = 32 %, 10 Männer (40 %), 4 Frauen (22 %); auf 17 Amputationen kommen vier Todesfälle = 23,5 %, auf 26 Resektionen 10 = 38,4 %. Todcsursache war: Sepsis siebenmal, Peritonitis dreimal (also Wundinfektion 70 %), Kollaps einmal, Kachexie dreimal.

In Gruppe II (42 Fälle) starben 2 = 4¾ %, (beides Amputationen). Todesursache war Pneumonie einmal (76jähriger Mann), einmal Erysipel. Petermann schreibt die wesentliche Verbesserung der Operationsresultate der besseren Operationstechnik — typisches Operieren nur nach einer Methode, größere Uebung des Operateurs, Gebrauch der Gummihandschuhe —, sowie der besseren Nachbehandlung zu. Petermann spricht sodann über die funktionellen Resultate nach der Resectio recti. Die Kontinuität des Darmes wurde wiederhergestellt in 26 von 35 Fällen, primär 13 mal, und zwar bei der Durchziehungsmethode dreimal von acht Fällen, bei der Invaginationsmethode zweimal von zwei Fällen, bei der primären Naht a) ohne Lappen einmal von sechs Fällen, b) mit Lappen siebenmal von acht Fällen.

In den andern 13 Fällen wurde der Darm sekundär vereinigt. In neun Fällen wurde keine Wiedervereinigung des Darmes mit dem Sphincter erzielt (dreimal wegen Verweigerung der Operation, dreimal wegen ausgedehnter Nekrose des zentralen Darmendes, zweimal wegen nachträglicher Durchschneidung des Sphincters, Darmgangrän), einmal, weil der Sphincterteil wegen Verdacht auf Rezidiv nachträglich entfernt wurde. Von den 26 Fällen haben volle Kontinenz 22; ein Patient hat keine Kontinenz (schwere Schädigung des Sphincters bei der Nachoperation), einer hat relative Kontinenz (Durchschneidung des Sphincters); bei den zwei übrigen hat sich die volle Kontinenz noch nicht ganz wiederhergestellt (erst vor kurzem operiert).

Petermann konnte über das fernere Schicksal sämtlicher Patienten, welche die Operation überstanden haben, genaue Auskunft erhalten. Die Dauerresultate sind nicht schlecht. Nach Ablauf der Wundbehandlung starben von 69 Patienten 24 (sechs an interkurrenten Krankheiten, neun an Lokalrezidiv, neun an Metastasen).

Von 45 noch lebenden Patienten sind rezidivfrei 40. Für

die Berechnung der Dauerheilung kommen natürlich nur die Patienten der Gruppe I in Betracht. Von diesen 43 leben rezidivfrei 12, das ist 27,9 %. Nach Abzug der 14 Todesfälle im Anschluß an die Operation stellt sich das Verhältnis auf 12 : 29 = 40,3 %.

6. Herr Rotter: Ueber die kombinierte Methode zur Entfernung von **Mastdarm-** und **Coloncarcinomen**. Seine Erfahrung erstreckt sich auf 25 Fälle, unter denen sich 19 Männer und sechs Frauen befanden. Bezüglich der Indikationen teilt sich das Material in zwei Gruppen. Die eine umfaßt jene Fälle, bei welchen die Operation von unten fast ausschließlich vom coccygalen Zugang begonnen wurde und — weil sich unüberwindliche Schwierigkeiten ergaben — abdominal zu Ende geführt wurde. Solche Schwierigkeiten waren in neun Fällen (sieben Männer und zwei Frauen) vorhanden und bestanden fünfmal in ungewöhnlich hoch hinaufreichenden Drüsen, einmal in Verwachsung mit einer Dünndarmschlinge und dreimal in der Unmöglichkeit, die Douglassche Peritonealumschlagsfalte zu eröffnen. Unter letzteren wurde einmal eine persistierende Allantois als Ursache angetroffen. Die zweite Gruppe umfaßt jene Fälle, 16 Fälle, 12 Männer, 4 Frauen, in denen die Operation von vornherein mit dem abdominalen Akte begonnen und coccygal beendet werde. Bei den vier Frauen hätte einmal die Exstirpation auch vom coccygalen Wege ausgeführt werden können, in den anderen drei Fällen aber waren Verwachsungen des Carcinoms mit den Genitalien und Dünndarm vorhanden.

Bei den 16 Männern gab den Anlaß zur Wahl der abdomino-coccygalen Methode der hohe Sitz des Tumors im oberen Colon pelvinum oder im unteren S romanum. Die abdominococcygale Methode ist jetzt für Rotter eine typische Operation geworden und wird ausschließlich angewandt, während die abdomino-sakrale, resp. -vaginale nicht mehr ausgeführt werden.

Die Operation beginnt mit einem medianen Bauchschnitt, welcher besonders bei Männern durch Hinzufügung einer queren Einkerbung oder Durchscheidung des M. rectus genügend weiten Zugang gewährt. Das Peritoneum des Mesenteriums, S romauum und Colon pelvinum wird zu beiden Seiten und im Douglas quer mit einem langen Messer durchtrennt. Zur Unterbindung des Mesenteriums sind nur zwei bis drei Ligaturen nötig, von denen die un-

terste die Arteria haemorrhoidalis superior faßt. Von da ab wird der Darm stumpf ohne weitere Ligaturen ausgelöst, erst zwischen Sacrum und Darm hinab bis zum Levator, dann zwischen Blase und Prostata einer- und Rectum anderseits, wieder bis hinab zum Levator, und endlich werden die seitlichen Aufhängebänder des Mastdarms stumpf durchrissen, was ohne nennenswerte Blutung geschieht. Dadurch kürzt sich dieser Akt wesentlich ab gegen früher, als die Stränge doppelt unterbunden wurden.

Rotter verwirft deshalb die von den Franzosen geübte präliminare Unterbindung der Arteria hypogastrica. Die von Kraske zu Beginn der Operation angewandte Durchschneidung und blinde Verschließung des S romanum hält Rotter für überflüssig und für eine die Asepsis gefährdende Komplikation. Rotter erhält die Kontinuität des Darmes bis zum Schluß der Operation.

Nach der Naht der Bauchschnitte folgt der zweite Akt der Operation, für den Rotter der coccygale Zugang genügt. Nach (dauernder) Resektion des Coccyg. kann jetzt die Darmschlinge, welche vom Abdomen her bis zum Levator ausgelöst worden war, ohne besondere weitere Auslösung herabgezogen werden — während in der früheren Zeit oft noch zeitraubende Durchtrennungen von Strängen nötig waren. Es folgt dann die Naht des Douglas-Peritoneums und schließlich die Resektion des erkrankten Darmabschnittes. Wenn die Operation in umgekehrter Reihenfolge ausgeführt (coccygo-abdominal), also coccygal begonnen und abdominal beendet wurde, so mußte der Patient zweimal umgelagert werden. Das übrige ergibt sich von selbst.

Unter den 25 Fällen waren in etwa der Hälfte der Fälle (zwölfmal) noch besondere Komplikationen zu bewältigen:

Zweimal mußte die Gebärmutter mit den Adnexen entfernt, zweimal eine Dünndarmschlinge reseziert werden, fünfmal waren Verwachsungen mit der Blase vorhanden und einmal wurde ein fünfmarkstückgroßes Stück der Blasenwand reseziert. (Die Heilung des 27 Jahre alten Mannes besteht jetzt nach 1½ Jahren noch.) Zweimal riß der Darm im Carcinom ein — zweimal wurde der Darm (in der ersten Zeit der Ausbildung der Methode) — vom Operateur beim Ablösen von der Blase resp. Prostata eingerissen, zweimal stieß man während der Operation unerwartet auf Eiter (einmal Absceß zwischen Uterus und Carcinom, einmal Bauchdeckenabsceß), zweimal endlich konnte der Peritonealdefekt im Bereich des Mesenteriums, S romanum und Coli pelvinum nicht geschlossen werden, weil zuviel vom Bauchfell entfernt werden mußte.

Eingehend hat sich Rotter über die Art und die Erfolge der Darmversorgung ausgelassen:

Bei den 25 Fällen wurde am Schluß der Operation 14 mal ein Anus praeternaturalis coccygalis angelegt, sei es, um nicht durch weitere Verlängerung der Operation den Kräften des Patienten zuviel zuzumuten, sei es, weil sehr oft das obere Darmende sich ungenügend ernährt zeigte. In elf Fällen wurde die Wiederherstellung der Kontinuität des Darmes vorgenommen.

Weiterhin behandelt Rotter die Frage, in wieviel Fällen es gelungen ist, den Patienten mit Kontinenz zu entlassen. Von den 25 Fällen sind elf im Anschluß an die Operation gestorben, bei zwei weiteren war die Wiederherstellung der Kontinenz unmöglich, weil einmal der Sphincter mitentfernt worden war und einmal wegen ausgedehnter Nekrose der Darm nicht reichte. Es bleiben demnach für die Berechnung zwölf Fälle übrig. Von diesen sind zehn Fälle mit Kontinenz entlassen worden, und zwei stehen noch in Behandlung. Rotter hat auch neben dem Material, welches nach der kombinierten Methode operiert wurde, noch die Mastdarmresektionen, welche in der gewöhnlichen Weise von unten her, sei es sacral oder coccygal, operiert wurden und über welche Herr Petermann referiert hat, zusammengestellt und an einer Tabelle erläutert, wie vielen von den Operierten die Kontinenz wiedergeschenkt worden ist.

Auf sacralem Wege (wie Dr. Petermann mitgeteilt hat) wurden 45 mal und auf kombiniertem Wege 25 mal, also zusammen 70mal Resektionen des Mastdarms gemacht. Von diesen starben 21 Fälle, es bleiben demnach 49 Fälle übrig, welche durchkamen. In elf Fällen von diesen 49 wurde die Wiederherstellung der Kontinuität nicht versucht. Dagegen wurde in den übrigen 38 Fällen dieses Ziel angestrebt. Das Ziel wurde nicht erreicht in sechs Fällen, von welchen zwei noch in Behandlung stehen, einmal die Plastik nicht glückte und dreimal zwar die Wiederherstellung der Kontinuität, aber nicht die der Kontinenz gelang, und zwar deshalb, weil der Sphincter bei der Radikaloperation durchschnitten worden war.

Bei 32 Fällen wurde die Kontinuität des Darmes und Kontinenz wiederhergestellt und A. 16 mal durch primäre Plastik am Schluß der Radikaloperation: einmal durch zirkuläre Naht ohne Lappenplastik, achtmal durch zirkuläre Naht mit Rotterscher Lappenplastik, dreimal mit der Durchziehungsmethode, viermal mit der Invaginationsmethode; B. 16 mal durch se-

kundäre Plastik, drei bis vier Wochen nach der Radikaloperation mittels der zirkulären Naht und Rotterschen Lappenplastik.

Von den 25 Fällen sind elf gestorben, daraus ergibt sich eine Operationsmortalität von 44 %. Von 18 Fällen unter 60 Jahren starben sechs Fälle, was eine Mortalität von 33 % ergibt, von sieben Fällen über 60 Jahre starben fünf, was eine Mortalität von 71 % bedeutet. Die Todesursache war zweimal Kollaps infolge Schwere der Operation, siebenmal Infektion (Peritonitis und Infektion der Bindegewebswunde), einmal Ileus infolge der Tamponade, einmal eine Pneumonie. Um die Operationsresultate zu verbessern, hat Rotter mit sichtlichem Erfolg in den letzten Jahren mit Gummihandschuhen operiert, wodurch die Infektion von der Hand des Chirurgen, die oft eine Stunde und länger in der gewaltigen Wundhöhle graben muß, vermieden wird. Zweitens ist eine Aenderung in der Nachbehandlung insofern eingetreten, als die Tamponade viel früher als ehedem, schon am dritten, ja selbst zweiten Tage gemachten und das Verhalten des eventuell absterbenden Darmendes genau beobachtet wird. Wichtig ist drittens, daß der Operateur eine große Uebung in diesem, zu den schwierigsten gehörenden Eingriff besitzt. Um dieselbe zu erlangen, muß sie möglichst typisch ausgeführt werden. Endlich wird man bei den Kranken über dem 60. Lebensjahre eine sehr kritische Auswahl treffen müssen, da dieselben mit mehr als der doppelten Mortalität belastet sind gegenüber den Patienten unter 60 Jahren. In Rotters Statistik zeigen die weiblichen Patienten eine ungewöhnlich hohe Mortalität. Während Ito und Kumira unter 50 aus der Literatur gesammelten Fällen bei 22 Frauen nur 9 % und bei 28 Männern 64 % Mortalität fanden, liegen bei Rotters Statistik die Verhältnisse umgekehrt. Die sechs Frauen zeigen eine höhere Mortalität — nämlich 50 % — als die Männer — mit 42 %. Das rührt daher, daß Rotter nur solche Frauen der kombinierten Methode unterwarf, welche besonders komplizierte Verhältnisse darboten. Die Dauerresultate sind nicht schlecht: Von den 15 durchgekommenen Fällen ist einer interkurrent gestorben, drei sind von Rezidiven resp. Metastasen befallen worden. Es bleiben elf Fälle übrig, welche leben und gesund sind, und zwar drei über drei Jahre (3 bis 7 Jahre) und acht unter drei Jahren seit der Operation.

Nach diesen Resultaten ist Rotter der Ueberzeugung, daß die kombinierte Operationsmethode jetzt schon ihre Existenzberechtigung bewiesen habe, und hofft, daß ebenso wie die gewöhnliche Rectumexstirpation von anfänglich 60 % jetzt auf 5 % (nach den jetzt vorliegenden besten Statistiken) herabgegangen ist, so auch die kombinierte Methode nach einer Reihe von Jahren wesentlich bessere Resultate zeitigen wird.

Sitzung am 11. Juni 1906.

Vorsitzender: Herr Sonnenburg; Schriftführer: Herr Israel.

Vor der Tagesordnung: 1. Herr Kölliker: **Oesophagoskop.** Es dürfte einem Zweifel nicht unterliegen, daß die Hauptfortschritte in der Oesophagoskopie gemacht worden sind, seitdem Mikulicz im Jahre 1881 den Satz aufgestellt hat: Die Zukunft der Oesophagoskopie beruht in der Anwendung gerader, starrer Tuben und der direkten Beleuchtung. Ebenso zweifellos leisten auch die Instrumente von Mikulicz, Stank, Rosenheim, Glücksmann, Gottstein u. a. Vorzügliches. Immerhin liefern alle diese Instrumente Gutes und Brauchbares in diagnostischer und therapeutischer Richtung nur in der Hand besonders vorgebildeter und geübter Spezialisten. Um der Oesophagoskopie weitere Verbreitung zu gewähren, erschien es mir daher vor allem nötig, das Instrumentarium so zu gestalten, daß es auch in der Hand solcher, die sich nicht speziell mit Oesophagoskopie beschäftigen, leistungsfähig wird. Meine Bestrebungen gingen einmal dahin, die Einführung des geraden, starren Rohres zu erleichtern, und zweitens ein noch einfacher als das starre Rohr zu handhabendes Instrument zu konstruieren.

Mein Oesophagoskop stellt ein Doppelrohr dar, im inneren Rohre befindet sich ein Bougie mit olivenförmigem Knopf. Je nach der gewählten Stärke ragt das dann festsitzende Bougie nur ein Stück mit aus dem Tubus heraus oder es kann beliebig mit vorgeschoben werden. Bei der Einführung des Tubus wird das Bougie erst fest, sobald das Rohr die physiologische Enge am Ringknorpel passiert hat. Die weitere Einführung geschieht unter Beleuchtung mit dem Casperschen Panelektroskop; es kann dabei der Mikuliczsche Trichter sowohl auf den inneren, als auf den äußeren Tubus aufgesetzt werden. Ist der Tubus bis zur erforderlichen Tiefe eingeführt, dann wird der innere Tubus entfernt. Dadurch wird das Gesichtsfeld erweitert und Manipulationen mit Instrumenten durch den Tubus, wie z. B. mit

Sonden, dem Ringmesser, der Fremdkörperzange wieder erleichtert. Vor dem Stankschen Tubus und dem Gottsteinschen Oesophagoskop mit Hohlobturator und Gleitende hat mein Instrument den Vorzug, daß es unter Beleuchtung eingeführt wird und daß auch der innere Tubus, falls der äußere zu stark ist, als Oesophagoskop Verwendung finden kann, da mein Instrument eigentlich aus zwei Oesophagoskopen besteht. Es kann nun allerdings auch der Stanksche Tubus unter Beleuchtung eingeführt werden, allein mein immer abgestumpftes Rohr hat den Vorteil, daß es leichter gleitet und die Schleimhaut der Speiseröhre vor Verletzungen schützt. Ich führe das starre Rohr bald am sitzenden, bald am liegenden Kranken ein, ersteres ist für den Patienten, letzteres für den Operateur angenehmer. Nun habe ich noch ein zweites Oesophagoskop, dessen Einführung weit leichter ausführbar ist, wie die eines starken Rohres, das aber dafür etwas weniger leistungsfähig ist. Es besteht zunächst aus einem elastischen Tubus. Der Tubus wird mit oder ohne Bougie als Mandrin am sitzenden oder liegenden Kranken eingeführt, wie jedes andere biegsame Speiseröhreninstrument. Ist es bis zur gewünschten Tiefe eingeführt, dann wird der Kopf des Kranken so weit nach rückwärts gebeugt, daß das bei der Einführung gekrümmte Instrument nicht gestreckt wird. Diese Manipulation erleichtere ich mir dadurch, daß ich das innere Rohr meines starren Tubus in den elastischen Tubus einführe, um ihn zu strecken. Auch auf mein elastisches Rohr paßt der Mikuliczsche Trichter.

2. Herr Max Cohn: Behandlung **maligner Tumoren** mit **Röntgenstrahlen.**

Ich habe bereits im November vorigen Jahres in der Berliner Medizinischen Gesellschaft (s. No. 50, S. 2034) eine Reihe von Patienten vostellen können, bei denen ich mit der Röntgentherapie günstige Erfolge zu verzeichnen hatte. Meine Anschauungen, die ich damals geäußert und dann in der Berliner klinischen Wochenschrift No. 1, (1906) niedergelegt habe, haben inzwischen keine wesentliche Modifikation erlitten. Nur soviel möchte ich heute hinzufügen, daß ich nie und nimmermehr glaube, daß die Röntgentherapie berufen ist, die Behandlung durch das Messer zu verdrängen: um so nachdrücklicher möchte ich empfehlen, die chirurgische durch die Röntgentherapie zu ergänzen. Erst wenn dies im weiteren Umfang, und zwar unter den Augen des Chirurgen, geschehen wird, wird dieser ermessen können, was die Röntgenstrahlen zu leisten vermögen. Erst dann auch wird sich bestimmen lassen, wo die Grenze für die Indikation der Röntgentherapie zu ziehen ist. Aber

auch ein anderes dürfte aus solchen Beobachtungen resultieren: unser Wissen über das Wesen der malignen Tumoren ist bisher ein sehr beschränktes; wir konnten bei Geschwülsten, die — sozusagen — als inoperabel in unsere Behandlung kamen, mit zusehen, wie dieselben wuchsen, sich generalisierten und zum unheilvollen Ende führten, wir konnten operable Geschwülste im ganzen herausschneiden und nun beobachten, ob die Krankheit geheilt war, oder sich ein Zustand entwickelt, der dem erstgeschilderten entspricht. Durch die neue Behandlungsweise haben wir aber ein in gewissem Grade spezifisch wirkendes Mittel gewonnen; wir können sehen, wie ein maligner Tumor sich unter Röntgenstrahlen verändert, wie ein Rezidiv beeinflußt und wie eine Metastase beeinflußt wird. Wie eigenartig ist es doch, daß ein Rezidiv oder eine Metastase unter X-Strahlen schwindet, während ein histologisch gleich gebauter Primärtumor sich garnicht verändert! Was für Schlüsse über den Wert der histologischen Diagnose für den Grad der Bösartigkeit maligner Geschwülste können wir ziehen, wenn wir sehen, daß ein Spindelzellensarkom unter Röntgentherapie verschwindet, ein anderes, das unter dem Mikroskop ihm völlig gleicht, aber ganz unbeeinflußt bleibt! Derartige Beobachtungen zeigen uns erst, welche Schwierigkeiten unter den bisherigen Mitteln bestehen, eine so vielseitige Krankheit, wie es das Carcinom und das Sarkom ist, auf ihre Ursachen hin zu ergründen. Ich möchte Ihnen zuerst einen Fall der Spezies zeigen, die das günstigste Objekt für die Röntgentherapie darstellt, das **maligne Lymphom.**

Der Herr ist 28 Jahre alt und hat vor etwa zehn Jahren eine spezifische Infektion durchgemacht, weswegen er lange behandelt worden ist. Im Frühjahr 1905 bildete sich eine Geschwulst an der rechten Halsseite aus, die im August von Herrn Prof. R. operiert wurde. Da nach der Heilung bald wieder eine beträchtliche Schwellung unter dem Unterkiefer zu konstatieren war und die histologische Diagnose des Herrn Geh.-Rat O. Lymphosarkom lautete, sollte ein nochmaliger Eingriff vorgenommen werden: es war beabsichtigt, den ganzen Drüsenapparat vom Unterkiefer bis herunter ins Mediastinum auszuräumen. Dieser Operation ging der Patient aus dem Wege: er suchte Herrn Geh.-Rat Sonnenburg auf, der ihn mir zur Röntgenbehandlung freundlichst überwies. Der Effekt war nach drei Wochen derselbe, wie er jetzt nach drei Vierteljahren noch zu konstatieren ist. Von einem Tumor ist nichts mehr zu fühlen. Der Patient kam erst nach einer Operation, die vom Rezidiv gefolgt

war, und mit einer durch histologische Untersuchung gefestigten Diagnose zu mir in Behandlung.

Ich verfüge z. Z. über fünf derartige Fälle: bei dreien war eine Radikaloperation gemacht worden, bei einem eine Palliativoperation an den Tonsillen, ein Fall kam nur mit der klinischen Diagnose in Behandlung. Drei Patienten sind sicher geheilt; der längste seit $1^1/_4$ Jahren, während das Rezidiv der Operation auf dem Fuße folgte. Zwei Patienten befinden sich in einem gewissen Latenzstadium; es sind noch Reste von Tumor zu konstatieren, die aber bisher nicht gewachsen sind.

Während ich bisher annahm, daß allein die Sarkome des lymphadenoiden Apparates durch Röntgenstrahlen im Sinne der Heilung beeinflußt werden, wurde ich durch den Ihnen vorzustellenden Patienten eines besseren belehrt.

Bei ihm bildete sich im Juli 1905 vor dem rechten Ohr eine kleine Geschwulst aus, die rasch wuchs. Einreibungen nützten nichts: es wurde chirurgische Hilfe in Anspruch genommen. Ein Probestückchen, das von Herrn Prof. H. untersucht wurde, ergab die Diagnose Spindelzellensarkom der Parotis. Am 3. Oktober 1905 wurde die Radikaloperation im St. Josephshospital zu Potsdam ausgeführt. Die Heilung ging glatt von statten, wegen bestehender Facialislähmung wurde Patient danach von seinem Hausarzt Herrn Dr. R. elektrisiert. Währenddem entstand neben der Narbe eine neue Geschwulst, die Unterkieferdrüsen schwollen bedeutend an, das Gehör auf dem rechten Ohr schwand. Arsenpillen und Arseninjektionen konnten das Leiden nicht aufhalten. Am 7. Februar trat Patient in meine Behandlung: nach 14 Tagen waren die hühnereigroßen Drüsen sowie das Rezidiv vollständig geschwunden. Das Gehör — Patient war auf dem rechten Ohr vollkommen taub — kehrte wieder. Ich hatte vorher feststellen können, daß die Hörstörung dadurch zustande gekommen war, daß der äußere Gehörgang durch Geschwulstmassen vollkommen obliteriert war. Mit dem Schwinden der Geschwulst besserte sich das körperliche Befinden; es trat eine Gewichtszunahme ein, die trotz täglicher anstrengender Arbeit bis jetzt bestehen geblieben ist.

Lange nicht so günstig wie die Sarkome verhalten sich die **Carcinome**; immerhin soll Ihnen der nächste Fall vor Augen führen, wie man auch diesen trostlosen Kranken nützen, ja ihnen das Gefühl vollkommener Heilung schaffen kann.

Diese alte Dame ist 71 Jahre alt. Sie war früher immer gesund, bis sich vor sechs Jahren ein Druckgefühl in der rechten Brust einstellte. Ein Jahr später bemerkte ihr Sohn, der Arzt ist, einen Knoten. Dieser brach auf und es bildete sich eine Ulceration.

Ueber Jucken, Brennen, ziehende Schmerzen, ausstrahlend in den Arm, wurde geklagt. Die Bewegungsfähigkeit des rechten Armes war stark beeinträchtigt; er mußte in einer Binde getragen werden. Als die Patientin anfang Oktober 1905 zu mir in Behandlung kam, konnte ich eine etwa fünfmarkstückgroße carcinomatöse Ulceration feststellen, in deren Umgebung sich ein ausgedehntes Ekzem etabliert hatte. In einer Woche, während der zwei Bestrahlungen stattgefunden hatten, Ueberhäutung und Schwinden des Ausschlags. Seit einem halben Jahr genügt eine Sitzung wöchentlich, um den günstigen Zustand zu erhalten. Es besteht vollständiges Wohlbefinden; der rechte Arm kann wie früher benutzt werden.

Ein anderer Fall von Mammacarcinom hat mehr theoretisches Interesse; der greifbare Nutzen für die Patientin ist bisher ein geringer gewesen. Das liegt aber an dem Fall und nicht an den Röntgenstrahlen. Ich wurde veranlaßt, diese Frau in Behandlung zu nehmen durch einen Erfolg, über den Prof. Rosenberger aus Würzburg auf dem letzten Röntgenkongresse berichtete. Ein faustgroßes Ca-Rezidiv war nach etwa 30 Bestrahlungen fast völlig geschwunden. Die Ihnen vorzustellende Patientin ist 55 Jahre alt; sie war früher gesund. Vor drei Jahren bildete sich ein Knoten in der linken Brust, die Warze wurde eingezogen. Der Tumor wuchs schnell. Am 21. März 1903 Radikaloperation durch Herrn Dr. S. Im Oktober 1905 traten Schmerzen im Kreuz und in der Narbe auf. Im Januar 1906 zweite Operation. Nach dieser stellte sich wieder ein Rezidiv ein, und als Herr Kollege S. mir die Patientin Ostern 1906 in Behandlung gab, war der Befund so, wie Sie ihn auf diesen beiden Photogrammen sehen. Zweifaustgroßer pulsierender Tumor, mit der Unterlage fest verwachsen. Die Brustwand in weiter Umgebung in ein starres Infiltrat verwandelt. Die Hautbedeckung blaurot, papierdünn: jeden Augenblick konnte die Perforation eintreten. Durch die Kleider hindurch konnte man den großen Buckel sehen. An diesem Fall konnte man ausgezeichnet die einzelnen Stadien der Röntgenstrahlen-Wirkung beobachten. Zuerst bildeten sich ganz oberflächliche Dellen mit pergamentartiger Eintrocknung der Haut. Als sich diese abstießen, trat keine Jauchung ein, sondern die Delle nahm zu. Daneben ging eine Abflachung des ganzen Tumors einher und es trat eine Auflockerung ein, die sich dadurch dokumentierte, daß die lebhafte Pulsation aufhörte.

Das ist so zu erklären: während die oberflächlichen Schichten durch die weichen Strahlen zum Schwinden gebracht wurden, genügten die durchdringenden harten Strahlen, um auf die allgemeinen Größenverhältnisse einzuwirken. Es kann kein Wunder nehmen, daß in diesem Fall das Integument litt: denn

es handelte sich eben nicht mehr um Haut, sondern um ein durch und durch von Carcinom durchwachsenes Häutchen.

Die Patientin ist in den letzten drei Wochen nicht bestrahlt worden, da ein vorübergehendes Erythem besteht. Die Patientin ist mit ihrem Zustand recht zufrieden; ihre Farbe ist eine bessere, die Schmerzen sind geringer geworden.

Im Anchluß hieran möchte ich Ihnen eine kleine Skizze einer Patientin zeigen, die leider heute nicht anwesend ist.

Drei Jahre nach einer Mammaamputation bildeten sich um die Narbe herum einige himbeerförmige Gewächse, die die Hautoberfläche etwa $^1/_2$—1 cm überragten. Von diesen aus trat eine Infektion der Lymphwege ein: es bildete sich ein typischer Cancer en cuirasse aus, bestehend in lauter stecknadelkopfgroßen, in die Haut eingelagerten, blaugrauen Knötchen, wie Sie sie auf dem Bilde sehen. Nach acht Bestrahlungen waren die Knötchen verschwunden, aber die primären Rezidive blieben bestehen. Auch hierdurch wird meine schon früher geäußerte Ansicht bestätigt, daß Carcinommetastasen, die sich im lymphatischen Apparat etabliert haben, besonders günstig für die Röntgenbehandlung sind.

Zum Schluß möchte ich Ihnen einen geheilten Hautkrebs zeigen, der besonderes Interesse verdient.

Bei der jetzt 68jährigen Frau wurde vor zwei Jahren ein Hauthorn am äußeren linken Augenwinkel operiert. Ein Vierteljahr später trat ein hartnäckiges Cancroid an der linken Schläfe auf, das allen Salben und Aetzpasten trotzte. Auch eine Röntgentherapie wurde vergeblich versucht. Da nach Ansicht der Chirurgen die lokalen Verhältnisse für eine Operation recht ungünstig lagen, überwies Herr Prof. B. Ende Februar d. J. die Patientin mir, um es noch einmal mit Röntgenstrahlen zu versuchen. Die Patientin war bald geheilt. Woran lag es nun, daß meine Röntgenstrahlen halfen, die anderen aber nicht? Die Ulceration war mit Metallsalben verbunden worden. Ich habe die ersten 14 Tage garnicht bestrahlt, sondern erst eine gründliche Reinigungskur mit Benzin und Olivenöl vorgenommen. Ich wollte nun feststellen, ob die X-Strahlen durch Zinksalben und ähnliches überhaupt nicht durchgehen und machte folgenden Versuch: ein Gegenstand, der Röntgenstrahlen stark absorbierte, wurde einige Sekunden auf einer photographischen Platte belichtet, um ein Testpräparat zu erhalten. Machte ich weitere Aufnahmen des Objektes, nachdem es mit Zink-, Bor-, Argentumsalbe bedeckt war, so bekam ich überraschenderweise das Objekt fast in voller Schärfe auf die Platte

Daraus ergiebt sich, daß Cancroide zur Heilung einer großen Menge Strahlen bedürfen, die an der Oberfläche haften bleiben; das sind die weichen Strahlen. Anderseits aber müssen die

durchdringenden harten Strahlen auch therapeutische Strahlen enthalten; denn sonst könnten Sarkome, die von gesunder Haut bedeckt sind, nicht zum Schwinden gebracht werden. Da tiefliegende Carcinome aber auf diese penetrierenden Strahlen nicht reagieren, so sind die Sarkome für die Röntgentherapie geeigneter als die Carcinome.

Diskussion: Herr Hoffa: Wie soll die Art der Bestrahlung sein?

Herr Cohn: Das wird sich bei jedem Patienten modifizieren. Man ist leider über den Zustand des Probierens bisher nicht hinausgekommen, und ich halte es nicht für angängig, schon jetzt, wo man über die Wirkungsweise der Strahlen so wenig weiß, feste Normen aufzustellen. Ich habe bei den ersten beiden Patienten, die ich gezeigt habe, eine ziemlich große Entfernung genommen und habe dabei niemals eine Hautreizung gesehen. Das kann man aber nur bei Tumoren machen, bei denen harte, durchdringende Strahlen zur Anwendung kommen sollen; hat man richtige Carcinome und Cancroide zu behandeln, so muß man eine Nahbehandlung einleiten und wird um Erytheme oft nicht herumkommen. Fast jeder Patient verhält sich Röntgenstrahlen gegenüber verschieden. Die Sitzungen dauern 10 bis 15 Minuten; bei carcinomartigen Tumoren habe ich zwischen weichen und harten Röhren gewechselt, weil ich bei diesen Geschwülsten in der Hauptsache nur eine Oberflächenwirkung erreichen kann, anderseits aber den Versuch, auf die Tiefe zu wirken, nicht ganz außer acht lassen wollte.

Herr Sonnenburg: Es wäre sehr schön, wenn die Röntgenbehandlung in allen Fällen so gute Dienste leistete wie in diesem. Aber wir machen nicht immer die gleichen Erfahrungen, und Herr Dr. Cohn wird es bestätigen. Manche Fälle sind im Laufe der Behandlung nicht viel besser oder nur sehr wenig gebessert worden. Aber es ist ja möglich, daß wir in Zukunft noch bessere Erfahrung machen, wenn die Methoden der Bestrahlung besser als heutzutage ausgebildet sein werden. Ich habe noch eine Patientin der Abteilung herbestellt, die ich Sie anzusehen bitte, bei der ein Sarkom des Oberschenkels (pathologischanatomische Diagnose nach Untersuchung eines exzidierten Stückes) sich bedeutend durch die Röntgenbehandlung verkleinert hat. Ueberraschend sind auch manchmal die Resultate bei der Prostatahypertrophie.

3. Herr Hermes: Ueber **Gallensteinileus.** (Siehe den Vortrag im II. Teil dieses Bandes, S. 52.)

Diskussion: Herr Neumann: Ich habe in den letzten drei Jahren ebenfalls drei Fälle von Gallensteinileus zu operieren gehabt. Der erste Fall ist glatt geheilt. Der zweite Fall war schon geheilt und der Patient schon außer Bett, als er einer Lungen-

embolie erlag, als deren Ursprung sich ein Thrombus im rechten Herzohr bei der Obduktion nachweisen ließ. Den dritten Fall habe ich vor fünf Wochen operiert; auch dieser ist als geheilt zu betrachten. Ich habe nun die Gallensteine nicht in der Weise, wie der Herr Vorredner aus dem Darm exzidiert durch Längsinzision mit nachträglicher querer Vereinigung, sondern durch einfachen Querschnitt durch zwei Drittel der Darmzirkumferenz und quere Vereinigung. Ich bin einmal mit dieser Querinzision ausgekommen; zweitens aber habe ich das erstere Verfahren deswegen nicht für richtig gehalten, weil bei demselben auf diejenigen Punkte der Darmwunde, welche vor der Vernähung am weitesten voneinander entfernt liegen und nach der Vernähung in die Mitte der Nahtlinie zu liegen kommen, ein zu starker Zug ausgeübt wird, durch welchen einmal die Sicherheit dieser Darmnähte gefährdet werden kann und zweitens eine winklige Knickung der zuführenden Darmschlinge gegen die abführende in der Gegend der Nahtstelle herbeigeführt werden kann und als Folge davon eine Passagestörung in dem Darm, eine Gefahr, die man ja gerade bei dieser plastischen Operation vermeiden will. Diese Gefahr ist meiner Meinung nach bei der Querinzision nicht so groß. Die Bedenken, die man anführen könnte, daß man bei dem einfachen Querschnitt Schwierigkeiten haben könnte, den Gallenstein zu entfernen, sind meiner Meinung nach nicht berechtigt. Man nimmt ja heute allgemein an, daß die Steine wesentlich durch eine tetanische Kontraktion der Darmmuskulatur festgehalten werden Um nun diese tetanische Kontraktion zu beseitigen, genügt tatsächlich die einfache Querinzision. Die Kontraktion läßt sofort nach und der Stein schlüpft eigentlich von selbst aus dem Darm heraus. Natürlich kann man diese Querinzision nur machen, wenn keine Ulceration an der betreffenden Darmstelle besteht, wenn man die Naht in eine Darmpartie legen kann, die relativ gesund ist, und das war bei allen meinen drei Patienten der Fall. Die Darmulcerationen haben mir in anderer Weise Schwierigkeiten gemacht. Gerade bei dem letzten Fall wären sie der Kranken beinahe verhängnisvoll geworden. Es handelte sich um eine 70jährige Frau, die außerordentlich dekrepide war, an schwerem Diabetes litt, und bei welcher die schwersten Ileuserscheinungen volle acht Tage bestanden hatten. Es war also nötig, die Operation so schnell wie möglich zu machen und so einfach wie möglich zu gestalten. Es gelang nun durch einen kaum 8 cm langen Schnitt in der Linea alba aus der Gegend links oberhalb der Harnblase, wo ich vorher eine Resistenz gefühlt hatte, mit einem einzigen Griff die betreffende Darmschlinge herauszuholen und den Stein in der geschilderten Weise zu exzidieren. Schon damals fiel mir auf, daß an der zuführenden Darmschlinge in einer Entfernung von 2 zu 5 cm etwa

pfennigstückgroße, blutunterlaufene Stellen sich befanden. Da aber über diesen Stellen die Serosa spiegelte und, wie gesagt, Eile not tat, so beachtete ich dieselben nicht weiter. Nun, die Ileuserscheinungen gingen sofort zurück, die Patientin erholte sich am nächsten Tage und bekam Stuhl. Doch am neunten Tage nach der ersten Operation traten die Ileuserscheinungen von neuem auf, und da sich dieselben noch an demselben Tage bis zu kotigem Erbrechen und schweren Kollapszuständen steigerten, so machte ich noch einmal die Laparotomie und fand nun folgendes: Entsprechend jenen blutunterlaufenen Stellen waren feste Verwachsungen eingetreten zwischen der zuführenden Schlinge und der vorderen Buchwand und es war durch diese Verwachsungen zu einer vollständigen Knickung des Darmes gekommen. Es bedurfte einer mühseligen Präparation, um diese Verwachsungen zu lösen und die Knickung zu beseitigen. Dann habe ich die Bauchhöhle wieder geschlossen, und die Wunde ist glatt geheilt. Ich habe mir nun vorgenommen, in Zukunft diesen Hämorrhagien an der zuführenden Schlinge, die doch sicher davon herrühren, daß der Stein bei seiner Wanderung durch den Darm an diesen Stellen längere Zeit festgehalten worden war und Decubitus gemacht hatte, doch erhöhte Aufmerksamkeit zu schenken, und selbst wenn die Serosa spiegelt, dieselben mindestens zu übernähen.

4. Herr Sonnenburg: Weitere Beobachtungen über die Verwertbarkeit der **Leukocytenzählungen.** Vortragender macht darauf aufmerksam, daß die Leukocytenzählungen für jeden, der sich damit beschäftigt, bedeutungsvoll sind. Das haben ja auch auf dem ersten Internationalen chirurgischen Kongreß in Brüssel übereinstimmend sämtliche Redner betont. Wenn man auch noch davon entfernt ist, die Frage des Zusammenhanges der Krankheitserscheinungen mit der Anzahl der Leukocyten zu lösen, so liegen doch schon viele interessante Tatsachen vor, die zu manchen Schlüssen berechtigen. An der Hand von über 60 Kurven, die mittels des Epidiaskops der Firma Carl Zeiss (Jena) projiziert wurden und die durch verschiedene Farben die Kurven des Pulses, der Temperatur und der Leukocyten erkennen ließen, zeigt der Vortragende, wie wichtig die Beobachtung und Vergleichung der drei Kurven des Pulses, der Temperatur und der Leukocyten ist. Es muß hier von vornherein jedem einleuchten, daß, wenn schon zwei Kurven, die des Pulses und der Temperatur, für die Beurteilung des Krankheitszustandes von Wichtigkeit sind, der Vergleich noch mit einer dritten Kurve, welche die feinste biolo-

gische Reaktion darstellt, nur von Vorteil für die Stellung der Diagnose und Prognose einer Erkrankung sein kann. Es hat sich ferner ergeben, daß das gleichmäßige Auf- und Absteigen dieser drei Kurven prognostisch viel besser ist, als wenn diese Kurven divergieren oder sich kreuzen. Die Sicherheit der Beurteilung des Verlaufes einer Krankheit, wie der Vortragende besonders an der Hand zahlreicher Erkrankungen des Appendix und des Peritoneums nachweist, ist durch den Vergleich des Verhaltens der drei Kurven zueinander bedeutend erhöht worden. Denn gerade der Umstand, daß in der Leukocytenkurve dem Ausdruck der Schwere der Infektion und der Widerstandskraft des Individuums zum Ausdruck kommt, verleiht diesem Symptom die allergrößte Bedeutung. Die Reaktion von seiten der Leukocyten deutet auch im ferneren Verlauf der Erkrankung Störungen, wie z. B. neue Absceßbildungen, viel früher und intensiver an als Puls und Temperatur, sodaß man zu der Ueberzeugung gelangt, daß in der Leukocytenuntersuchung ein der Puls- und Temperaturbestimmung völlig ebenbürtiges, ja ihnen in vieler Hinsicht überlegenes Hilfsmittel vorliegt. Der Vortragende hat die Gelegenheit benutzt, um durch diese Demonstrationen neue Anregungen zu geben, diesen Weg weiter zu betreten, und durch gemeinsame Arbeit die Bedeutung der Leukocytenvermehrung zu ergründen. Dieses geschieht überall, namentlich auch in den Militärlazaretten. Man wird auch dadurch Wege finden zur erfolgreichen Behandlung der Infektionen, z. B. mit Hilfe künstlicher Vermehrung der Leukocyten. Diese Versuche, die auch schon vielfach begonnen sind, haben allerdings bisher noch zu keinen positiven Resultaten geführt. Damit aber die Untersuchungen über die numerischen Verhältnisse der Leukocyten noch größere Bedeutung als bisher erhalten, sind Reihenuntersuchungen nötig, anstatt der Einzeluntersuchungen. Es handelt sich eben um Studien über biologische Reaktionen, und diese Reaktionen sind unter allen die feinsten.

Diskussion: Herr Karewski: M. H.! Ich habe seit mehreren Jahren, sowohl bei Appendicitis als auch bei anderen Krankheitsfällen, Leukocytenzählungen ausgeführt. Herr Geheimrat Sonnenburg hat ja von vornherein bereits hervorgehoben, daß bisher nichts Gesetzmäßiges in dieser Sache zu finden ist und daß man es der Zukunft überlassen muß, wie viel sichere Schlußfolgerungen

sich vielleicht noch ergeben werden. Ich muß nun sagen, daß ich bei sehr zahlreichen Untersuchungen soviel Enttäuschungen erlebt habe, daß ich glaube, eine wesentliche praktische Bedeutung kommt der Untersuchungsmethode bisher nicht zu; wenn ich auch durchaus nicht leugnen will, daß die Untersuchungen auf diesem Gebiete fortgesetzt werden müssen, wie ich mich auch selbst bemühe, sie ferner zu pflegen. Im einzelnen ist unzweifelhaft richtig: wenn nach einer Operation bei Appendicitis die Leukocytose steigt unter Erscheinungen, von denen man sonst vielleicht nicht beweisen kann, daß ein Absceß vorhanden ist, so kann man mit Sicherheit annehmen, daß einer da ist und kann ihn dann wohl auch durch die allgemeine Untersuchung auffinden. Das aber, meine Herren, ist wohl das einzige, was man überhaupt als feststehend annehmen kann. So ist es für mich sehr interessant gewesen, wiederholt zu konstatieren, daß da, wo — nicht bei Appendicitis, sondern bei anderen Krankheiten — die Leukocytose erheblich steigt, sodaß man vermuten müßte, es hat sich ein intraperitonealer Absceß entwickelt, keiner vorhanden war. Ich erwähne folgenden Fall: Eine junge Dame bekam acht Tage nach Gastroenterostomie wegen gutartiger Stenose Ileuserscheinungen. Ich habe die Relaparotomie gemacht und Adhäsionen gelöst; der Ileus hörte auf. Nach wenigen Tagen fing von neuem Erbrechen an, und ich war nun ganz sicher, daß ich es mit einer Peritonitis zu tun hatte. Ich stellte die Leukocytenzahl fest und bekam lange Zeit Werte von 40—50 000, mußte also einen Absceß annehmen, fand aber klinisch keinen und die Patientin kam ohne Eiterung zur Heilung. Wir haben ferner nicht die Möglichkeit, wenn wir eine Perityphlitis wiederholt untersuchen, daraus, daß Vermehrung der Leukocyten fehlt, oder die Zahl allmählich abnimmt, selbst bei anscheinend günstigem Verlaufe darauf zu rechnen, daß nun diese Appendicitis zur Resorption gekommen ist. In dieser Beziehung ist mir folgende Beobachtung gegenwärtig. Ich habe im vorigen Jahre einen Mann gesehen, bei dem ich am ersten Tage der Erkrankung zur Operation gerufen wurde; die Operation wurde von den Angehörigen abgelehnt. Am zweiten Tage betrug die Leukocytose 30 000, es bestand Fieber etc., kurz und gut, es handelte sich um einen Fall, den man wohl hätte operieren müssen, aber die Operation wurde nach wie vor verweigert. Die Leukocytose fiel nun innerhalb der nächsten Tage bis auf 7000 und 8000 ab, das Fieber schwand, aber der allgemeine Zustand des Kranken wurde immer schlechter. Ich mußte ihn schließlich am siebenten Tage unter ungünstigen Verhältnissen operieren und habe einen faustgroßen Absceß bei Gangrän des Processus entleert; der Mann ist gerettet worden. Zu der Frage, ob man vielleicht einen Ileus unterscheiden kann von einer Appendicitis dadurch,

daß man Leukocytenzählungen macht, kann ich gleichfalls einige Beiträge liefern. Ich bin zu einer Frau gerufen worden, die acht Tage lang Ileuserscheinungen gehabt hatte: kolossal aufgeblähter Leib, Darmsteifungen, dauerndes Erbrechen — aber niemals fäculentes Erbrechen — und dauernd Unterleibschmerzen. Die Frau war stets gesund gewesen und aus voller Gesundheit akut erkrankt; hatte eine Temperatur von über 37° gehabt. Ich untersuchte sie und glaubte, ein Exsudat nachweisen zu können. Die Leukocytenzählung ergab einen Wert von 8—9000. Ich habe nichtsdestoweniger, weil ich doch ganz sicher war — man hat das ja manches Mal im Gefühl —, daß eine Appendicitis vorhanden sein müsse, eine vaginale Inzision gemacht und einen außerordentlich großen, jauchigen Absceß entleert, der von einem nach links verlagerten, perforierten Wurmfortsatze herrührte, wie die spätere Laparotomie zeigte. Also ein differential-diagnostischer Beweis läßt sich zwischen Ileus und Appendicitis aus dieser Untersuchungsmethode nicht gewinnen. Man kann aber auch in den Fällen, wo gar keine Anamnese — will ich einmal sagen — vorhanden ist, irgendwelchen diagnostischen Wert ihr nicht zuschreiben. Ich habe heute einen Mann zu operieren gehabt, welcher vor drei Tagen erkrankt war und in der Provinz mit der Diagnose Ileus behandelt worden ist. Er ist heute nach Berlin gebracht worden, in sehr schlechtem Zustande, hatte Icterus; Temperatur 36,5°, Puls 120, äußerst verfallenes Aussehen, hochgradigster Meteorismus, die Leukocytose betrug 18 000. Differentiell die Diagnose zu stellen zwischen Gallenblasenperforation und Appendicitis oder irgend einem andern Krankheitszustand, der in dieser Gegend vorliegen konnte, wäre vielleicht möglich gewesen, wenn man irgend eine Anamnese gehabt hätte; aber davon war gar keine Rede. Ich habe nichtsdestoweniger aus Gründen, die ich hier nicht auseinanderzusetzen brauche, die Diagnose Appendicitis gestellt und habe einen, durch Perforation eines aus dem Wurmforsatz herrührenden Steines verursachten kolossalen Absceß, vom unteren Leberrand bis zur Symphyse, gefunden, der, wie es scheint und wie ich hoffe, abgekapselt war, der also in der Tat eine hohe Leukocytose hätte geben müssen, wenn gesetzmäßige Verhältnisse vorlägen. Ferner muß man besonders bei Kindern sehr vorsichtig sein mit der Beurteilung der Ergebnisse von Leukocytenzählungen. Bei Kindern, die Angina bekommen, steigt die Leukocytose riesig, und es kann vorkommen, wie ich wiederholt gesehen habe, daß der kleine Patient Angina hat und gleichzeitig einen perityphlitischen Absceß; dann ist es schwer, auseinanderzuhalten: was bedeutet die Leukocytose für die Angina, was für den peritonitischen Vorgang? So könnte ich eine Unzahl von Beobachtungen vorlegen, die die Unzuverlässigkeit der Leukocytenzählung bei Indikationsstellung und Diagnose dartun. Ich beschränke

mich auf diese Beispiele. Aber ich bin der Meinung, daß diese Untersuchungen, so außerordentlich interessant sie sind, in zweifelhaften Fällen, wo das ja besonders wünschenswert wäre, praktisch brauchbare Fingerzeige noch nicht gewähren.

Herr Rotter: M. H.! Ich habe mich mit diesen Verhältnissen schon vor etwa zehn Jahren sehr viel beschäftigt, weniger mit Leukocytenzählungen als mit den Temperaturverhältnissen. Wenn Sie diese Kurven hier verfolgt haben, so werden Sie ersehen haben, daß im allgemeinen die Leukocytenzahlen und die Temperaturen mit gewissen kleinen Differenzen parallel miteinander gehen, und diese Temperatur-, resp. die Leukocytenverhältnisse zeigen eine gewisse Gesetzmäßigkeit und sind für die Praxis sehr gut zu verwerten, aber nur bei einer Gruppe von Appendicitis, nämlich, wenn es sich um abgekapselte Prozesse handelt. Ich habe gewisse Regeln aufgestellt und habe sie seit zehn Jahren für die Bestimmung der Zeit benutzt, wann ein zirkumskripter Absceß eröffnet werden muß. Ich unterscheide vier Gruppen. In der ersten Gruppe fängt die Temperatur mit 40 oder 39° an und geht in einem bis zwei Tagen bis zur Norm herunter; solche Fälle verlaufen glatt. Es gibt zweitens Fälle, die am dritten, vierten und fünften Tage hohe Temperaturen, über 39° C, zeigen. Das zeigt uns an, daß ein großer Absceß vorhanden ist, der Neigung hat, sich rasch zu vergrößern und durchzubrechen, der am vierten oder fünften Tage geöffnet werden muß. Eine dritte Gruppe umfaßt die Fälle, bei denen die Temperatur in mäßiger Höhe, zwischen 37,5 und 38,5°, schwankt. Bei diesen kann man ruhig bis zum neunten oder zehnten Tage mit der Operation warten; da erfolgt kein Durchbruch, weil er nur langsam wächst. Dann gibt es endlich eine vierte Gruppe von Fällen, die mit mäßigen oder höheren Temperaturen beginnen und bald zur Norm herabfallen, aber nach einigen Tagen wieder Fieber zeigen. Dann kann man mit Sicherheit darauf rechnen, daß ein größerer Absceß vorhanden ist; der muß dann eröffnet werden. Ich habe diese Regel seit zehn Jahren angewandt und ich kann sagen, daß ich mir und meinen Assistenten damit eine große Bequemlichkeit für die Bestimmung der Zeit der Inzision geschaffen habe. Von den Herren Kollegen sind diese Temperaturvorschriften fast immer falsch verstanden, außer acht gelassen worden und zwar deshalb, weil man — selbst Sonnenburg — diese Regeln nicht bloß auf die abgekapselten E terungen, sondern auch auf die mit diffuser Peritonitis einhergehenden Fälle angewandt hat. Bei der diffusen Peritonitis aber sind die Temperaturverhältnisse garnicht zu verwerten, bald ist das Fieber hoch, bald niedrig. Diese sollen eben unter allen Umständen stets und möglichst früh operiert werden. Wie die Temperaturverhältnisse sind bei der diffusen Peritonitis auch die Leukocytenzahlen bald hoch, bald niedrig, und

lassen sich für die Praxis nicht ausnutzen. Wenn Sie, Herr Kollege Sonnenburg, aus den Leukocytenzahlen zu den gleichen Regeln kommen sollten wie ich, so wünsche ich Ihnen nur, daß, wenn Sie die Leukocytenzahlen für diese Verhältnisse den Kollegen zur Verwertung empfehlen, Sie dann in diesem Punkte mehr Glück haben als ich gehabt habe, daß die Kollegen die Regeln für die abgekapselten Eiterungen verwenden lernen und die Fälle mit diffuser Peritonitis sorgfältig abtrennen. Für die diffuse Peritonitis geben uns weder die Temperaturen noch die Leukocytenzahlen Anhaltspunkte für das praktische Handeln.

Herr Martens: Von anderen Seiten ist noch mehr als von Herrn Karewski betont worden, daß die Leukocytenzahlen keinen praktischen Wert hätten. Ich muß sagen, ich stehe auf einem anderen Standpunkte, und ich habe, ebenso wie Herr Sonnenburg, bei einem großen Material von Appendicitisfällen, in den letzten drei Jahren in mehreren hundert Fällen, auch bei Pyosalpinx, Typhus, Peritonitiden etc. verschiedene Ursache, die Leukocyten zählen lassen; natürlich wird man sich nicht allein auf Leukocytenzählen beschränken. Aber in den Fällen, wo man sonst oft nichts Rechtes finden kann, weist das Steigen der Leukocytenzahl häufig darauf hin, daß man einen Absceß finden kann und finden muß. Als Kuriosum möchte ich noch erwähnen, daß ich neulich bei einem inzwischen geheilten Falle von perforiertem Magengeschwür schon 3—4 Stunden nach der Perforation 23 000 Leukocyten gefunden habe. Ich weiß nicht, ob ein so schnelles Ansteigen in drei Stunden schon sonst beobachtet worden ist.

Herr Sonnenburg (Schlußwort): Das Gebiet der Leukocyten ist ein sehr weites Gebiet. Zunächst ist immer wieder betont worden, und Herr Karewski scheint das überhört zu haben, daß auf das einzige Symptom der Leukocytenvermehrung kein so großes Gewicht zu legen ist, es bildet nur ein Glied in der Krankenbeobachtung, nur im Zusammenhang mit den anderen Symptomen hat dieselbe ihre Bedeutung. Dasselbe gilt von den Tempereturmessungen des Kollegen Rotter. Ihr diagnostischer und prognostischer Wert liegt erst im Vergleich mit den übrigen Symptomen. Ich glaube, wir werden uns noch viel mehr mit der Frage zu beschäftigen haben und für Diagnose und Prognose zweierlei aus den Untersuchungen feststellen können, das ist die Intensität der Infektion und dann die Widerstandsfähigkeit des Organismus. Hieraus nicht nur Tatsachen, sondern auch Gesetze abzuleiten, ist nicht allein vom wissenschaftlichen, sondern auch vom praktischen Standpunkte wichtig. Den Wert wichtiger Fortschritte darf man aber nicht allein vom praktischen Standpunkte beurteilen wollen. Uebrigens sind Patienten mit so ausgedehnten Eiterungen, wie sie Kollege Karewski erwähnt, entweder bereits septisch,

oder es handelt sich um gut abgekapselte Abscesse. Beide gehen aber mit niedriger Leukocytose einher. Also ich glaube, daß die Aufforderung, die ich an Sie ergehen lassen möchte, und die Anregung, die ich hoffe heute gegeben zu haben, darin besteht, daß die Aerzte sich wirklich näher mit dieser Frage beschäftigen, Wissenschaft und Praxis werden davon profitieren. Ich möchte zum Schluß noch erwähnen, daß dieser vortreffliche Epidiaskop, der unsere Projektionen in der klarsten Weise vorführte, von Zeiss in Jena stammt. Dessen Vertreter, Herr König, hat die Güte gehabt, uns den Apparat für heute zur Verfügung zu stellen und selber bei der Vorführung zugegen zu sein.

5. Herr R. Mühsam: a) **Nervenlähmungen** bei **Oberarmbruch.**[1]) M. H.! Ich möchte mir erlauben, Ihnen ganz kurz einige Patienten vorzustellen, welche wir wegen Nervenlähmung bei Oberarmverletzung in Behandlung gehabt haben.

Der erste Fall betrifft einen Patienten mit Radialislähmung. Er ist im Juni 1904 vom Bock gestürzt — er ist Kutscher — und hat eine Luxation des linken Schultergelenks erlitten; die Verrenkung ist von anderer Seite eingerenkt worden. Nach 14 Tagen wurde bei der Abnahme des Verbandes eine Lähmung bemerkt; er kam in das Krankenhaus, und es wurde hier eine vollständige Lähmung des N. radialis konstatiert. Der Kranke hatte in der Mitte des linken Oberarms eine kleine Narbe, die von einer Hautabschürfung herrührte. Die Hand stand in der für Radialislähmung typischen Stellung. Es wurde an der Stelle der Narbe in der Tiefe ein Fibrom gefühlt, welches dem Verlauf des N. radialis entsprach. Das Neurofibrom, welches fest mit dem Periost verwachsen war, wurde exzidiert, die Schnittflächen des Nerven wurden durch Nähte vereinigt. Die Lähmung blieb zunächst vollständig bestehen, und erst allmählich, ein Jahr darauf, stellte sich die Funktion der Nerven ein, welche jetzt sehr gut ist. Es ist aber interessant, zu erwähnen, daß die elektrische Erregbarkeit außerordentlich herabgesetzt ist; er ist kürzlich von Herrn Dr. May (Krankenhaus Moabit) untersucht worden, der eine ganz bedeutende Herabminderung in dieser Beziehung konstatierte, während, wie Sie sehen, die motorische Funktion so vorzüglich ist, daß er seinen Beruf vollkommen wieder ausüben kann.

Der nächste Patient — ebenfalls Kutscher — ist auch vom Bock gestürzt und hat sich eine Fraktur des Oberarms zugezogen, welche hier im Krankenhaus mit Streckverband behandelt wurde. Bei diesem bildete sich nach drei Tagen eine Radialislähmung heraus, welche nach 20 Tagen operiert wurde. Der Nerv wurde aus

1) Die ausführliche Arbeit wird in der Deutschen Zeitschrift für Chirurgie erscheinen.

der Verwachsung, welche sich hier gebildet hatte, gelöst, und durch Zwischenlagerung von Muskelsubstanz vor weiteren Verwachsungen geschützt. Auch hier ist allmählich Besserung eingetreten. Ich kann Ihnen diesen Patienten nicht vorführen; er befindet sich aber gut und geht seinem Beruf als Kutscher nach (Röntgenbild).

Der nächste Patient ist erst kürzlich operiert worden. Es ist ein 26jähriger Monteur, welcher drei Stock tief mit dem Fahrstuhl abgestürzt ist und sich einen Bruch des rechten und des linken Oberarms zugezogen hat. Patient hatte schon bei der unmittelbar nach dem Unfall erfolgten Aufnahme ins Krankenhaus ein taubes Gefühl in den Fingern der linken Hand, doch waren keine Störungen der Motilität und Sensibilität vorhanden. Es bildete sich hier, von einigen Hautabschürfungen ausgehend, eine Phlegmone, welche erst später die Anlegung eines Verbandes gestattete. Allmählich bildete sich am linken Arm eine deutliche Radialisparese aus, welche 18 Tage nach dem Unfall durch Operation beseitigt werden sollte. Es wurde auch hier der Nerv freigelegt, die Bruchstelle durch eine Drahtnaht vereinigt und die Nervennaht gemacht. Leider verlief der Fall nicht aseptisch; bei der bestehenden Phlegmone kam es zu einer Vereiterung der Wunde, und die Hand ist bis heute — es ist ja auch erst kurze Zeit seit der Operation vergangen — noch nicht gebessert. Sie sehen, die Bewegungen des ganzen Arms sind vollständig ausführbar, aber strecken kann er die Hand noch nicht.

Der Fall ist noch zu frisch, um ein abschließendes Urteil über ihn abzugeben. Es ist aber doch wohl zu hoffen, daß die Nervennaht gehalten hat und daß auch hier noch eine Besserung sich zeigen wird (Röntgenbild).

Der nächste Fall ist nicht operiert worden. Es handelt sich um diesen 20jährigen Patienten, der mit dem Arm zwischen Schwungrad und Riemen einer Maschine kam und sich einen Bruch des Vorderarms und des Oberarms zuzog. — Sie sehen hier die Fraktur im Röntgenbild. Er ging etwa vier Wochen nach der Verletzung hinaus und kam nach wenigen Tagen wieder, da er unterdessen bemerkt hatte, daß die Hand anfing, ihm schlaff herunterzuhängen. Es bildete sich dann in der nächsten Zeit eine vollständige Radialisparese aus, deren Operation er aber ablehnte. Es hat sich hier die Besserung auch ohne Operation eingestellt; er ist heute, wie Sie sehen, vollständig gesund, geht seinem Berufe nach, kann die Finger strecken. Offenbar handelte es sich um eine unvollständige Durchtrennung des Nerven, die sich dann ganz von selbst besserte, oder um eine Quetschung, von der sich der Nerv erholt hat.

Dann möchte ich Ihnen über zwei Fälle von Medianus- und Ulnarislähmung berichten. In beiden Fällen handelte es

sich um Kinder mit einer Fraktur an der unteren Epiphyse des Humerus.

In beiden ist dieselbe Lähmung vorhanden gewesen. Beide Fälle sind operiert worden: in dem einen ist der Ulnaris und Medialis von einem Schnitt aus freigelegt worden. Die die Nerven gefährdenden Callusmassen wurden vorn und hinten entfernt. In dem andern ist der Ulnaris von hinten und der Medialis von vorn freigelegt und aus Verwachsungen gelöst worden, und hier hat man vorn feststellen können, daß die Arteria brachialis im Ellbogen vollkommen zerrissen war. Es war interessant, daß der behandelnde Arzt gleich bei der ersten Untersuchung nach der Verletzung in diesem einen Falle bemerkt hat, daß der Radialispuls fehlte. In beiden Fällen trat eine ischämische Lähmung, wohl durch dieselbe Ursache, ein. Im Röntgenbild sieht man deutlich, wie das untere Ende des oberen Fragments mit einer scharfen Kante Arterie und N. medianus gefährdet. Beide Fälle sind besonders ungünstig durch die ischämische Muskellähmung, welche vorhanden ist. Ich stelle Ihnen hier den einen Knaben vor und möchte hinzufügen, daß nach einer jetzt ausgeführten Untersuchung der N. medianus sich wieder erholt hat. Leider ist aber das funktionelle Resultat infolge der ischämischen Muskellähmung trotzdem ungünstig. Bei dem zweiten Knaben, welcher aus der Privatpraxis des Herrn Sonnenburg stammt, ist von Herrn Hoffa noch eine Resektion der Vorderarmknochen gemacht worden, aber nach einer Benachrichtigung seitens der Eltern des Patienten ist eine wesentliche Besserung dadurch auch nicht erzielt worden (Röntgenbilder).

b) Eine **typische Chauffeurverletzung.** (Siehe den Vortrag im II. Teil dieses Bandes, S. 62.)

Diskussion: Herr Sultan hat in letzter Zeit zwei solche Chauffeurverletzungen gesehen. Beides waren typische Rißfrakturen am unteren Radiusende ohne Knochendislokation und dadurch entstanden, daß die zurückfedernde Kurbel den Arm des Chauffeurs gewaltsam mit zurückriß.

Herr Hoffa: Die Chauffeure bekommen zuweilen den Rückschlag, ohne daß eine Fraktur eintritt. Sie ziehen sich vielmehr nur eine heftige Kontusion der Handgelenke zu, es tritt eine hochgradige Schwellung derselben ein, aber eine Fraktur des Radius läßt sich im Röntgenbilde, auch bei Aufnahme von den verschiedensten Richtungen aus, nicht nachweisen.

6. Herr W. Mühsam (als Gast): **Augenmuskellähmung** nach **Rückenmarksanästhesie.** (Siehe den Vortrag im II. Teil dieses Bandes, S. 68.)

Sitzung am 9. Juli 1906.

Vorsitzender: Exzellenz v. Bergmann; Schriftführer: Herr Rotter.

1. Exzellenz v. Bergmann: **Fall von Oesophagusdivertikel.** Es handelt sich um einen sehr seltenen Fall — ich glaube, daß ich zuletzt im Jahre 1891 einen solchen operiert habe. — Er ist so schulgemäß, daß ich ihn Ihnen nicht vorenthalten möchte. Der Patientin selbst, die am Donnerstag operiert worden ist, geht es sehr gut; sie kann heute schon Nahrung zu sich nehmen. Die Wunde, ist per primam geheilt. Der Fall interessiert besonders in diagnostischer Beziehung. Zur Diagnose eines Oesophagusdivertikels hatten wir bis vor kurzem nur wenig sichere Mittel. Der Umstand daß man beim Sondieren mit der Schlundsonde einmal in einen Sack kommt und nicht weiter vordringen kann, und das andere Mal leicht bis in den Magen hineingelangt, erweckt bei der objektiven Untersuchung den größten Verdacht auf ein Divertikel. Die Störungen, über welche die Patienten klagen, sind meist deutlicher ausgesprochen. Anfänglich geht beim Essen, nachdem sie einige Male geschluckt haben und der Sack gefüllt ist, etwas von dem Genossenen in den Magen über; sie fühlen sich in der ersten Zeit leidlich gut. Allmählich wird die Ernährung schlechter, da der Sack sich vergrößert und den Oesophagus komprimiert, sodaß nichts weiter hinuntergeht, ja, es gibt eine Reihe von Fällen, die Hacker vor einiger Zeit zusammengestellt hat, in welchen sich die Anlegung einer Magenfistel für die Ernährung notwendig erwies und bei denen man sogar zwischen der Annahme eines Divertikels und der Diagnose Carcinom geschwankt hat. Heutzutage kann man sich besser helfen.

Die Patientin war uns mit der Diagnose Struma zugeschickt worden. Es trat an der rechten Seite des Halses nach den Mahlzeiten eine Geschwulst hervor. Sie selbst machte darauf aufmerksam, daß man ihren Kropf gerade gut sehen könnte, da sie kurz vor der Sprechstunde reichlich gegessen hätte; dann würde der Kropf immer größer. Ich tastete nun nach dem Kropf, drückte darauf, und es kam eine breiige Masse — ein Teil von dem, was sie gegessen hatte — zum Munde heraus. Damit war der Verdacht auf Oesophagusdivertikel gegeben. Ich untersuchte mit der Schlundsonde und kam immer in das Divertikel hinein — was ja sehr häufig bei diesen Untersuchungen geschieht. Erst ganz kurz vor der Operation bin ich mit der Sonde, der ich eine Art Merciersche Krümmung gegeben hatte, an dem Divertikel vorbeigekommen und, indem ich im Oesophagus weiter abwärts glitt, in den Magen. Das einzig Auffallende an diesem Oesophagusdivertikel war, daß es nicht links saß, sondern an der rechten Seite des Halses. Um das festzustellen, ist nun eine Röntgenaufnahme gemacht worden, und zwar,

wie das ja auch schon gemacht worden ist, nachdem die Patientin einen Wismut enthaltenden Brei geschluckt hatte. Im Röntgenbilde, das ich herumreiche, liegt deutlich die Geschwulst an der rechten Seite der Wirbelsäule. Damit war die Diagnose sichergestellt. Ich kann hinzufügen, daß das Röntgenverfahren auch über die Größe des Divertikels und über seine Länge eine richtige Vorstellung schon vor der Operation gibt. Das Divertikel stieg tief hinab, hat aber nicht hinter der Clavicula gelegen. Wenn man den Kopf vorbog, konnte man die untere Grenze sehr deutlich sehen. Um das festzustellen, habe ich mehr als eine Aufnahme machen lassen. Die betreffenden Bilder sehen Sie, meine Herren, hier. Was die Operation betrifft, so ist diese ja recht mühsam. Bis man den Sack herauspräpariert hat, dauert es eine gewisse Zeit. Man muß den Kehlkopf stark zur Seite ziehen, nach einem Schnitte wie zur Oesophagotomie, aber auf der rechten Seite. Nach Präparation des Divertikels bis an seine Einmündung faßte ich ihn mit der Peanschen Zange an seinem ziemlich breiten Halse und legte hinter diese Klammer eine fortlaufende Sutur durch alle Schichten an. Dann stülpte ich, nach Abtragung des Sackes, diese Sutur ein, in den Oesophagus und legte darüber eine zweite Nahtserie durch das umgebende Bindegewebe in die Muskulatur. Das Präparieren des Sackes und das Nähen geschah, während eine Schlundsonde im Oesophagus lag. Ich hoffe, daß ich keine Täuschung erleben werde, und daß der weitere Verlauf ein ebenso glatter sein wird wie der bisherige. Wie bereits bemerkt, kann die Patientin wieder schlucken, und die Wunde ist per primam geheilt — und wie nachträglich ich feststellen konnte geheilt geblieben.

2. Herr Wolff (Potsdam): **Milzexstirpation bei Anaemia splenica infantum gravis.** (Demonstration.)

M. H.! Die Exstirpation der Milz an sich ist heutzutage nicht mehr ein so nennenswerter Eingriff, daß man sie zum Thema eines Vortrages wählt, selbst dann nicht, wenn sie, wie in unserem Fall, bei einem 18 Monate alten Kinde vorgenommen worden ist; was mich veranlaßt, Ihnen darüber zu berichten, ist einmal die Indikation zur Splenektomie, die mir hier interessant und wichtig genug erscheint, anderseits der Heilerfolg, welchen ich mit dem Eingriff bei der vorliegenden Erkrankung erzielt zu haben glaube. Der jetzt $2^1/_2$ Jahre alte Junge ist das erste Kind seiner gesunden Eltern, die Mutter ist hereditär mit Tuberculose belastet, zeigt aber selbst keine Erscheinungen derselben. Erich gedieh trotz künstlicher Ernährung gut bis zum Alter von $1^1/_4$ Jahren; von da ab fiel den Eltern seine mangelhafte Entwicklung auf, er wollte nicht mehr recht trinken, seine Hautfarbe, welche von vornherein entsprechend dem Aussehen des Vaters, den Sie hier sehen, bei den roten Haaren

besonders blaß war, wurde noch bleicher, die Haut selbst wurde schlaff, die Abmagerung nahm stetig zu; Urin und Stuhl, die der Junge vorher schon ziemlich hatte halten können, gingen wieder unwillkürlich ab, dabei schwoll der Leib mehr und mehr an, besonders, wie schon die Eltern bemerkten, auf der linken Seite. Als ich das Kind im Alter von 1½ Jahren zu sehen bekam, konnte ich folgenden Befund erheben: Die Haut wachsbleich, schlaff, Fett und Muskulatur auf das äußerste geschwunden, völlige Teilnahmslosigkeit, kurz den Eindruck ausgesprochener Kachexie; an den welken Gliederchen hängt froschbauchähnlich der dicke Leib, ziemlich prall gespannt, die blasse Haut von erweiterten Venen durchzogen; in der linken Leibeshälfte ist eine derbe Geschwulst von glatter Oberfläche zu fühlen, welche nach Lage und Form der Milz entspricht; sie reicht vom linken Rippenbogen bis zur rechten Darmbeinschaufel und verschwindet mit ihrem unteren Pol hinter der Symphyse; dabei ist sie so beweglich, daß sie sich fast ganz auf die rechte Bauchseite drängen und gut umgreifen läßt. Die größte Länge der Geschwulst beträgt 19 cm, die Breite 11 cm. Außerdem bestehen deutliche, wenn auch nicht hochgradige Erscheinungen von Rachitis: Rosenkranz, Schwellungen der Epiphysen an Vorderarm und Unterschenkel, ziemlich weit offene Fontanellen. Die Leber ist etwas vergrößert, geringer Ascites ist vorhanden. Das Körpergewicht beträgt 14 Pfund.

Die Blutuntersuchung ergibt folgendes: Die Zahl der Erythrocyten beträgt 467 000 im Kubikmillimeter, die der Leukocyten 37 800, Verhältnis also 1 : 12. Hämoglobingehalt 40%. Das histologische Blutbild zeigt, daß unter den enorm verringerten Roten sich zahlreiche kernhaltige und zwar Normoblasten und Megaloblasten befinden, es besteht deutliche Poikilocytose und polichromatophile Degeneration. Die Vermehrung der Weißen betrifft die Lymphocyten mehr als die Polynukleären, die Mastzellen sind in geringem Maße vermehrt, ferner erscheinen in jedem Gesichtsfeld einige eosinophile Zellen.

Der ganze Symptomenkomplex entsprach dem Bilde, welches v. Jacksch im Jahre 1889 unter dem Namen Anaemia pseudoleucaemica infantum zusammengefaßt hat und welches später von Geissler und Japha, Heubner, Grawitz u. a. als Anaemia splenica infantum bezeichnet wurde. Es ist von dieser nur bei Flaschenkindern, vorwiegend im späten Säuglingsalter vorkommenden und häufig mit Rachitis kombinierten Erkrankung bekannt, daß leichtere Fälle unter innerer diätetischer Behandlung meist in Heilung übergehen, daß aber die schweren Fälle häufig tödlich enden.

Unser Fall mußte als äußerst ernst angesehen werden nach den in der Form schwerster Kachexie auftretenden klinischen Erscheinungen sowohl wie besonders nach dem Blutbefund, der neben der

Anwesenheit pathologischer Zellen eine auf ein so geringes Maß reduzierte Zahl der Erythrocyten ergab, wie ich sie in keinem der beschriebenen Fälle habe finden können.

Unter den bisher gebräuchlichen therapeutischen Maßnahmen erschien der Fall aussichtslos, sodaß ich mich entschloß, das Mittel der Splenektomie anzuwenden. Es war klar, daß der Eingriff von dem schwer darniederliegenden Kinde nur dann überstanden werden konnte, wenn er unter allen nur möglichen Cautelen, besonders unter Vermeidung jedes Blutverlustes vorgenommen wurde. Am 29. Juli 1905 führte ich die Milzexstirpation aus, nachdem ich etwa 300 ccm Kochsalzlösung subcutan hatte applizieren lassen. Von einem Pararectalschnitt aus erfolgte die Auslösung des Tumors nach sorgfältigster Unterbindung der Gefäße, sodaß das Kind tatsächlich nur einige Tropfen Blut verlor. In die Bauchhöhle goß ich weitere 150 ccm Salzlösung, nach der Operation nochmals 100 ccm subcutan, sodaß im ganzen 550 einverleibt waren. Die Wunde wurde geschlossen, der Eingriff hatte einschließlich Narkose und Operation 40 Minuten in Anspruch genommen. Die exstirpierte Milz wog 500 g. Das Kind überstand die Operation überraschend gut und der nun folgende Verlauf war ein ganz frappanter. Ich kann sagen, von dem der Splenektomie folgenden Tage ab begann das Kind geradezu aufzublühen. Der Appetit war rege, das Aussehen besserte sich von Tag zu Tag. Ein ganz überraschendes Resultat aber ergab der 10 Tage nach der Splenektomie erhobene Blutbefund: während 1 Tag vor der Operation die Zahl der Erythrocyten 467 000 betrug, wurden jetzt 2 500 000 gezählt, die Zahl der Leukocyten war nur wenig, auf 36 000 gesunken. Während also dort noch das Verältnis 1 : 12 betragen hatte, war es jetzt auf 1 : 69 verändert. Der Hämoglobingehalt betrug 51%. Dem erstaunlichen Umschwung in der Blutzusammensetzung entsprach die Gewichtszunahme des Kindes. Von den 14 Pfund am Tage vor der Splenektomie hatte es mit der 500 g wiegenden Milz 1 Pfund verloren. Jetzt, nach 10 Tagen, war das Gewicht trotz der für das Kind immerhin eingreifenden Operation auf 14 Pfund 450 g, also um nahezu 2 Pfund gestiegen. Diese so erfreuliche Besserung des kleinen Patienten hat standgehalten, sodaß Sie den Jungen jetzt als normales Kind in bester Entwicklung und bei völligem Wohlbefinden sehen. Daß die Heilung allerdings noch keine vollkommene ist, ergibt der jetzige Blutbefund: Die Zahl der Roten beträgt jetzt 2 665 600, der Weißen 25 800, das Verhältnis also 1 : 103. Auch das histologische Blutbild ist noch nicht ganz zur Norm zurückgekehrt.

M. H.! Wie ich Ihnen zeigen konnte, hatte in vorliegendem Falle die Splenektomie nach den klinischen Erscheinungen

sowohl wie ganz besonders nach dem exakten Blutbefund eine so unmittelbare, überraschend günstige Wirkung auf den Krankheitsverlauf, daß ich nicht anstehe, sie als lebensrettend anzusehen. Ich möchte Sie bitten, um zu weiteren Erfahrungen darüber zu gelangen, in gleich schweren Fällen von Anaemia splenica infantum in derselben Weise vorzugehen.

Diskussion: Herr J. Israel: Ich möchte im Anschluß an das Gehörte Ihnen einen Fall von Milzexstirpation mitteilen, der, wenn er auch nicht annähernd das Interesse des eben Gehörten hat, immerhin einige Punkte darbietet, die der Erwähnung wert sind. Es handelt sich um die Exstirpation einer Milzcyste bei einem 17jährigen Menschen, der seinem Empfinden nach absolut gesund war bis fünf Tage vor dem Moment, wo ich ihn zu sehen bekam. Da wurde er von einem starken Schwindelanfall ergriffen, der 24 Stunden lang anhielt. Am nächsten Tage vollkommenes Wohlbefinden, an dem darauffolgenden Tage heftige Magenschmerzen, welche wieder 24 Stunden andauerten. Am vierten Tage bekam ich den Patienten in Behandlung und fand einen schmächtigen, blassen, jungen Menschen, der einen außerordentlich großen Tumor in der linken oberen Leibeshälfte trug. Die linke Brustapertur war erheblich vorgewölbt, ebenso die linke untere seitliche Thoraxwand und die linke Flanke. Ein über mannskopfgroßer Tumor prominierte auf der linken Seite des Oberbauches bis unterhalb der Nabelhorizontalen. Dieser Tumor ließ sich nicht palpatorisch von der Leber trennen, sodaß es kontrovers war, ob es sich etwa um einen Echinococcus handelte, der vom linken Leberlappen ausgegangen war, oder um einen Tumor, der von der Milz seinen Ausgang genommen hatte. Diagnostisch bemerkenswert an dem klinischen Befunde war noch, daß zwischen der Mittellinie und der rechten Mamillarlinie absolut keine Leberdämpfung, sondern nur Magenschall vorhanden war; die Leberdämpfung erstreckte sich also erst von der rechten Mamillarlinie ab nach rechts. Leider ist eine Blutkörperzählung vor der Operation verabsäumt worden. Die Operation bot weiter keine Besonderheiten. Der enorme Sack, der 3 Liter einer bräunlichen, mit Cholestearinkristallen gefüllten Flüssigkeit enthielt, wurde nach Entleerung durch Trokar sehr leicht entwickelt, der Stiel in toto abgebunden. Die Heilung erfolgte ohne Zwischenfall, sodaß der junge Mann vier Wochen nach der Operation bereits wieder das Gymnasium besuchen konnte. Das Präparat, das Sie hier sehen (Demonstration), ist die von vorn aufgeschnittene Cyste; hier hinten sehen Sie das daran befindliche, sehr reichliche Milzparenchym. Die der Höhle zugewendete Fläche der Milz hat ein netzförmiges Aussehen, indem sich prominierende Balken vielfach durchkreuzen. Die Größe ist natürlich erheblich

reduziert, wie sich von selbst versteht, wenn Sie bedenken, daß 3 Liter Flüssigkeit aus dem Sack entfernt wurden.

Ich möchte nun epikritisch ein paar Punkte von besonderem Interesse hervorheben. Zunächst ist auffallend, daß jede bekannte Aetiologie für das Leiden fehlt. Es wird mit absoluter Sicherheit von dem Patienten in Abrede gestellt, daß jemals ein Trauma stattgefunden hat, auch sind voraufgegangene Krankheiten unbekannt. Nichtsdestoweniger war die Geschwulst seinen Mitschülern, mit denen er zusammen badete, schon seit einem Jahre aufgefallen. Die zweite Erscheinung, die ich nicht zu deuten vermag, ist der Schwindelanfall von 24stündiger Dauer und der 48 Stunden später auftretende Magenschmerz, der ebenso lange bestand. Vielleicht daß eine neue Blutung in dem Sack stattgefunden hat, die diese Erscheinung ausgelöst hat.

In bezug auf die Differentialdiagnose gegen einen linkseitigen Leberechinococcus scheinen mir zwei Punkte des Befundes bemerkenswert zu sein, etnerseits die Vorwölbung der linken unteren Thoraxwand, welche bei Lebertumoren nicht wohl beobachtet wird, vor allem aber die Verdrängung des Magens nach rechts dergestalt, daß der Magen bis zur rechten Mamillarlinie reichte und links mit der Mittellinie abschnitt. Eine solche Verdrängung des Magens nach rechts ist nur denkbar durch eine Geschwulst, welche von links her wirkt. Das kann also nur die Milz oder ein links vom Magen entstandener anderer Tumor, aber nie ein Echinococcus des linken Leberlappens sein. Ein weiteres Phänomen von Interesse scheint mir die unmittelbar nach der Operation eintretende auffallende Erniedrigung der Pulsfrequenz zu sein. Der Junge hatte am Tage der Operation 44 Pulse, und erst langsam im Laufe von etwa acht Tagen hob sich der Puls auf 70 Schläge bei vollkommen gutem Allgemeinbefinden. Als der Knabe aufgenommen wurde, fanden wir eine große Struma. Es ist verabsäumt worden, den Umfang des Halses zu messen. Es überraschte aber im höchsten Maße, daß bereits am Tage nach der Operation diese Schilddrüse in ihrer Größe ganz erheblich reduziert war, sodaß man eigentlich von einem Kropf garnicht mehr sprechen konnte. Der Halsumfang betrug damals nach der Reduktion 36 cm; zwei Tage später war er bereits weiter, auf 34 cm, verkleinert. Der Hals bot einen vollkommen normalen Aspekt dar, und so hielt sich der Halsumfang bis zum 19. Tage, an dem er wieder 36 cm erreichte, — ein Maß das er bisher beibehalten hat. Er bleibt damit noch erheblich hinter dem Umfange zurück, der vor der Operation bestand. Dieses Phänomen spottet gerade so der Erklärung wie das umgekehrte Phänomen, das gelegentlich beobachtet worden ist, nämlich eine Anschwellung der Schilddrüse nach der Milzexstirpation. Die Fälle, in denen diese Erscheinung beobachtet worden ist, sind

ganz außerordentlich selten. Ich kenne eigentlich aus der Literatur nur den von Credé, den er uns einmal — im Jahre 1884 — in der Deutschen Gesellschaft für Chirurgie vorgestellt hatte. Sein Patient bekam vier Wochen nach Exstirpation einer Milzcyste, bei der noch viel Milzparenchym erhalten war, eine erhebliche, schmerzhafte Anschwellung der Schilddrüse, welche 4½ Monate andauerte, gerade so lange wie die starke Anämie, die der Milzexstirpation folgte. Mit dem Schwinden dieser Anämie ging die Schilddrüse auf ihr früheres normales Volumen zurück. In unserem Fall ist es also gerade umgekehrt gewesen. Die rätselhafte Beziehung zwischen Milz und Schilddrüse wird ja von den meisten nicht mehr anerkannt. Ich möchte aber daran erinnern, daß in früherer Zeit der Physiologe Thiedemann dafür eingetreten ist, der in seinen physiologischen Arbeiten aus dem Jahre 1834 auf die innigen Beziehungen zwischen Schilddrüse und Milz hingewiesen hat, — eine Tatsache, die heute fast in Vergessenheit geraten ist.

Was nun die Blutveränderungen betrifft, so waren sie folgende. Eine Blutkörperchenzählung vor der Operation hatte nicht stattgefunden. Am Tage der Operation konnte man eine sehr starke Leukocytose nachweisen, die fast ausschließlich aus neutrophilen, polynukleären Leukocyten bestand. Vom zweiten Tage ab wurden aber die Blutkörperchen regelmäßig gezählt, und da fand sich ein Verhältnis der weißen zu den roten von 1 : 32 (120 000 : 3 800 000). Ganz allmählich ist dies Verhältnis dann bis zur Norm, nämlich 1 : 500, gestiegen. Dieses normale Verhältnis wurde am elften Tage erreicht. Die Zählungen ergaben:

	Weiße	Rote	Verhältnis
2. Tag . . .	120 000	3 800 000	1 : 32
3. Tag . . .	80 000	4 400 000	1 : 55
4. Tag . . .	60 000	5 200 000	1 : 87
5. Tag . . .	60 000	5 600 000	1 : 93
6. Tag . . .	40 000	5 400 000	1 : 135
7. Tag . . .	40 000	4 800 000	1 : 120
8. Tag . . .	20 000	5 000 000	1 : 250
9. Tag . . .	20 000	4 800 000	1 : 240
11. Tag . . .	10 000	5 000 000	1 : 500
13. Tag . . .	10 000	4 800 000	1 : 500

Daneben ist wohl noch eine andere Beobachtung von Interesse, von der ich nicht weiß, ob sie bisher schon gemacht worden ist: am vierten, fünften und sechsten Tage trat nämlich nicht nur eine relative, sondern auch eine absolute Vermehrung der roten Blutkörperchen ein, dergestalt, daß die Zahl der roten Blutkörperchen bis 5 600 000 stieg. Ob das nun mit der blutkörpervernichtenden Funktion der Milz zusammenhängt, wage ich nicht zu entscheiden, da ich mich nicht kompetent fühle, in die Geheimnisse der Milzphysiologie einzudringen.

3. Herr Sticker: **Spontane und postoperative Implantationstumoren.**

Sticker bespricht die Entstehungsmöglichkeit sekundärer Tumoren durch Implantation. Die von außen her erfolgende Einpflanzung von Geschwulstzellen unter den Begriff „Metastasierung" zu subsumieren, gehe nicht an, man müßte denn wie von lymphogenen und hämatogenen, so auch von aërogenen Metastasen sprechen.

Die von verschiedener Seite erhobenen theoretischen Bedenken gegen die Entstehungsmöglichkeit maligner Tumoren auf dem Wege der Implantation sind durch die zahlreichen mit Erfolg ausgeführten Geschwulstübertragungen der Neuzeit widerlegt worden. Warum trotzdem die spontanen und postoperativen Implantationstumoren so selten vorkommen, darüber geben die Experimentalforschungen eine zufriedenstellende Antwort.

Das Experiment hat gelehrt:

1. Implantiert man in ein Organ eine Anzahl von Tumorzellen, so kommt es meist zur Ausbildung eines einzigen, eines solitären Knotens. Dieser wächst nur durch Propagation; Metastasen in den benachbarten Lymphdrüsen oder gar in entfernteren Organen bleiben in der ersten Zeit vollständig aus.

War die Implantation von Anfang an eine doppelte, sei es in dasselbe Organ oder in zwei verschiedene Organe, so entsteht an jedem Orte der Implantation ein solitärer Knoten.

2. Versucht man, nachdem sich ein Implantationstumor entwickelt hat, eine zweite, oder dritte oder vierte Implantation, so gelingt dieselbe niemals.

Mit andern Worten, eine simultane multilokuläre Implantation ist möglich, eine pluritemporäre Implantation bleibt ohne Erfolg.

3. Wird ein Implantationstumor exstirpiert, so gelingt nunmehr an anderer Körperstelle eine Implantation, dieselbe mag einfach oder multipel, an demselben Tage oder später vorgenommen werden; dieselbe ist auch dann erfolgreich, wenn an der ersten Implantationsstelle absichtlich oder unabsichtlich von neuem implantierte Zellen ein Rezidiv entstehen lassen.

4. Wird ein Implantationstumor nur teilweise exstirpiert und wächst das zurückgelassene Tumorstück unbehelligt weiter, so bleibt jede nachfolgende Implantation ohne Erfolg.

In Uebereinstimmung mit diesen experimentellen Tatsachen stehen die empirischen Beobachtungen bei spontan entstandenem Krebs. Auch hier bleibt der maligne Tumor lange Zeit solitär und erst in einem spätern Stadium treten Tochtergeschwülste auf. Man sagt, Blut und Lymphe besitzen eine Zeitlang Eigenschaften, durch welche etwaige in sie hineingelangende Tumorzellen vernichtet werden.

Diese Vorstellung reicht jedoch nicht aus und wird durch Sticker dahin erweitert, daß der Geschwulstbildungsprozeß ein doppeltes Zonengebiet im Körper entstehen läßt, von denen die eine Zone, in welcher der Tumor sitzt, mit Angriffsstoffen erfüllt ist, welche einer allmählichen Ausbreitung des Tumors die Wege ebnen, während die andre das übrige Körpergebiet umfaßt und mit Abwehrstoffen erfüllt ist. So lange dieser Zustand vorhanden, eine ausgebildete Geschwulstzone und eine als Gegenwirkung sich darstellende Immunzone, solange kann der Tumor zwar in seinem Gebiete weiter wachsen, auch sein Gebiet vergrößern, aber eine zweite Tumorentstehung in entfernten Organen ist weder auf dem gewöhnlichen Blut- oder Lymphwege, noch auf dem Wege der Implantation möglich. Dieser Spannungszustand kann plötzlich aufgehoben werden; sei es durch spontanes Verschwinden der Antistoffe beim Eintritt des Geschwulstbildungsprozesses in seine zweite Phase, die der allgemeinen Metastasierung, sei es durch künstlich Eliminierung derselben nach operativer Entfernung des Primärtumors.

Sticker versucht, diese neuen Vorstellungen auf einige der in der Literatur mitgeteilten Fälle von sogenannten Impfcarcinomen (Kontaktcarcinomen) zu übertragen und ihre Entstehung auf dem Wege der Implantation verstehen zu lernen.

Herr Milner: Ich wollte nur kurz bemerken, daß man im einzelnen Fall die Frage, ob eine Implantation vorliegt oder nicht, nur sehr schwer wird entscheiden können. Ich habe in einer früheren Arbeit, die der Herr Vorredner zitiert hat, die Literatur kritisch durchgegangen und finde, daß die nötige Kritik in dieser Frage meistens noch mangelt. Die Frage der Impfcarcinome hat insofern aktuelles Interesse, als wir von der Häufigkeit der Impfcarcinome einen Schluß ziehen werden auf die Frage, ob das Carcinom von einem Menschen auf den andern übertragbar ist, also ob die bekannte Angst vieler Menschen, von einem Krebskranken angesteckt zu werden, berechtigt ist, und auch aus diesem Grunde möchte ich den Wunsch aussprechen, daß im einzelnen Fall die Chirurgen doch etwas mehr Kritik anwenden, als es bisher geschehen ist. Ich glaube, daß man nicht, wie der Herr Vorredner angegeben hat, eine Implantation von einer Hand auf das Ohr ohne weiteres annehmen darf. Es gibt doch nicht wenige Fälle multipler Carcinome, und bei alten Leuten kann man oft die Vorstadien der Carcinome, die sogenannten Seborrhoea, an mehreren Stellen nebeneinander im Gesicht und auch auf den Lippen finden, sodaß man doch in einem Falle, wie ihn der Herr Vorredner zitiert hat, mit der Annahme eines Implantationscarcinoms sehr vorsichtig sein wird. Die Lymphotaxe habe ich speziell in zwei Fällen von Gastroenterostomie bei inoperablem Magencarcinom kennen gelernt, wo man sehr schön an

den Lymphgefäßen der Serosa sehen konnte, wie von dem primären Carcinom her nach der Gastroenterostomiewunde hin Stränge von Zellen gewandert waren und hier ein neues stenosierendes Carcinom erzeugt hatten. Außerdem habe ich die Lymphotaxe mikroskopisch nachweisen können an einem Fall von inoperablem Portio- und Scheidencarcinom mit großen, nässenden, ekzematösen Flächen an der Vulva. In diesen Flächen waren eine Reihe kleiner Carcinomknötchen entstanden, die aber nicht auf Impfung beruhten, sondern sich entwickelten aus Carcinomzellen, die in den sehr erweiterten Lymphgefäßen der Cutis unter und in die nässende Oberfläche geschwemmt worden waren. Wenn der Herr Vorredner bei seinen Sarkomfällen diese Lymphotaxe nicht gesehen hat, so liegt das vielleicht daran, daß sich die einzelnen malignen Tumoren sehr verschieden verhalten und Sarkome überhaupt eine geringere Neigung haben, auf dem Lymphweg zu metastasieren. Und wenn der Herr Vorredner mit seinen Tumor Implantationen so leicht hat machen können, so möchte ich doch darauf hinweisen, daß die Transplantation sehr vielen anderen Experimentatoren mit anderen Tumoren nicht gelungen ist. Also hat der Herr Vorredner mit einem Fall von Sarkom experimentiert, der sehr transplantabel ist, während die meisten Tumoren von Tieren und auch Menschen bei weitem nicht in dem Maße überpflanzbar sind, erst recht aber nicht von einem Individuum auf das andere.

Exz. v. Bergmann: Ich möchte gegenüber der Annahme einer Transplantation bei demselben Individuum — also bei einem Carcinom der Hand z. B. auf das Gesicht — doch anführen, daß die Multiplizität der Carcinome bei alten Leuten in der Tat eine große Seltenheit ist. Wir sehen die Carcinome des Gesichts außerordentlich häufig, die Multiplizität dagegen sehr selten. Die gegenteilige Behauptung erklärt sich daraus, daß ulzerierende Adenome — welche in der Regel multipel sind — für Carcinome gehalten werden. Die Exstirpation lehrt dann aber, daß man sich getäuscht hat, daß es sich um ulcerierende Adenome handelte, die also nicht zu den Carcinomen gezählt werden können.

5. Herr Katzenstein: **Ueber die Aenderung des Magenchemismus nach Gastroenterostomie.** (Vgl. Deutsche medizinische Wochenschrift 1907, No. 3 und 4.)

6. Herr Sticker: **Endemisches Vorkommen des Krebses.** (Vgl. Deutsche medizinische Wochenschrift 1906, No. 42, S. 1728.)

7. Herr Borchardt: **Ueber retropharyngeale Tumoren.**[1])

8. Herr Schultze: **Zur Meniskuszerreißung.**

---

[1]) Das Manuskript ist von dem Redner wieder — trotz mehrfacher Aufforderung — nicht eingesandt worden.

M.H.! Der Patient, den ich Ihnen hier vorstelle, verunglückte am 16. September 1905 dadurch, daß er auf schlechtem Pflaster mit dem linken Bein umknickte, wobei sich sein Knie in stärkste Valgusstellug bei extremer Außenrotation des Unterschenkels stellte. Starke Schmerzen, die ihn fast bewußtlos machten, traten sofort ein. Patient wurde nach Hause gebracht. Der herbeigerufene Arzt stellte Verstauchung fest und verordnete kalte Umschläge. Das anfangs wegen der Schmerzen unbewegliche Bein wurde in elf Wochen soweit gebessert, daß Patient seinen Dienst als Eisenbahnschaffner wieder aufnahm. Indessen hatte er immer noch bei geringen Anstrengungen schon Schmerzen, außerdem aber auch ein Gefühl absoluter Unsicherheit und Schwäche. Vier Wochen versah er seinen Dienst unter großen Anstrengungen, dann trat wieder eine Verschlimmerung ein. Er mußte sich wieder drei Wochen lang mit Umschlägen ins Bett legen. Als auch dann noch keine vollständige Schmerzlosigkeit eingetreten war, kam er hierher in die Königl. Klinik. Man fand bei ihm damals das linke Knie geschwollen. Das Bein wurde im Kniegelenk leicht flektiert gehalten. Beim Bewegen ohne Belastung waren Exkursionen bis zur fast vollständigen Streckung und bis zur Beugung über 90° ohne Schmerzen ausführbar. Bei Belastung hielt er das Bein ganz fest fixiert und trat unsicher und übervorsichtig einher. Die Palpation der Gelenklinie zeigte am Innenrand der Tibia drei Finger hinter dem Innenrand der Patella einen druckschmerzhaften Punkt. Eine weite Lücke war nicht zu fühlen. Beim Bewegen beobachtete man kein Schaben; ein Aus- und Einschnappen, ein Hervorwölben aus der Gelenklinie ließ sich nicht feststellen. Bei maximaler, passiver Beugung trat ein starkes Schmerzgefühl auf, beim entsprechenden Strecken zeigt es sich auch, aber im geringeren Grade. Die Achse des Unterschenkels wich nicht erkennbar seitlich ab. Seitliche Bewegungen im Knie waren nicht möglich.

Die Diagnose wurde trotz Fehlens eines großen Teiles der Kardinalsymptome auf Grund namentlich der Anamnese, des Druckschmerzes am inneren Tibiacondylus, und der Schmerzen bei der Belastung auf Meniskusabreißung gestellt.

Am 3. Februar öffnete ich von einem der Kniesehne parallelen Schnitt, der über den Druckpunkt gelegt wurde, das Gelenk: Anfangs sah ich nichts Pathologisches, erst beim Abpräparieren der Kapsel nach vorn zu sah ich einen ganz schmalen Spalt im medialen Meniskus. Bei extremer Beugung des Knies sprang dann hier ein zungenförmiger Lappen heraus: das mittelste Stück des medialen Meniskus. Die Ränder des 2 cm breiten Knorpellappens waren papierdünn abgeschliffen. Spuren eines frischen Insultes fehlten. Reposition und Reluxation des Stückes gelang leicht. Ich exstirpierte den Lappen; vernähte die Kapsel. Unter aseptischem

Verband mit Fixation des Beckens durch Schiene heilte die Wunde in acht Tagen p. pr. int. Danach legte ich einen Streckverband an und begann mit Bewegungsübungen. Nach 16 Tagen verließ Patient die Klinik mit einem zwar nur wenig beweglichen, aber bei Belastung nicht schmerzhaften Knie. Bis Ende Mai wurde es massiert und übte er selbst zu Hause mit großer Energie. Seit Anfang Juni ist er im Dienst und kann ihn voll und ganz und ohne Schmerzen versehen. Er hält seinen Dienst, bei dem er gezwungen ist, viele Stufen zu steigen, für die beste Massage. Das funktionelle Resultat, das sich nach Angaben des Patienten dauernd noch bessert, ist ein glänzendes: Patient kann schon jetzt beinahe auf seiner Ferse sitzen.

Der Operationsbefund erklärt die Beschwerden des Patienten in jeder Hinsicht. Das herausgesprengte Stück des Meniskus verschob sich bei jeder Bewegung im Gelenk: das konnte bei fehlender Belastung ohne Schmerzen geschehen, solange die Bewegungen keine extremen waren. Bei maximaler Beugung und Streckung wurde das Stück zwischen den Condylen eingeklemmt und wurden dadurch Schmerzen hervorgerufen. War das Bein belastet, so bestand ein dauernder Druck auf die lädierte Partie. Um die dadurch hervorgerufenen Schmerzen zu vermindern, vermied Patient erstens jede Bewegung, und ferner hielt er das Glied in einer Stellung fixiert, die den erkrankten Teil des Meniskus möglichst schonte: in leichter Beugung.

Betreffs des Mechanismus der Verletzung schließe ich mich in diesem Falle nicht der Brunsschen Erklärung an, daß die Zerreißung dadurch zustande gekommen ist, daß, sobald durch starke Beugung des Knies die Meniski zwischen den Condylen der Tibia und des Femur eingeklemmt wird, mit der forcierten Drehung des Unterschenkels eine Zerrung an den Anheftestellen der Meniski, an der Tibia und eine Abreißung möglich sei. Ich neige mehr der Schlatterschen Auffassung zu, nach der es sich mehr um eine Quetschung zwischen den Condylen handelt. Indessen kommt zu diesen Momenten zweifellos noch ein anderes: die Muskelaktion. So nimmt Boucher z. B. an, daß für Verletzungen des lateralen Meniskus der M. popliteus, der ja bekanntlich zum Teil aus dem Meniskus seinen Ursprung nimmt, direkt eine wesentliche Rolle spielt. Wie weit eine Muskelaktion auch für den medialen Meniskus in Betracht kommt, hier allerdings nur indirekt, werde ich an anderer Stelle ausführen.

Leichenversuche sind nur im Brunsschen Sinne gelungen, haben aber, da sie ja die Muskelaktion ausschalten, nur bedingten Wert.

Die wesentlichsten Punkte der Diagnose habe ich oben in der Krankengeschichte hervorgehoben. Bezüglich der Therapie wäre die Frage zu diskutieren, ob es geraten erscheint, nur den luxierten

Teil oder den ganzen Meniskus zu exstirpieren. Dies ist natürlich nur von Fall zu Fall zu entscheiden. Bei unserem Patienten war die teilweise Exstirpation, dem Erfolge nach zu urteilen, wohl das richtigste. — Bezüglich der Nachbehandlung bedarf es außer frühen Bewegungen und Massage des redlichen Willens des Patienten. — Der hat auch in diesem Falle wesentlich zu dem günstigen Resultat beigetragen.

9. Herr Wolff (Potsdam): **Ein weiterer Fall von Meniskusabreißung.**

M. H.! Ich hatte im Laufe der letzten $1^1/_2$ Jahre zweimal Gelegenheit, veraltete Meniskusabreißungen zu operieren; die beiden Patienten haben durch Exstirpation des Knorpels volle Funktion erhalten, leider konnte ich sie aus äußeren Gründen nicht hierher bestellen; das Präparat des einen Falles erlaube ich mir herumzureichen, es handelte sich um den selteneren Fall eines Einrisses in der Kontinuität des Zwischenknorpels; Sie sehen hier sehr schön den 1 cm langen vernarbten Einriß (Demonstration).

Ein freundlicher Zufall hat es gefügt, daß gestern ein weiterer Fall in meinem Krankenhause Aufnahme suchte, den ich mir erlaubte mitzubringen. Sie sehen bei dem 16jährigen jungen Manne an der Außenseite des rechten Kniegelenkes, entsprechend der Gelenkfuge deutlich den offenbar prolabierten Meniskus bei der Flexion von etwa 90° zurückschnellen, während er bei Extension bis auf 30° wieder hervortritt (Demonstration). Bei jedem dieser Akte, der auch von einem schnappenden, deutlich hörbaren Geräusch begleitet ist, wird ein intensiver Schmerz empfunden. Die Therapie wird auch hier, wie bei den früheren Fällen von veralteter Zwischenknorpelabreißung in der Exstirpation des Meniskus zu bestehen haben.

Diskussion: Herr Hoffa: M. H.! Die Diagnose der Meniskusabreißungen ist im großen und ganzen sicher zu stellen. Am charakteristischsten ist der zirkumskripte Druckschmerz an der inneren oder äußeren Seite des Knies, genau entsprechend der Gelenkspalte. Außerdem kommen dann noch charakteristische Erscheinungen hinzu, wie in dem Fall des Herrn Kollegen Wolff: das Ueberspringen des abgerissenen Meniskus bei Beugungen und Streckungen des Gelenkes. Gelegentlich macht aber die Diagnose doch Schwierigkeiten, und da haben wir nun in der neueren Zeit ein ausgezeichnetes Mittel, die Meniskusabreißung klar zu stellen durch das Röntgenbild und zwar nach vorheriger Einblasung von Sauerstoff in das Gelenk, wie es zuerst von Werndorf auf dem Röntgenkongreß 1904 gezeigt worden ist.

Ich möchte mir nun erlauben, Ihnen zwei Fälle zu zeigen (Demonstration), die von uns operiert worden sind. In dem einen Falle sehen Sie hier auf der Innenseite ganz deutlich den abgerissenen

Meniskus, der nach vorn in die Höhe geschlagen ist (wohl durch den Zug des M. sartorius) und der durch die Operation entfernt wurde. Es handelt sich um den inneren Meniskus. Hier sehen Sie ferner einen Fall, den Herr Kollege Rauenbusch, mein Assistent, operiert hat, wo der Meniskus — hier der äußere Meniskus — nach hinten disloziert ist (wohl auch durch Muskelzug). Sehr schön sehen Sie die abgerissenen Menisci auch bei der Aufnahme der Kniee von vorn. Die Sauerstoffeinblasungen in das Gelenk sind, unter aseptischen Kautelen ausgeführt, absolut ungefährlich, ja, sie sind für manche Fälle sogar therapeutisch verwendbar, sodaß ich sie für die Diagnose einschlägiger Verletzungen sehr empfehlen möchte. Ich habe ein relativ großes Material solcher Meniskusabreißungen. Ich habe 15mal den abgerissenen Meniskus exstirpiert. Meistens findet die Abreißung an der inneren Seite statt; unter unseren Fällen ist nur zweimal der äußere Meniskus abgerissen gewesen.

10. Herr Coenen stellt zwei Fälle von **Pseudoarthrose des Unterschenkels** vor, die durch die Reichelsche Plastik (Chirurgenkongreß 1903) zur Heilung gebracht waren.

Die Müllersche Autoplastik (Zentralblatt für Chirurgie 1895) war in diesen Fällen nicht anwendbar, weil die Knochen, namentlich das untere Ende zu atrophisch waren, sodaß man bei der Bildung des Hautperiostknochenlappens nicht genug lebensfähigen Knochen in dem Lappen bekommen haben würde. So wurde denn die Reichelsche Plastik gemacht. Zu dem Zwecke wurde die Pseudoarthrose freigelegt und auf dieselbe ein vom gesunden Unterschenkel genommener rechteckiger Hautperiostknochenlappen gelegt, der seinen Stiel am Wadenbein, seinen inneren Rand an der inneren Schienbeinkante und seinen Knochen durch Abmeißelung der Corticalis des Schienbeins hatte. Die Ueberpflanzung dieses Lappens vom gesunden Bein auf das kranke gelang gut unter starker Einwärtsrollung der Beine, sodaß die beiden inneren Schienbeinflächen aufeinander zu liegen kommen. Im ersten Falle wurde der Stiel nach 14 Tagen, im zweiten nach drei Wochen durchtrennt und dadurch die Ueberpflanzung vollendet. Der überpflanzte Hautperiostknochenlappen wurde dann, nachdem er kurze Zeit granuliert hatte, genau der Stelle der Pseudoarthrose adaptiert, heilte gut an, bildete neuen Knochen und führte die Fragmente der Tibia zur Heilung und Konsolidation. — Der erste so behandelte (Dr. Coenen) Fall betraf eine neunjährige Patientin, die seit ihrer Kindheit eine Pseudoarthrose des linken Unterschenkels hatte. Die Knochen des Schienbeins waren sehr atrophisch, sodaß sie lang und spitz aufeinander zustrebten. Die Ueberpflanzung des Lappens geschah am 3. Juni 1905; nach 10 und 13 Tagen wurde der Stil des Lappens teilweise eingeschnitten, am 14. Tage vollständig durchtrennt. Sechs Wochen nach der Bildung des Lappens wurde derselbe vollständig adaptiert und auf die

Pseudoarthrose brückenförmig gelegt. Die Heilung folgte glatt. Die Patientin konnte ein halbes Jahr nach der Operation mit Schienenstiefel gehen und geht jetzt ohne denselben mit erhöhter Sohle. Es hat sich im Bereiche des vom gesunden aufs kranke Bein überpflanzten Lappens mächtiger Callus gebildet, die Pseudoarthrose ist geheilt, der Unterschenkel vollständig tragfähig. — Der zweite so behandelte Fall war ganz ähnlich; es handelte sich um einen 15 jährigen Schüler, der ebenfalls eine Pseudoarthrose des linken Unterschenkels hatte, bei der auch schon alles mögliche versucht war. Hier wurde die Reichelsche Knochenplastik (St. A. Franz) am 9. Januar 1904 ausgeführt, die Stieldurchschneidung erfolgte definitiv nach drei Wochen, die Adaption des Lappens nach vier Wochen. Auch hier folgte Heilung und Konsolidation. Der Patient läuft ohne Stützapparat mit erhöhter Sohle. — Die einzelnen Phasen der Knochenplastik werden an Röntgenbildern demonstriert, von denen eins plastisch dargestellt ist. Diese durch Plattenverschiebung gewonnene plastische Darstellung von Röntgenphotographien macht die Bilder unscharf, sodaß sie einem Holzschnitt ähnlich sehen.

11. Herr Rumpel: **Knochentumoren im Röntgenbilde.**

Rumpel demonstriert an einigen 40 Röntgenbildern die verschiedenen Arten der Knochengeschwülste, der Exostosen, Euchondrome, Cysten, Sarkome und Carcinome. Ueber den Ausgangspunkt und die Ausdehnung der Tumoren belehren Röntgogramme, die von Knochensägeschnitten hergestellt sind. Auch differential-diagnostisch findet die Periostitis in ihren verschiedenen Formen, die Ostitis, bzw. Osteomyelitis, mit ihren im Röntgenbild charakteristisch zur Darstellung gelangenden Veränderungen Berücksichtigung, (Der Vortrag wird als Sonderarbeit unter Beifügung der Abbildungen im Archiv und Atlas der Fortschritte auf dem Gebiete der Röntgenstrahlen erscheinen.)

Diskussion: Exzellenz v. Bergmann: Ich glaube schließen zu können, daß die Röntgendiagnose, vorausgesetzt, daß man über gute Bilder verfügt, für die Diagnosestellung von Tumoren des Knochens eine maßgebende Rolle spielt und eine außerordentlich exakte anatomische Diagnose erlaubt.

Außerordentliche Sitzung am 22. Oktober 1906
(im Institut des Herrn Immelmann, Lützowstr. 72).
Vorsitzender: Herr Israel.

1. Herr Immelmann: a) **Osteoarthritis deformans coxae juvenilis.** (Krankenvorstellung.)

Die erste Patientin, 28 Jahre alt, gibt an, daß sie seit fünf Jahren an freiwilligem, linkseitigen Hinken leide. Januar 1905 fiel

sie eine Treppe herunter; seit dieser Zeit habe sie Schmerzen in der linken Hüfte. Sie sei damals in einem Krankenhaus vier Wochen behandelt (Streckverband) und dann als geheilt entlassen. Bald nachdem sie zu arbeiten angefangen habe, hätten sich die Schmerzen wieder eingestellt und nach und nach sich wesentlich verschlimmert. Bei der Untersuchung der Patientin ist objektiv linkseitiges Hinken, verminderte Abduktion im linken Hüftgelenk und Außenrotation des linken Beines zu konstatieren. Das Röntgenbild (Fig. 1) läßt eine Abflachung des Schenkelkopfes, sowie eine geringe Vergrößerung der Pfanne erkennen. Der Winkel zwischen Femurschaft und Schenkelhals ist von normaler Größe. Die zweite Patientin, 33 Jahre alt, fiel im 14. Lebensjahre von einem Obstbaum; sie klagte damals kürzere Zeit über Schmerzen im rechten Hüftgelenk, die sich aber bald wieder verloren. Einige Jahre später traten nach einem übermäßig großen Sprung die Schmerzen wieder auf und haben sich bis jetzt nicht wieder verloren; sie sind besonders heftig beim Anstoßen des linken Fußes an einen harten Gegenstand. Will sich die Patientin setzen, so beugt sich zunächst nicht der Oberschenkel im Hüftgelenk genügend; dies geschieht erst, wenn sich der Oberschenkel etwas nach innen gedreht hat. Objektive Symptome: Hinken, verminderte Abduktion, Innenrotation. Das Röntgenbild (Fig. 2) zeigt die Erscheinungen des ersten Falles hier in verstärktem Maße, außerdem sind an der Pfanne Randwülste zu sehen. Auch hier ist der Schenkelhalswinkel normal groß. Beide Patientinnen leiden an der Arthritis deformans coxae juvenilis, eine Erkrankung, welche bisher nur sechsmal in der Literatur erwähnt ist (zwei Fälle von Maydl, ein Fall von Küster, ein Fall von Riedel und zwei Fälle von v. Brunn). Sie ist, ebenso wie die senile Form, eine Affektion des Hüftgelenkes, welche durch degenerative und hyperplastische Prozesse ausgezeichnet ist. Sie tritt bei jugendlichen Personen fast immer nach einer Gewalteinwirkung ein. Der Prozeß selbst verläuft fieberlos. Wir gehen wohl nicht fehl, wenn wir annehmen, daß durch das Trauma eine seröse Hüftgelenksentzündung hervorgerufen wird, in deren weiterem Verlauf Verklebungen und Verwachsungen mit sekundärer Beteiligung des Gelenkknorpels stattfindet. Der Gelenkkopf verliert allmählich seine normale Form, die Pfanne paßt sich anfangs derselben an, vergrößert sich aber bald, besonders nach hinten und oben, sodaß es zur Pfannenwanderung kommt. Die Diagnose ist ohne Röntgenuntersuchung sehr schwer, mit derselben sehr leicht. Daß sich so grundverschiedene Symptome, wie Innen- und Außenrotation finden, ist durch die verschiedene Form, welche der Kopf annehmen kann, bedingt. Differentialdiagnostisch kommt Coxa vara in Betracht. Doch während diese Erkrankung mehr oder weniger konstant bleibt, verschlechtert sich die Arthritis deformans coxae

juvenilis allmählich. Die Prognose ist quoad restitutionem ad integrum ungünstig. Therapie: Wild-, Moor-, Sol-, Schwefelbäder, Heißluftapplikationen, Massage, Gymnastik, Elektrizität. Eventuell portativer Stützapparat, von dem man, wenn die Diagnose früh gestellt ist, sehr viel erwarten darf. Im äußersten Notfall kommt die subperiostale Resektion des Hüftgelenkes in Frage. Außer diesen beiden Fällen, von denen mir der letztere von Herrn Zeller zur Röntgenuntersuchung zugeschickt wurde, habe ich noch drei Fälle in meiner Röntgenpraxis beobachtet, welche ich mit diesen beiden zusammen nachher projizieren werde. Figur 3 zeigt einen dieser Fälle; hier ist besonders die Erweiterung der Pfanne auffällig.

Diskussion: Herr Hoffa: Zunächst darf ich wohl als Spezialkollege dem Herrn Kollegen Immelmann zu seinem zehnjährigen Jubiläum die herzlichsten Glückwünsche sagen und ihm noch recht viele weitere Jahre segensreichen Schaffens wünschen. Herr Kollege, Sie haben sich durch Ihren großen Fleiß, durch die Förderung unserer Wissenschaft, durch Ihre stete Liebenswürdigkeit und Bescheidenheit die Achtung aller Ihrer Fachgenossen erworben, und es wird Ihnen wohl eine Freude sein, das heute hier ausgesprochen zu hören. Es handelt sich hier in der Tat um recht seltene Erkrankungen des Hüftgelenks. Es sind mir aus der Literatur in den letzten Jahren nur ganz wenige Fälle bekannt geworden. So ist aus der Klinik von Paul Bruns ein Fall von v. Brunn veröffentlicht worden, dann hat Zesas zwei Fälle veröffentlicht; das ist wohl alles, was in den letzten Jahren darüber bekannt geworden ist. Ich habe auch einige derartige Fälle gesehen. Die Röntgenbilder stimmen ganz genau überein mit denen, die hier eben gezeigt worden sind. Ich zeige Ihnen hier zunächst einmal eine Photographie (Demonstration), die die Veränderungen des Kopfes zeigt, die gewanderte Pfanne. Dann ist hier ein Fall (Demonstration), bei dem es sich um eine doppelseitige derartige Affektion handelt, die schon zu hochgradiger Veränderung geführt hat. Es ist auf beiden Seiten schon zu einer vollständigen Luxation gekommen; der Kopf hat auf beiden Seiten schon die Pfanne vollständig verlassen. Die Symptome sind ja sehr einfach, und man kann jetzt mittels des Röntgenbildes die Diagnose stellen. Schwierig ist aber die Aetiologie dieser Fälle, und da kann ich nur sagen, daß in dem ersten meiner beiden Fälle, dem doppelseitigen, kein Trauma vorhergegangen ist. Es handelte sich hier um einen 15jährigen Jungen, der sonst ganz gesund war, und bei dem sich erst ganz allmählich im Jahre 1904 ganz leichte Schmerzen in der linken Hüfte einstellten. Nachdem dann Massage und Elektrizität angewandt worden waren, kam allmählich die Erkrankung der andern Seite hinzu. Ein Trauma ist sicher nicht voraufgegangen. Nun glaube ich aber, daß da vielleicht doch die Tuberculose in Betracht zu ziehen ist, daß es sich um Fälle handelt, bei

denen die Kinder in der allerfrühesten Zeit tuberculöse Erkrankungen des Hüftgelenks gehabt haben. Ich komme zu dieser Annahme, weil sich bei einem zweiten Fall, von dem ich Ihnen die Photographie gezeigt habe — es handelt sich um einen jetzt 30 Jahre alten, sonst kräftigen Mann —, ganz sicher während seines fünften Lebensjahres eine tuberculöse Coxitis abgespielt hat. Er ist damals von Prof. Busch in Bonn behandelt worden, hat im Streckverband gelegen, die Coxitis ist vollständig ausgeheilt, und erst 15 Jahre später hat allmählich die Schmerzhaftigkeit im Hüftgelenk wieder begonnen, die Deformität ist größer und größer geworden, es stellten sich leichte Schmerzen und etwas Bewegungsbeschränkung ein, und im Röntgenbild haben wir dann diese starke Deformität mit der wandernden Pfanne festgestellt. Also möglicherweise handelt es sich auch bei den anderen Fällen um eine derartige, in früher Jugend erfolgte tuberculöse Erkrankung mit vorzüglichem Befallensein der Pfanne, die zu der bekannten wandernden Pfanne Volkmanns geführt hat.

Herr Arthur Schlesinger: Ich habe mehrfach Gelegenheit gehabt, die zweite Patientin zu untersuchen und möchte darauf aufmerksam machen, daß das klinische Bild nicht, wie Herr Immelmann meint, ähnlich, sondern ein anderes als das der Coxa vara ist. Die Patientin hat keine Adduktionsbeschränkung, es ist kein Trendelenburgsches Phänomen da, es ist keine Außenrotation vorhanden, und ich finde auch nicht, daß eine Verkürzung besteht. Der Gang der Patientin ist so, daß sie das kranke Bein steif hält, und trotz der schon vier Jahre bestehenden Krankheit ist merkwürdigerweise auch gar keine ausgesprochene Atrophie der Hüft- und Oberschenkelmuskulatur da. Ich kann mir den Gang eigentlich nur so erklären, daß sie der Schmerzen wegen das kranke Bein versteift und auf diese Weise schont. Das Typische der Coxa vara, den eigentümlich watschelnden Gang, kann ich bei der Patientin nicht sehen. Wie es sich mit anderen Patienten mit derselben Krankheit verhält, weiß ich nicht.

Herr Hoffa: Ich möchte nur sagen, daß bei meinen Fällen auch typische Zeichen von Coxa vara vorhanden waren, sodaß man klinisch, wenn man das Röntgenbild nicht gehabt hätte, auch wohl die Diagnose Coxa vara gestellt haben würde. Namentlich ist mir immer die starke Prominenz des Trochanter major aufgefallen. Ich weiß nicht, ob das bei diesen Patienten auch so ist. (Zustimmung.) Die Patienten haben ungefähr die Stellung des Kopfes, wie wir sie finden, wenn wir eine Hüftluxation eingerichtet haben und es keine Reposition gegeben hat, sondern, wie Lorenz sagt, eine Apposition an die Pfanne, dann prominiert der Trochanter stark, und wir haben auch typische Adduktionserscheinungen. Auch das Trendelenburgsche Phänomen ist da.

Herr Arthur Schlesinger: Bei diesem absolut nicht. Steht der Kopf auch in der Pfanne?

Herr Immelmann: Das ist ja, was ich gesagt habe: ohne Röntgenuntersuchung würden wir die Diagnose gar nicht stellen können; Coxa vara ist es eben nicht, sondern die beginnende Osteoarthritis deformans coxae juvenilis. Ich freue mich, daß wir einmal einen derartigen Fall im Röntgenbilde sehen, bei dem nicht der Kopf schon spitz ausgezogen ist und die Pfanne halb verlassen hat. Deshalb betonte ich, daß, wenn es uns gelingt, einen derartigen Fall so früh zu sehen, wir mit den erwähnten Stützapparaten, die wir die Patienten tragen lassen, das Gelenk entlasten und eine weitere Deformität des Kopfes und der Pfanne vermeiden.

Herr Arthur Schlesinger: Bei Coxa vara ist die Adduktionsbeschränkung das erste Symptom und es fehlt nie.

Herr Immelmann (Schlußwort): Ich betone noch einmal, daß wir lediglich durch das Röntgenbild die Diagnose Osteoarthritis deformans coxae juvenilis stellen und die Coxa vara ausschließen konnten.

b) **Ischias scoliotica** (Krankenvorstellung).

Patient, 52 Jahre alt, datiert sein Leiden von Ende Januar 1906 an. Leichte, unbequeme Empfindungen in der linken Hüfte und im linken Oberschenkel beim Anfang des Gehens, die bald verschwanden, wenn er längere Zeit gegangen war. Im Mai stärkere Schmerzanfälle, die das Gehen mehrere Male fast unmöglich machten. Im Juli bemerkte die Umgebung des Patienten, daß der letztere schief wurde. Anfang August wurden die Schmerzen im Bereich der linken Hüfte so stark, daß er nicht mehr gehen konnte. Am 21. August wurde mir der Patient von Herrn Prof. Schleich zur orthopädischen Behandlung überwiesen. Bei der Betrachtung des Patienten (Fig. 4) fällt uns die s-förmige Scoliose (linkseitige Lenden-, rechtseitige Rückenscoliose) auf. Bei dem Versuch des Patienten, sich nach vorn überzubeugen, treten sehr heftige Schmerzen in der linken Hüfte und im linken Oberschenkel auf. Wir haben es hier mit einem Fall der sogenannten Ischias scoliotica zu tun. Von den Theorien, welche über die Entstehung der Scoliose bei Ischias aufgestellt sind, erscheint mir die sogenannte mechanische Theorie die einleuchtendste zu sein; Der Patient senkt das Becken durch Flexion im Hüft- und Kniegelenk, um den N. ischiadicus an der Austrittstelle am Foramen ischiadicum maj. vor Irritation durch den M. pyriformis zu schützen. Die Folge davon ist die Lendenscoliose der kranken Seite und die Rückenscoliose der gesunden Seite. Somit ist die Scoliose als eine spastische Zwangshaltung aufzufassen. Die Diagnose ist leicht, die Prognose günstig, wenngleich $1^1/_2-2$ Jahre zur vollständigen Wiederherstellung notwendig sind. Therapie: Während des floriden Stadiums bei sehr heftigen

Schmerzen: Fixierung des Unterrumpfes, des Beckens und der krankseitigen unteren Extremität in jener Flexionstellung, welche der Patient als die relativ schmerzloseste bezeichnet: nicht etwa in korrigierter Stellung. Nach Ablauf des floriden Stadiums: mechanische Behandlung mit Massage, methodische Ueberstreckung der kranken Extremität bei durchgedrücktem Knie, sowie Tragenlassen eines Hessingschen Stützkorsetts. Um zu zeigen, wie vollständig die Scoliose wieder ausheilt, habe ich einen jungen Mann hierher gebeten, welcher vor drei Jahren an einer äußerst schweren Ischias scoliotica erkrankte. Seit etwa einem Jahre ist er geheilt und präsentiert sich jetzt als vollständig gerader Mensch. (Demonstration.)

Diskussion: Herr v. Bergmann: Steht das Becken auf der linken Seite höher oder tiefer? Es macht den Eindruck, als wenn es höher stände.

Herr Immelmann: Der Patient legt augenblicklich das Schwergewicht seines Körpers auf das rechte Bein; das linke Knie drückt er übermäßig durch, sodaß die linke Hüfte höher erscheint.

Herr v. Bergmann: Während er hier stand, war offenbar die Glutäalfalte auf der linken Seite viel höher als auf der rechten, folglich war auch das Becken hier höher, womit die mechanische Erklärung nicht stimmen würde.

Herr Immelmann (Schlußwort): Mir ist das auch schon ein paarmal bei meinen täglichen Streckversuchen aufgefallen. Ich habe nicht erwähnt, daß auch sonst Fälle vorkommen, bei denen die Lendenscoliose heterogen ist und die Rückenscoliose homogen. Aber das sind verhältnismäßig seltene Fälle. Von diesen habe ich nur einen einzigen Fall beobachtet, den ich hier nicht erwähnt habe, wie ich denn auch auf die Differentialdiagnose (Tuberculose, Lues) nicht weiter eingegangen bin. — Daß wir die Hessingkorsetts so leicht wie möglich machen, brauche ich wohl nicht weiter hervorzuheben.

c) Die Behandluug von **Gelenksteifigkeiten** mit **Bierschen Saugapparaten.** (Demonstration.)

Die Bierschen Saugapparate zur Behandlung von Gelenksteifigkeiten dienen dazu, durch verdünnte Luft Hyperämie in dem zu behandelnden Organ hervorzurufen. Bringen wir z. B. einen Arm in einen solchen Apparat hinein und verdünnen durch einige Pumpenzüge die Luft in dem letzteren, so konstatieren wir a) Rötung des Arms, b) Anschwellung desselben, c) Gefühl erhöhter Wärme in demselben. (Der Patient verdunstet infolge der Luftverdünnung reichlich Wasser in den Apparat, dessen Wände sich schnell beschlagen.) d) Kribbeln und Prickeln in der Haut. Die Wirkung der Saugapparate ist a) schmerzstillend, b) lösend und erweichend bei allen möglichen Gelenkversteifungen aus den verschiedensten Ursachen; sie haben einen großen Vorzug vor den Heißluftappa-

raten, welche an den Kräftezustand, namentlich blutarmer Personen, hohe Anforderungen stellen. Ich zeige Ihnen jetzt die bisher konstruierten Apparate für Ellbogen-, Hand-, Knie- und Fußgelenk während ihrer Anwendung bei Patienten. Bei schwer entzündeten Gelenken begnügt man sich mit dem bloßen Hyperämisieren. Bei allen traumatischen und chronisch rheumatischen, sowie ausgeheilten tuberculösen Gelenkversteifungen kann man ziemlich energisch vorgehen und durch geeignete Einlagen orthopädische Wirkung erzielen. Um sich von der Wirkung der einzelnen Apparate zu überzeugen, empfiehlt es sich, daß man sie an seinem eigenen Körper ausprobiert. Figur 5 zeigt uns den Fußapparat in seiner Anwendung zur Streckung im Fußgelenk.

2. Herr Jaquet: a) Ueber die Köhlersche Verbesserung der **Röntgentechnik** bei sehr **starken Patienten.** (Demonstration.)

Werden wir schon vor eine harte Probe gestellt, wenn wir Röntgenaufnahmen von Gliedmaßen machen wollen, die mit einem Gipsverbande versehen sind, so ist dies noch viel mehr der Fall, bei der Röntgenphotographie sehr fetter oder muskulöser Personen oder von Organen, deren Gewebe von ihrer Umgebung wenig differenziert sind; z. B. Nieren und Ureter. Um hier brauchbare Aufnahmen zu erhalten, hat man verschiedentlich versucht, die Technik zu verbessern. Zunächst sind hier in diesem Sinne die Blenden, namentlich die Kompressionsblende zu erwähnen. Aber auch sie sind nicht vollkommen: Einmal kann man leicht durch zu starkes Anziehen der Kompression die untergelegte photographische Platte zerbrechen; anderseits erzeugt die Wärme des angepreßten Körpers nachher beim Entwickeln oft Plattenflecke; schließlich ist die Platte stets der Gefahr ausgesetzt, in bezüglichen Fällen durch Schweiß- oder gar Eiterabsonderung geschädigt zu werden. So richtete man daher sein weiteres Augenmerk bei der Verbesserung des Untersuchungsverfahrens auf die Platten selber. Levy schlug vor, Films, bzw. Platten zu verwenden, die auf beiden Seiten, also oben und unten eine Schicht haben. Dies Verfahren ist technisch ungeheuer schwer und mühsam durchzuführen. Ein weiterer Vorschlag ging dahin, Platten mit doppeltstarker Schicht zu verwenden. Diese Platten sind jedoch ganz besonders häufig mit Farbschleiern versehen. Da hat nun Alban Köhler (Wiesbaden) ein Verfahren angegeben, das in seiner Technik hervorragend einfach ist und uns oft bei der Photographie sehr fetter Personen vortreffliche Dienste geleistet hat: statt der einfachen photographischen Platte werden zwei genommen, die mit den Schichtseiten aufeinander liegen. Solche Aufnahmen ergaben fertig bei gleicher Anordnung betrachtet, ein doppelt differenziertes, doppelt kontrastreiches Negativbild, indem die glasklaren Partien dabei ebenso durchsichtig bleiben, während die mehr oder weniger belichteten Stellen doppelt dicht zur

Geltung kommen. Das Verfahren bietet übrigens auch nicht zu unterschätzende Nebenvorteile: Die Platten brechen, da doppelt, weniger leicht durch den Druck der Blende. Da ferner die Glasschicht der oberen Platte nach außen liegt, wirkt weder Wärme, noch Absonderungen von Schweiß, Eiter oder Blut auf die photographische Schicht irgendwie ein. Und, last not least, ist wirklich auf einer Platte einmal ein Plattenfehler, so ist er auf der anderen sicher nicht. Man ist also der lästigen Kontrollaufnahmen überhoben. Daß dies Verfahren nicht schon längst ausgeübt ist, liegt wohl daran, daß man gefürchtet hat, die Röntgenstrahlen, welche, bevor sie zur photographischen Schicht kommen, doch erst durch Glas gehen müssen, würden zu viel an Durchdringungskraft verlieren. Das ist aber ein physikalischer Irrtum: Diese Röntgenstrahlen haben nämlich schon einmal eine Glasschicht passiert — die Glaswand der Röhre —; sie sind demnach sogenannte „geläuterte" Strahlen und büßen beim Passieren der Glasschicht der Platte kaum mehr etwas von ihrer Kraft ein.

Ich möchte Ihnen, meine Herren, nun eine Schulteraufnahme zeigen: 1) nach der alten Methode (Fig. 6); 2) nach der Köhlerschen (Fig. 7).

b) **Plastische Röntgenbilder** und deren Anfertigung. (Demonstration.)

(Vgl. Deutsche medizinische Wochenschrift 1906, No. 19, 23, 26, 28.)

Sie werden in der letzten Zeit des öfteren von der Anfertigung „plastischer" Röntgenbilder gehört haben. Da ich voraussetze, daß Sie persönlich noch nicht alle Gelegentheit gehabt haben, Näheres über das Verfahren und seine Anwendung zu hören, so möchte ich mir erlauben, Ihnen darüber in aller Kürze einige Mitteilungen zu machen. Ich möchte Ihnen die Methode des R.-Technikers Horn in Erlangen — aus der Firma Reiniger, Gebbert & Schall — vorführen, da sie wohl die beste sein dürfte:

1. Von der gewöhnlichen Negativplatte fertigt man sich eine gleich große Diapositivplatte an. Wie dies geschieht, darf ich wohl als bekannt voraussetzen. 2. Dann werden die beiden Platten — Negativ und Diapositiv — so zusammengelegt, daß die Schichtseiten nach außen gekehrt sind. 3. Darauf hält man die so zusammengelegten Platten gegen das Licht. Das Negativ muß aber unbedingt dem beschauenden Auge zugekehrt sein.

Betrachtet man nun so das Negativ, so wirkt das durch die doppelte Glasschicht getrennte Diapositiv nur als diffuser Schatten und erzeugt, wie Sie gleich sehen werden, Plastik. Die letztere wird außerordentlich schön, wenn man die beiden Platten um ein Minimum — etwa 1 mm — gegeneinander verschiebt. Es ist unbedingt nötig, die Platten mit den Schichtseiten nach außen zu legen. Würde man sie mit den Schichtseiten zusammenlegen, so

könnte das Diapositiv nicht diffus wirken, also auch keine Plastik bewirken. Von den plastischen Platten kann man übrigens auch Positivabzüge machen. Dabei ist jedoch nötig — aus Gründen, die ich hier nicht erwähnen will —, daß man sie nicht direkt macht; sondern man fertigt von den beiden Aufnahmen erst eine Platte an, die sogenannte „plastische Kopierplatte". Hiervon kann man sich dann nach Belieben Abzüge herstellen.

Das Verfahren eignet sich vornehmlich für solche Röntgenaufnahmen, bei denen die Gewebe unter sich schwach differenziert sind: also für die Photographie der Wirbelsäule, Nieren; ferner zum Nachweise von Fremdkörpern, arteriosklerotischen Gefäßen und ähnlichem. Figur 8 zeigt das plastische Röntgenbild eines großen Nierensteins. (Patient des Prof. Israel.)

3. Herr Immelmann: a) **Orthophotographie** der **Aneurysmen** und **Mediastinaltumoren**. (Demonstration.)

Bisher bedienten wir uns zur Untersuchung des Herzens, der Aorta thoracica und der Mediastinaltumoren des Orthodiagraphen. Ich demonstriere Ihnen jetzt ein von meinem technischen Assistenten, Herrn Lepper, ausgearbeitetes Verfahren, mittels des Orthodiagraphen die genannten Teile in ihrer wahren Größe röntgoskopisch zu photographieren. Ich halte diese Möglichkeit für einen großen Fortschritt in der Röntgentechnik. Der Gang dieser Methode ist folgender: Der zu Untersuchende stellt sich in den Orthodiagraphen genau wie bei der Orthodiaskopie hinein. An Stelle des Zeichenpapiers wird eine mit einem Verstärkungsschirm armierte photographische Platte gebracht. Nachdem man den Patienten durch mehrmaliges Ein- und Ausatmen in die Möglichkeit versetzt hat, seinen Atem in jeder gewünschten Atmungsphase festzuhalten, wird der zu untersuchende Teil bei feststehendem Zwerchfell mit dem senkrechten Röntgenstrahl unter Kontrolle des Durchleuchtungsschirms umzogen und dadurch auf die Platte geworfen. Sollte der Betreffende nicht während der ganzen etwa eine Minute dauernden Prozedur in fester Atmungsstellung verharren können, so schaltet man die Röhre auf einen Augenblick aus, läßt einige Atemzüge machen und dann den Patienten möglichst in dieselbe Atmungsstellung zurückkehren. Die Blende muß dabei sehr klein (1 cm) gewählt werden. Das so erhaltene Bild stimmt mit dem Orthodiagramm vollständig überein; es hat vor demselben aber den Vorzug größerer Objektivität. Um einerseits den Unterschied zwischen einer gewöhnlichen Röntgenaufnahme und einem Orthophotogramm und anderseits die Uebereinstimmung des letzteren mit dem Orthodiagramm vor Augen zu führen, zeige ich Ihnen jetzt ein Aortenaneurysma erst nach der alten Methode photographiert (a), sodann von demselben ein Orthodiagramm (b) und schließlich das Orthophotogramm (c). Man sieht deutlich den bedeutenden

Unterschied der beiden Photogramme, sowie die vollständige Uebereinstimmung zwischen Orthodiagramm und Orthophotogramm (Figur 9).

b) **Projektion** von zwanzig ausgewählten **Röntgenbildern** aus der **Chirurgie.**

An der Hand einer Reihe von Projektionsbildern will ich Ihnen jetzt vor Augen führen, wie häufig die Chirurgie Veranlassung hat, die Röntgenstrahlen zur Hilfe heranzuziehen. Zunächst zeige ich Ihnen die Aufnahme von Osteoarthritis deformans coxae juvenilis; ich habe die Reihenfolge so gewählt, daß das erste Bild die ersten Anfänge der Erkrankung, die folgenden ihren Fortschritt erkennen lassen, bis Sie auf dem letzten Bilde die schwersten Veränderungen am Caput femoris und Acetabulum coxae sehen. Zum Vergleich eine Arthritis deformans senilis und eine Coxa vara. Zwei Bilder vom Knie demonstrieren eine Patella und ein Corpus alienum mobile. Die Zweckmäßigkeit der Knochennähte bei Pseudarthrose in veralteten Fällen ersehen Sie aus den folgenden Bildern (Fractura radii et ulnae; Fractura tibiae et fibulae). Der Umstand, daß es noch vorkommt, daß wir einen Nieren-, Ureter- oder Blasenstein auf der Platte nicht sehen, hat mich bewogen, Ihnen drei verschiedene, durch Operation gewonnene Konkremente nebeneinander mit Röntgenstrahlen zu photographieren, um Ihnen die verschiedene Durchlässigkeit derselben zu zeigen. Eine Reihe von durch Operation gewonnenen Gallensteinen habe ich ebenfalls nebeneinander auf einer Platte photographiert; wir sehen, daß die kalkhaltigen Steine Schatten und die Cholestearinsteine fast keinen Schatten geben. Im Körper die Gallensteine mittels Röntgenstrahlen zu finden, gelingt uns immer noch nicht.

c) Ueber die **Leppersche Spaltblende.**

Ich möchte noch eine neue Blende demonstrieren, welche von meinem technischen Assistenten, Herrn Lepper, konstruiert ist und allem Anscheine nach einen hervorragenden Platz im Röntgen-Instrumentarium einnehmen wird. Durch einen kleinen Motor wird ein in der Breite und Länge verstellbarer Spalt während der Aufnahme horizontal hin und herbewegt; Die Spaltblende wird zwischen Patient und Röhre eingestellt. Es wird demnach zur Zeit immer nur ein kleiner Körperteil durchstrahlt, sodaß die Wirkung der Sekundärstrahlen fast vollständig ausgeschlossen wird. Wir sind mit der Blende imstande, nicht nur die ganze obere Extremität, den ganzen Oberschenkel, Unterschenkel etc. mit einem Male zu photographieren, sondern wir werden Uebersichtsaufnahmen des ganzen Abdomens und Beckens machen können und so durch eine Aufnahme die Frage entscheiden, ob und wo ein Konkrement in den Harnwegen steckt. Die Blende wird von der Firma Gebrüder Löwenstein, Ziegelstraße, angefertigt.

Herr Israel: Ich glaube, den Empfindungen der Vereinigung Ausdruck zu geben, wenn ich Herrn Kollegen Immelmann unseren verbindlichsten Dank für den lehrreichen Abend ausspreche, der uns ein Bild des wertvollen Schaffens in seinem Institute gegeben hat.

Sitzung am 12. November 1906.

Vorsitzender: Herr Bessel-Hagen; Schriftführer: Herr Sonnenburg.

1. Herr Boerner: **Seltenere Frakturen** der **Handknochen.**

Vortragender bespricht an der Hand zweier eigener Beobachtungen die Kasuistik der Metarcarpalbrüche, besonders der indirekt entstandenen. Früher galten die Mittelhandbrüche allgemein als selten, erst seit der allgemeineren Anwendung der Röntgenstrahlen scheinen sie häufiger beobachtet zu werden. Die Diagnose ist bei den indirekten Frakturen oft schwierig und nur mit Hilfe der X-Strahlen mit Sicherheit zu stellen. Von den beiden mitgeteilten Fällen verdient der erste, in welchem es sich um eine fast den ganzen II. Nebencarpus durchsetzende Längsfissur durch Stoß des Metarcarpusköpfchens gegen den Sattel handelte, wegen seiner Seltenheit ganz besonderes Interesse. Die Längsfrakturen der Röhrenknochen sind außerordentlich selten und an den Metarcarpalknochen überhaupt noch nicht beschrieben worden. In dem zweiten Fall des Vortragenden handelt es sich um eine Torsionsfraktur des Metarcarpus II bei einem Unteroffizier, der nach vornüber auf den ausgestreckten Zeigefinger gefallen war. Die klinischen Erscheinungen waren so gering, daß die Diagnose erst mit Hilfe der Röntgenstrahlen gestellt werden konnte. Im Anschluß an diese beiden Fälle[1]) wird noch über eine ausgedehnte Längsfissur der Grundphalanx des Zeigefingers durch Kugelschuß aus einer Teschinpistole berichtet. Das Geschoß fand sich fest eingekeilt in einem breiten Knochenspalt, der Diathese und Capitulum vollkommen durchsetzte. Von allen drei Frakturen werden die Röntgenbilder demonstriert.

2. Herr Kothe: **Eigentümliche Form chronischer Dickdarmstenose** der **Flexura linealis coli.** (Siehe den Vortrag im II. Teil dieses Bandes, S. 72.)

3. Herr Kleinschmidt: **Behandlung der ischämischen Muskelkontrakturen.** (Siehe den Vortrag im II. Teil dieses Bandes, S. 77.)

---

1) Sie werden ausführlich in der Deutschen Zeitschrift für Chirurgie unter dem Titel: „Beiträge zu den Frakturen der Metarcarpalknochen" publiziert werden.

Diskussion: Herr Hoffa: Ich habe eine Reihe solcher Fälle von ischämischer Muskelkontraktur beobachtet und auch operiert, und zwar habe ich in allen Fällen — ich glaube, es sind fünf gewesen — die Henlesche Knochenverkürzung, die Resektion aus der Kontinuität, gemacht. Die Fälle, die man bei Kindern beobachtet, sind außerordentlich typisch. Fast alle haben die gleiche Dislokation der Fragmente, wie sie hier der kleine Junge auch aufweist: oberhalb der Ellenbeuge fühlen Sie einen scharfen Knochenvorsprung, eine Spitze, welche sicher die Arterienverletzung bewirkt hat. Die meisten dieser ischämischen Kontrakturen hat man im Anschluß an derartige Ellbogenverletzungen beobachtet.

Ich möchte Ihnen nun heute einen Patienten vorstellen, den ich gerade vor kurzer Zeit operiert habe. (Demonstration.) Es handelt sich um einen Matrosen, der im Auslande vom Maste heruntergefallen ist und eine schwere Fraktur beider Vorderarmknochen erlitten hat. Er ist dann in San Francisco behandelt worden. Es wurde ein Verband angelegt, der aber ein sehr schlechtes funktionelles Resultat hatte: es war eine vollständige Unfähigkeit der Pronation und Supination vorhanden. Patient ist dann in das Hamburg-Eppendorfer Krankenhaus aufgenommen worden. Dort hat man konstatiert, daß eine Verwachsung der Ulna und des Radius zustande gekommen war. Durch eine Operation ist die vorhandene Kallusbrücke durchtrennt worden. Es blieb aber immer noch eine, vielleicht durch einen zu eng angelegten Verband veranlaßte, ischämische v. Volkmannsche Kontraktur zurück. Der Patient kam zu uns mit der typischen Volarflexion, mit der Krallenstellung der Hand. Die Hand konnte absolut nicht gebraucht werden. Ich habe zur Abhilfe dieses Zustandes die Kontinuitätsresektion gemacht; ich habe Ulna und Radius bloßgelegt und ein gutes Stück herausgeholt. Das ist meiner Erfahrung nach die Hauptsache. Ich hatte die Kontinuitätsresektion, wie gesagt, schon früher öfter vorgenommen, habe aber gelegentlich mangelhafte Resultate erzielt, wohl deshalb, weil das herausgeholte Knochenstück zu kurz war. Man muß ordentlich — mindestens zwei- bis dreiquerfingerbreit — resezieren, aus beiden Knochen, wenn man wirklich erreichen will, daß sich die Finger nachher strecken können. In einem Falle, bei einem Jungen, bei dem ich zuerst etwa 2 cm herausgeholt hatte, habe ich, da die Streckung nicht vollständig möglich war, nachher noch einmal dieselbe Operation vorgenommen und dadurch eine vollständige Streckung der Finger erzielt. — Also hier sind wir so vorgegangen, daß ich sofort etwa 3 cm bei beiden Knochen herausgenommen habe. Ich habe die Knochen dann in ihre richtige Lage gebracht und mit Silberdraht zusammengenäht. Das Resultat ist, wie Sie sehen, ein recht gutes geworden. (Demonstration.) Patient kann jetzt die Finger sehr schön strecken und beugen und die Hand zur

Faust schließen. Das funktionelle Resultat ist durch frühere Verletzungen beeinträchtigt. Patient hat vor vielen Jahren eine Fingerverletzung gehabt, die eine Steifigkeit des kleinen Fingers zur Folge hatte: dann hat er ferner am Mittelfinger eine volare Luxation der Phalanx erlitten; das Köpfchen prominierte volarwärts sehr stark. Ich habe es nachträglich noch reseziert, weil der Finger nicht bewegt werden konnte. Jetzt ist auch an diesem Finger die Beweglichkeit schon bedeutend besser. Sie sehen an diesem Röntgenbild den Zustand vor der Operation und hier den jetzigen Zustand.

Herr Karewski: Da es scheint, als wenn bei den Kontinuitätsresektionen wegen ischämischer Muskellähmungen die Pseudarthrosenbildung nicht selten ist, so möchte ich einen Vorschlag machen, der vielleicht eine Verminderung der Zahl solch übler Vorkommnisse ermöglichen kann. Ich habe vor einiger Zeit in Vertretung des Herrn Prof. Israel Gelegenheit gehabt, zwei Kontinuitätsresektionen wegen Radialislähmung zu machen. Es handelte sich um zwei Russen, die bei den Unruhen verwundet worden waren. Beide hatten einen Schuß, der eine durch den linken, der andere durch den rechten Oberarm bekommen. Die Verletzungen hatten lange geeitert, es waren viel Sequester ausgestoßen worden; schließlich kamen die Leute her mit fistulöser Pseudarthrose des Oberarms und kompletter Radialislähmung in beiden Fällen. Es mußte also die Pseudarthrose beseitigt werden, und der Radialis sollte zusammengenäht werden. Da sich zwischen den weit auseinander gewichenen Enden des Radialis große Narbenmassen befanden, entstand ein großer Defekt, und ich war gezwungen, einen Teil der Oberarmknochen zu resezieren, was auch zur Heilung der Pseudarthrose erforderlich war, um die spitz endigenden Fragmente gut adaptieren zu können. Ich bin nun so verfahren, daß ich die Knochen aneinanderfügte, nachdem ich sie treppenförmig angefrischt hatte. Man hat dann zwei große Knochenwundflächen, die sehr günstige Gelegenheit zur Heilung geben, und außerdem sind solche Knochen natürlich viel besser durch Catgut- oder Drahtnaht fest miteinander zu verbinden als diejenigen, die einfach quer durchtrennt sind. Von einem Endresultat kann ich nicht sprechen, da beide Leute auf Grund der hiesigen Polizeiverhältnisse Berlin haben verlassen müssen. In dem einen Falle war die Pseudarthrose komplett geheilt, und der Radialis fing an zu funktionieren; in dem andern war eine Vereinigung der auseinandergefügten Knochen vorhanden, es war aber noch eine gewisse Beweglichkeit zu konstatieren, sodaß der Patient mit einem Tutor versehen werden mußte. Ich meine nun, wenn man bei ischämischer Lähmung aus der Kontinuität resezieren will, so ist es eine Kleinigkeit, in dieser Weise die Knochen anzufrischen. Man hat gewiß viel größere Chancen, daß dann eine knöcherne Heilung zustande kommt.

Herr Sonnenburg: In der von mir im Monat Juni geleiteten Sitzung[1]) hat Herr Oberarzt Mühsam aus meiner Privatpraxis einen Fall von ischämischer Lähmung erwähnt, bei dem die A. brachialis vollständig zerrissen war. Es handelte sich auch um diese typische Form der supracondylären Fraktur des Oberarmes mit Anspießung der Arterie. Der Fall ist auch durch meinen Freund Hoffa und mich schließlich mit Knochenresektion behandelt worden, aber in diesem sehr hochgradigen Fall ist damit kein Resultat erzielt worden: die ischämische Muskelkontraktur ist leider bestehen geblieben. Das Verfahren führt also nicht in jedem Fall zum Ziele. Dann möchte ich Herrn Karewski sagen, daß die treppenförmige Anfrischung von unserem verstorbenen Kollegen Hahn für die Tibia empfohlen worden ist.

Herr Karewski: Ich habe die Methode auch nicht als mein Eigentum in Anspruch genommen, sondern sie nur für Kontinuitätsresektion empfehlen wollen.

Herr Fränkel: Ich möchte ganz kurz eine Methode mitteilen, die ich vor einiger Zeit an einem Patienten der Hoffaschen Klinik aus demselben Anlaß, auch wegen einer Pseudarthrose, die nach einer Kontinuitätsresektion am Vorderarm entstanden war, angewendet habe. Diese Pseudarthrose nach Kontinuitätsresektion am Vorderarm ist nach meinen Erfahrungen so häufig wegen rotatorischer Verschiebungen, die durch den Muskelantagonismus der Supinatoren und Pronatoren zustande kommen. Ich habe deswegen in meinem Falle folgende Operation gemacht: Ich machte an beiden Knochen eine gewöhnliche keilförmige Anfrischung, derart jedoch, daß die Längskante des Keils am Radius in frontaler Richtung verlief, an der Vena in der dann senkrechten sagittalen Richtung (Demonstration). Durch diese Art der Anfrischung beabsichtigte ich, eine Verschiebung nach beiden Richtungen, sowohl nach rechts und links, wie nach vorn und hinten auszuschließen.

In meinem Falle verhütete ich auf diese Weise eine rotatorische Verschiebung der Fragmente und erreichte dadurch Heilung der hartnäckigen Pseudarthrose. Ich empfehle deshalb diese Methode auch in prophylaktischer Hinsicht an Stelle der einfachen queren Kontinuitätsresektion, zumal da sie fast ebenso schnell und leicht wie die letztere ausgeführt werden kann.

4. Herr Neupert: **Tumor** in der **Beckenhöhle** und in der **Inguinalgegend.**

Vortragender stellt eine 67jährige Frau vor, welche vor zwei Jahren wegen einer großen Geschwulst das Krankenhaus aufsuchte. Der Tumor hatte sich in 10 Jahren bis zur Größe von zwei Mannsköpfen in der linken Leistengegend entwickelt und reichte von der

1) 11. Juni 1906. (Vgl. Deutsche med. Wochenschrift 1906, No. 39, S. 1606.)

verstrichenen Inguinalfalte bis zur Mitte der Innenfläche des linken Oberschenkels. Bei der gynäkologischen Untersuchung wurde in der linken Beckenhälfte ein zweiter Tumor festgestellt, welcher mit dem äußeren in Zusammenhang stand und sich von den linken Adnexen nicht mit Sicherheit abgrenzen ließ. Bei der Operation zeigte sich, daß der in dem Becken gelegene Geschwulstteil im retroperitonealen Bindegewebe der Kreuzbeinhöhle lag und durch einen dicken Stiel, welcher durch das Foramen obturatorium ging, mit dem äußeren Tumor kommunizierte. Um die Geschwulst in toto exstirpieren zu können, wurde der horizontale Schambeinast im Bereich der oberen Umrandung des Foramen obturatorium reseziert. Der entfernte Tumor wog 5 kg; er erwies sich als ein aus faustgroßen Knoten bestehendes Lipom; neben diesen fand sich ein Knoten von gleicher Größe, der makroskopisch den Eindruck eines Fibroms machte, histologisch aber die Struktur eines Fibrosarkoms zeigte. Die Frau hat jetzt wieder in der linken Leistengegend einen kindskopfgroßen Tumor, offenbar ein Rezidiv des Fibrosarkoms. Im Anschluß an die Demonstration Besprechung der spärlichen Kasuistik, der Prognose und Therapie dieser Tumoren. (Die ausführliche Beschreibung des Falles erfolgt im Archiv für klinische Chirurgie.)

Diskussion: Herr Israel: Vor einigen Jahren habe ich einen Fall in dieser Gesellschaft erwähnt, der auch hierher gehört. Ich machte eine Exstirpation der Skapula wegen eines Tumors, der sich mikroskopisch sofort als Hypernephrom erwies. Auf Grund der histologischen Beschaffenheit dieses Tumors suchten wir nach einer Nierengeschwulst, die aber während der einjährigen Beobachtungszeit absolut nicht zu finden war. Schließlich aber stellte sich eine Nierenblutung ein, welche unsere Vermutung zur Gewißheit erhob. Pat. ging an intrathoracischen Metastasen zugrunde.

5. Herr Hoffmann: **Hypernephrom-Metastasen.** (Siehe den Vortrag im II. Teil dieses Bandes, S. 86.)

6. Herr Bessel-Hagen: a) **Innere Darmeinklemmung durch das Meckelsche Divertikel.**

Nicht nur nach einer primären Erkrankung des Meckelschen Divertikels infolge störender Verwachsungen, sondern auch ohne Vorausgehen einer solchen Erkrankung sind Ileuserscheinungen beobachtet worden, entweder als Folge einer mehr oder weniger weit reichenden Invagination des Divertikels oder aber dadurch bedingt, daß das Divertikel nach Art einer Strangbildung auf den Dünndarm einwirkte. Je nach seiner anatomischen Beschaffenheit und je nach seinen Beziehungen zur Nachbarschaft hat das Meckelsche Divertikel bald wie ein straffer, die Bauchhöhle durchsetzender Strang zur Einengung, Abknickung und Verdrehung des Darmes

geführt, bald bei freierer Beweglichkeit eine Schleife gebildet und dann eine durch sie hindurchtretende Darmschlinge wie ein Ring umschlossen. Der Gruppe dieser letztgenannten, durch einen äußerst bedrohlichen Verlauf ausgezeichneten Fälle gehört auch eine eigene Beobachtung des Vortragenden an. Dieselbe betrifft einen 23 Jahre alten Mann, der plötzlich mit heftigen Leibschmerzen, mit einer schnell zunehmenden Auftreibung des Leibes und peritonitischen Erscheinungen erkrankte, nunmehr aber nach einer rasch und mit glücklichem Erfolge ausgeführten Operation geheilt vorgestellt werden kann. Die Operation wurde 24 Stunden nach dem Auftreten des ersten Schmerzanfalles ausgeführt, obwohl das Verhalten des Kranken schon zu dieser Zeit wenig Günstiges mehr erhoffen ließ. Ueberall zwischen den Darmschlingen und bis in alle Nischen der Bauchhöhle hinein fand sich bereits eine reichliche Menge einer trüben, serös-eitrigen Flüssigkeit verbreitet; und die weitere Untersuchung ergab, daß mit dem an der Haut adhärenten Netz das Ende eines 17 cm langen, fingerdicken, blauschwarz, zum Teil gangränös aussehenden und bis zum Bersten prall gespannten Darmdivertikels verwachsen war, während dasselbe weiter nach oben hin in straffer Spannung die Schenkel einer kurzen Dünndarmschlinge ringförmig umkreiste. Man ist nun gewohnt gewesen, für den verhängnisvollen Verlauf derartiger Ileusfälle die Schädigung der abgeschnürten Darmschlinge verantwortlich zu machen. Das aber ist nicht richtig. Mit der Bruchbildung in der Schleife des Divertikels kam es zu einer akut einsetzenden, äußerst rasch sich verschlimmernden Erkrankung, die ohne Operation in kürzester Frist, aller Wahrscheinlichkeit nach schon am zweiten Tage mit dem Tode geendet haben würde; und doch war die Einschnürung für die eingeklemmte Darmschlinge ohne Schaden geblieben. Weder fand sich an der Einschnürungsstelle ein Zeichen einer Druckmarke, noch war das zuführende Darmrohr gestaut und stärker aufgebläht, noch auch das abführende ganz leer; die eingeklemmte Darmschlinge war gut ernährt, nur mäßig ausgedehnt, durch Gefäßinjektion nur wenig mehr als unter normalen Verhältnissen gerötet. Das pathologisch-anatomische Bild also entspricht nicht demjenigen, welches sonst bei der Einklemmung einer Darmschlinge beobachtet wird. Gerade in diesem Widerspruch zwischen der Geringfügigkeit der Darmocclusion und ihren außerordentlich stürmischen Folgeerscheinungen liegt das Charakteristische der geschilderten Inkarzeration durch das Meckelsche Divertikel. Wird sonst die Gefahr hervorgerufen durch die Störungen in der Ernährung der inkarzerierten Darmschlinge, so wird hier die Gefahr in erster Linie heraufbeschworen durch das Verhalten des umspannenden Ringes, des Divertikels, welches infolge seiner spärlichen Gefäßversorgung dazu neigt, durch Dehnung und Verdrehung außerordentlich leicht und frühzeitig der Gangrän

zu verfallen. Diesem Verhalten entsprechend erweisen sich auch die einzelnen Krankheitserscheinungen vor allem von der Beschaffenheit des Meckelschen Divertikels, weniger von dem Verschluß des eingeklemmten Darmes als abhängig. Daher folgt dem akuten Einsetzen der Erkrankung der rasche, gefahrbringende Verlauf; daher ist Erbrechen, aber doch nur äußerst selten fäkulentes Erbrechen beobachtet worden; daher treten im weiteren Verlaufe gerade diejenigen Erscheinungen in den Vordergrund, welche der rasch eintretenden Ernährungsstörung, der Gangrän und Perforation des Divertikels folgen, die frühe Beteiligung und die septische Infektion des Peritoneum mit ihrer rasch zunehmenden Druckempfindlichkeit und Auftreibung des Leibes und ihrer stürmischen Verschlimmerung. Das Krankheitsbild aber bestimmt wieder die Frage des operativen Eingreifens; denn hier gibt es nur den einen Weg, ohne jeden Verzug zur Operation zu schreiten.

b) **Lungenchirurgie.**

Vorstellung eines zehnjährigen Mädchens, bei welchem der Vortragende vor fünf Jahren durch die Operation eines zentral gelegenen Lungenabscesses und durch die Entfernung eines grösseren Lungensequesters einen tadellosen Dauererfolg erzielt hat. Am 6. Juni 1901 erlitt das Mädchen bei einem Unfall einen Bruch der Schädelbasis und innere Verletzungen der Brust- und Bauchhöhle. Drei Tage später bekam es eine linksseitige Lungenentzündung und nach einigen fieberfreien Tagen vom 27. Juni an Fiebertemperaturen, welche auf die Bildung einer intrathoracischen Eiterung hindeuteten. Aber erst eine am 2. Juli ausgeführte Resektion der neunten Rippe unterhalb des linken Schulterblattes vermochte darüber Klarheit zu bringen, daß die Pleurahöhle vollkommen frei geblieben, dagegen aus der traumatischen Pneumonie ein Lungenabsceß entstanden war. Uebrigens drängte sich bei der Eröffnung der Pleurahöhle die dunkel gefärbte, derbe Lungenoberfläche, statt zusammenzufallen, stark in die Wunde hinein. Die Eröffnung des Abscesses ließ der Vortragende zwei Tage später nach Verklebung der Pleurablätter folgen. Nach Durchtrennung einer 3 cm dicken Schicht derb infiltrierten Lungengewebes wurde eine beträchtliche Menge weißgefärbten, geruchlosen, keimfreien Eiters entleert, und mit ihm ein unregelmäßig geformter Lungensequester von 5 cm Länge, 2,2 cm Breite und 1,5 cm Dicke entfernt. (Demonstration des seltenen Präparates.) Bereits 7 Wochen nach der Operation war die Thoraxwunde vollkommen geschlossen und vernarbt. Damals war nur noch in der unmittelbaren Umgebung der Narbe eine leicht angedeutete Dämpfung vorhanden. Heute aber nach 5 Jahren ist kein Unterschied mehr zwischen der rechten und linken Seite nachweisbar. Beide Thoraxhälften haben den gleichen Umfang und die gleiche Ausdehnungsfähigkeit; es ist auch keine Verbiegung der

Wirbelsäule wahrzunehmen. Die unteren Lungengrenzen, gleich tief stehend, sind beiderseits in gleicher Weise verschieblich. Ueberall rechts und links ist reines Vesikuläratmen ohne Nebengeräusch, auch ohne Schallverkürzung, hörbar. Und mit diesem Befunde steht auch im Einklang das Röntgenbild, in welchem das Lungengewebe an der Operationsstelle die gleiche Beschaffenheit wie rechts erkennen läßt. Eine so tadellose Wiederherstellung der Lungen spricht zu Gunsten einer rechtzeitig ausgeführten Operation. Frühzeitig soll die operative Eröffnung der Abscеßhöhle erfolgen; um so mehr noch dann, wenn die Loslösung eines Lungensequesters möglich erscheint.

Sitzung am 10. Dezember 1906.

Vorsitzender: Herr Hildebrand; Schriftführer: Herr Israel.

1. Herr Pels-Leusden: a) **Madelungsche Deformität der Hand.** (Siehe den Vortrag im II. Teil dieses Bandes S. 92.) b) **Sehnengeschwülstchen in der Hohlhand bei Kindern.** (Siehe den Vortrag im II. Teil dieses Bandes S. 101.)

2. Herr Hildebrand: a) **Ruptur des Ductus hepaticus.**

Das sechsjährige Mädchen ist vor einem halben Jahre wegen Ruptur des Ductus hepaticus operiert worden. Es wurde am 5. Juli 1906 durch einen leichten zweirädrigen Karren überfahren. Die Räder gingen über Kopf, Bauch und untere Extremitäten. Gleich danach trat Erbrechen ein. Die Kleine fühlte sich aber am nächsten Tage so wohl, daß ihre Mutter gar keine Besorgnis hegte. Dann aber fing das Kind an abzumagern, der Leib wurde aufgetrieben. Wir fanden hier Hautabschürfungen an der Stirn, der Unterbauchgegend und dem linken Unterschenkel, außerdem ein subcutanes Hämatom in der Nähe des Nabels. Der Leib war stark angeschwollen; in den abhängigen Partien fand sich Dämpfung, die sich bei Lagewechsel änderte. Die Mm. recti waren stark kontrahiert; das Abdomen im ganzen etwas schmerzhaft, besondere Druckempfindlichkeit bestand nicht. Puls etwa 110, keine Temperatursteigerung. Flatus und Stuhl gingen ab. Am ehesten glaubten wir, es läge eine intraabdominelle Blutung vor. Hierfür schien die Anschwellung des Leibes, die Dämpfung und der schnelle Puls zu sprechen. Es waren fünf Tage seit der Verletzung vergangen; wir hatten also keine Veranlassung mehr, sofort einzugreifen. In den nächsten Tagen verschlimmerte sich der Zustand. Die Patientin magerte rapide ab; ihr Leib schwoll immer mehr an, und die Dämpfung wurde stärker. Temperatur 38—38,5°. Gallenfarbstoff

im Urin, dagegen kein Icterus der Schleimhäute. Stühle nicht acholisch. Keine peritonitischen Erscheinungen, Puls beschleunigt, doch leidlich kräftig. Es konnte also nur eine Zerreißung der Gallenblase oder eines größeren Gallenweges vorliegen. Hierfür sprach die Anschwellung des Leibes, die ohne jede peritonitische Erscheinung zunahm, außerdem der Befund von Gallenfarbstoff im Urin. Jedenfalls konnte der Hepaticus und Choledochus nicht total zerrissen sein; sonst wären die Stühle acholisch gewesen. Bei Probeinzision in der Mittellinie, 15 Tage nach der Verletzung, entleerte sich goldgelbe Galle. Die Leber wurde durch den Courvoisierschen Bauchschnitt freigelegt. Sofort nach Eröffnung der Bauchhöhle stürzte massenhaft Galle hervor. Die vorliegenden Darmschlingen, besonders das Colon transversum, waren dicht mit gelben Fibrinmassen bedeckt; auch die Dünndärme hatten geringe Beschläge. Das Colon transversum war leicht an der unteren Fläche der Leber fixiert. Diese Fixation wurde gelöst und die Leber, ebenso wie die Gallenblase, abgesucht. Eine Ruptur in ihnen war nicht zu finden; aber fortwährend strömte Galle aus der Tiefe nach. Es fand sich schließlich ein 1 cm langer, längs verlaufender Riß des Hepaticus, ohne daß jedoch die Kontinuität unterbrochen war. Es wurde nach Drainage des Hepaticus der Bauch wieder geschlossen. Vier Wochen später war die Bauchwunde vollständig geheilt, und das Kind wurde entlassen. Zu Hause trat nochmals ein Fieberanfall auf, infolge einer Perityphlitis, die das Kind sehr schnell durchmachte. Jetzt ist es gesund und munter.

Die isolierte Ruptur des Hepaticus ist bis jetzt sehr selten beobachtet worden. Der Hauptstamm ist, soviel ich weiß, nur einmal zerrissen vorgefunden worden, fünf Fälle sind bekannt, in denen der rechte oder linke Hepaticus eine Ruptur erlitten hatte. Sämtliche Fälle sind tödlich verlaufen, darunter auch zwei laparotomierte von Czerny und Spillmann. Verletzung des Ductus choledochus ist im ganzen elfmal beobachtet, acht Fälle sind gestorben. Es geht aus diesen Fällen hervor, daß die Verletzung in der Regel durch eine breit angreifende Gewalt durch Ueberdehnung hervorgerufen wird. Die Leber wird plötzlich nach oben gepreßt, das Duodenum nach unten. Hierdurch erleidet der Hepaticus und in seiner Fortsetzung der Choledochus eine solche Zerrung, daß er durchreißt. Je kompressibler der Thorax ist, desto leichter wird diese Verletzung zustande kommen; ist er starr und unnachgiebig, so entstehen leichter Rippenfrakturen. Dem entspricht auch, daß die Verletzten, wie auch hier, meist jugendliche Individuen, speziell Kinder sind Entsprechend der Einwirkung der Gewalt ist der Riß meist quer, doch kommen auch, wie unser Fall zeigt, längs verlaufende Rupturen vor. Hierbei spielt jedenfalls der Inhalt des Ganges eine gewisse Rolle. Die Wände des Rohres legen sich zusammen; nun sucht ihr Inhalt

auszuweichen. An den Stellen, an denen die Gänge stärker fixiert sind, bei ihrem Eintritt in das Duodenum, ihrem Austritt aus der Leber, können sie leicht abgeknickt werden; die Galle staut sich hier und sprengt die zarten Wandungen auseinander. So resultiert also ein Längsriß. Die Symptome sind anfangs meist dunkel. Klarheit verschafft erst die zunehmende Anschwellung des Leibes, die durch den Gallenfluß bedingt wird, ohne daß dabei peritonitische Erscheinungen auftreten. Damit geht eine starke Abmagerung Hand in Hand. Sie wird bedingt einmal durch den Verlust von Galle überhaupt, weiter durch die Aufnahme der Gallensäuren, die toxisch auf den Körper wirken. Eine besonders starke Resorption tritt in den ersten Tagen ein; dann bilden sich Adhäsionen, Fibrinbeschläge, die eine zu schnelle Aufnahme der Galle in das Blut für die nächste Zeit verhindern. Ob diese Bildung einer fibrinösen Peritonitis allein auf den chemischen Reiz der Galle zurückzuführen ist oder ob Bakterien dabei eine Rolle spielen, ist noch nicht entschieden. In unserem Falle war die Galle steril; trotzdem war eine sehr ausgedehnte fibrinöse Peritonitis eingetreten. Eine allgemeine Peritonitis ist bis jetzt bei der Ruptur des Hepaticus und Choledochus sowie der übrigen Gallenwege noch nicht einwandfrei beobachtet worden. Trotzdem hat die Ruptur namentlich des Hepaticus eine sehr schlechte Prognose, weil die Fälle gewöhnlich zu spät operiert werden. Sie werden als alles Mögliche gedeutet, unter anderem auch als tuberculöse Peritonitis. Die schnelle Heilung unseres Falles zeigt am besten, wie wichtig es ist, einen solchen Patienten früh unter die Hände zu bekommen. Wenn man nach Wochen oder gar nach Monaten genötigt ist, den Bauch aufzumachen, sind soviel Verwachsungen vorhanden, die Operation technisch so schwierig, daß der geschwächte Körper des Patienten sie nicht mehr aushält. Ist der Choledochus oder der Hepaticus quer durchrissen, so muß man natürlich zu nähen versuchen. Gelingt das nicht, so wird man die Einpflanzung ins Duodenum oder in ein anderes Darmstück versuchen. Wenn auch das nicht möglich ist, muß man sich mit der Drainage begnügen. Diese Fälle sind aber prognostisch sehr ungünstig. Hiermit wird man kaum einen Patienten retten können. In manchen Fällen wird der Zustand des Patienten eine eingreifende Operation überhaupt verbieten.

Diskussion: Herr Bessel-Hagen: Ich habe eine Bauchverletzung, wo ebenfalls eine Ruptur des Ductus hepaticus vorlag, verbunden mit anderen schweren Verletzungen, durch frühzeitige Operation geheilt. Ein Mann war unter das Rad eines schwer beladenen Wagens gekommen und zwar nicht ganz überfahren, aber doch eingeklemmt worden. Gleich nach dem Unfall wurde er in das Krankenhaus eingeliefert, natürlich mit sehr schweren Chokerscheinungen. Am Bauche waren Abschürfungen der Haut vor-

handen, ebenso in gleicher Höhe am Rücken. Der Leib war leicht eingezogen, gespannt und etwas druckempfindlich. Mit dem Katheter entleerte man blutigen Urin. Blutbrechen. Als am zweiten Tage die Chokerscheinungen verschwunden waren, bestand nur noch eine mäßige Spannung des Leibes, namentlich auf der linken Seite. Hierdurch zur Operation veranlaßt, fand ich eine ziemliche Menge dunklen Blutes im kleinen Becken, am Colon ascendens eine stark blutig tingierte Stelle, am Colon transversum einen 4 cm langen, fast die ganze Dicke der Darmwand durchsetzenden Riß und außerdem eine Abreißung des Ligamentum gastro-colicum vom Magen, ferner am Colon descendens einen 6 cm langen Riß, der bis in das retroperitoneale Gewebe hineinging. Nach der Vernähung dieser Darmwunden, die breit klafften und in denen die Schleimhaut des Darms dunkel und schwärzlich gangränös zutage lag, fand ich auf der linken Seite ein großes retroperitoneales Hämatom, das von der Niere herrühren mußte, ferner rechts eine Verletzung des Ductus hepaticus mit ziemlich reichlichem Gallenerguß in den Nachbarteil der Bauchhöhle. Eine Drainage des Ductus hepaticus war nicht gut ausführbar, da das Gewebe rings herum zu sehr mit Galle durchtränkt und sehr leicht zerreißlich war. Ich habe mich darauf beschränkt, einfach bis zur Rißstelle hin zu tamponieren. In der Folge kam es zu sehr starkem Gallenausfluß und später noch zu einer Phlegmone in der linken Lumbalgegend, die von dem retroperitoneal gelegenen Teile der Colonwunde herrührte. Der Fall ist bemerkenswert einmal wegen der Heilung so vielfacher innerer Bauchverletzungen, dann aber auch wegen der Geringfügigkeit der Symptome, die diese Verletzungen verursacht hatten. Es ist wohl sicher, daß der Mann, wenn er nicht am zweiten Tage operiert worden wäre, an Peritonitis und Perforation des Darms zugrunde gegangen wäre; es ist daher besser, sich nicht erst zu einer Operation zu entschließen, wenn die Spannung des Leibes zunimmt, sondern daß man bei subcutanen Bauchverletzungen auch dann operieren soll, wenn die Spannung nicht in kurzer Frist gänzlich zurückgegangen ist.

Herr Hildebrand: Ist das ein totaler Querriß oder ein Längsriß gewesen? Ich frage wegen der Heilung des Falles.

Herr Bessel-Hagen: Weil das Gewebe rings herum vollkommen von Galle durchtränkt war, war nur festzustellen, daß der Riß unmittelbar an der Leber lag.

Herr Hildebrand: Wie soll ein totaler Querriß tamponiert heilen?

Herr Bessel-Hagen: Der Ductus hepaticus ist durch die Tamponade nicht vollkommen verschlossen worden, sondern es ist nur bis zur verletzten Stelle hin tamponiert worden. Natürlich war der Ductus hepaticus nicht ganz durchrissen.

b) **Ruptur des Ureters.**

Der Patient ist vor vier Wochen wegen einer Ruptur des Ureters mit nachfolgender paranephritischer Cyste operiert worden. Zerreißungen des Harnleiters sind sehr selten. Von Herrn Prof. Hildebrand sind anläßlich eines ähnlichen Falles früher nur zwei sichergestellte Ureterenrupturen gefunden. In der letzten Zeit sind noch vier weitere Fälle beschrieben worden. Bei unserem Patienten lag eine Verletzung des Ureters und des Nierenbeckens vor. Patient stürzte am 16. Juli 1906 von einem Neubau zwei Stockwerk tief auf die rechte Seite herab. Er brach dabei mehrere Rippen und den rechten Unterarm. Außerdem fand sich eine Verletzung im Bereiche der rechten Niere. Man fand dort einen kindskopfgroßen Tumor, der auf Druck sehr schmerzhaft war, außerdem im Urin reichlich Blut. Bei ruhiger Lage besserten sich die Beschwerden sehr schnell. Der Tumor ging zurück, die Schmerzen hörten auf, sodaß der Patient nach Hause ging. Ganz allmählich wuchs der Tumor in der rechten Seite wieder und machte schließlich sehr starke Beschwerden. Patient mußte häufig erbrechen, der Stuhlgang wurde angehalten; der Kranke hatte das Gefühl der Völle im Leibe. Am 23. Oktober suchte er die Charité auf. Hier fand man bei der Untersuchung einen mannskopfgroßen Tumor in der rechten Seite, der die ganze Gegend zwischen dem Rippenbogen bis zum Becken hin, nach hinten bis zur Wirbelsäule einnahm, deutlich fluktuierte und prall elastisch war. Die Bauchdecken ließen sich gut verschieben. Weder Leber noch Niere waren gegen die Geschwulst hin abzugrenzen. Bei dem Ureterenkatheterismus entleerte sich aus dem rechten Harnleiter normaler Urin: in den rechten Ureter drang die Sonde jedoch nur 15 cm tief ein, dann stieß sie auf ein unüberwindliches Hindernis. Urin floß nicht ab. Danach handelte es sich um eine Retentionsgeschwulst der Niere. Ob diese in der Niere selbst oder extrarenal gelegen war, ließ sich nicht ohne weiteres entscheiden: Die größere Wahrscheinlichkeit sprach für eine sogenannte falsche Hydronephrose, denn die wahren Hydronephrosen entwickeln sich in der Regel viel langsamer. Eine expektative Therapie, eine Punktion, hätte keinen Zweck mehr gehabt. Der große Tumor wurde durch den Königschen Nierenschnitt freigelegt. Nachdem Muskel und Fascie durchtrennt war, lag die Cyste in einer Ausdehnung von zwei Handtellern frei. Sie wurde punktiert, es entleerten sich über drei Liter einer klaren, leicht blutig gefärbten Flüssigkeit. Diese enthielt Harnbestandteile. Bei dem Versuche, die Cyste herauszuschälen, riß das Peritoneum auf einer Strecke von mehreren Zentimetern ein. Der Riß wurde sofort durch die Naht geschlossen. Nun wurde die Cyste breit eröffnet; so konnte man sie ganz überblicken. Sie reichte nach oben bis unter den Rippenbogen, nach unten bis zur Spina anterior su-

perior, nach hinten bis zur Wirbelsäule. Von der Niere war ursprünglich garnichts zu entdecken. Erst bei Losschälung der Cystenwandung kam man schließlich ganz oben unter dem Rippenbogen an einen Tumor, der Nierenform hatte. Von diesem Tumor hing ein Stummel herunter, etwa 2 cm lang und von Gänsekieldicke. Er lag etwas unterhalb der großen Gefäße. Wir nahmen bei der Operation an, daß es sich um den zerrissenen Ureter handelte. Dies wurde auch nachher bestätigt. Unterhalb des zerrissenen Harnleiters fand sich im Nierenbecken ein Loch von etwa Daumendicke, in das die Sonde etwa 2 cm weit hineindrang. Es wurde die kranke Niere unter großen Schwierigkeiten exstirpiert; dagegen gelang es nicht, den Sack vollständig heraus zu bekommen. Es wurde deshalb die Seite des Sackes stehen gelassen, die dem Peritoneum zugewandt war. Danach wurde die große Höhle tamponiert und die Hautwunde größtenteils geschlossen. Patient hatte eine ungestörte Rekonvaleszenz. Nach etwa drei Wochen konnte er aufstehen und ist nun soweit, daß er in den nächsten Tagen entlassen werden kann. Jetzt ist nur eine unbedeutende granulierende Wunde vorhanden, die nicht mehr in die Tiefe geht. Die exstirpierte Niere ist sehr atrophisch und enthält kaum noch sezernierendes Parenchym. Wie die histologische Untersuchung zeigte, sind die Harnkanälchen erweitert, zum Teil auch geschwunden; dazwischen befindet sich eine kleinzellige Infiltration, zum Teil schon festes Bindegewebe. Auch die Glomeruli sind teilweise geschwunden und liegen an manchen Stellen dicht nebeneinander. Zwischen ihnen findet sich reichlich Bindegewebe. Dann sehen Sie von dem Nierenhilus einen kleinen Stummel herabhängen, der den undurchgängigen Ureter darstellt, darunter ein Loch im Nierenbecken, das ganz genau der Verletzung des Ureters korrespondiert. Dies zeigt uns am besten, wie in diesem Falle die Verletzung zustande kam: Niere und Ureter wurden zusammen gegen die Wirbelsäule gedrückt und so zerrissen. Von einer sogenannten hydraulischen Pressung, wie Küster sich ausdrückt, konnte in diesem Falle keine Rede sein, sonst wäre wohl kaum eine solche korrespondierende Verletzung des Ureters und des Nierenbeckens zustande gekommen. Die Kontinuität des Ureters war nicht gleich unterbrochen. Dagegen spricht, daß der Patient sieben Tage lang und vielleicht auch noch länger blutigen Urin gelassen hat. Der Ureter ist wohl erst später nekrotisch geworden. Durch das große Loch im Nierenbecken entleerte sich die ganze sezernierte Flüssigkeit in die Umgebung, ursprünglich wohl in das Zellgewebe hinein; dann bildete sich allmählich eine Cyste mit glatten Wandungen. Solche Urintumoren werden ja bei Verletzungen der Nieren häufig beobachtet. Hier blieb nichts übrig als die Nephrektomie. Auch in den drei übrigen Fällen, in denen der Ureter gerissen war und nachher eine

paranephritische Cyste operiert wurde, mußte die Niere geopfert werden. In manchen Fällen mag es ja gelingen, durch eine Plastik oder durch andere Methoden Heilung zu schaffen.

3. Herr Neuhaus: **Tumoren** der **Cauda equina.**

Tumoren des Rückenmarks, die vom Wirbelkanal an nach außen durchgebrochen oder in den Wirbelkanal von außen hineingewachsen sind, hat man bereits früher verschiedentlich zum Gegenstand operativer Eingriffe gemacht; aber erst seit Horstley im Jahre 1887 zum ersten Male einen okkulten Wirbeltumor, dessen Diagnose von Gowers gestellt worden war, mit Erfolg operativ in Angriff genommen hat, mehren sich die Mitteilungen in der Literatur. Zwar ist ihre Zahl noch relativ spärlich. In dem Werke von Leyden und Goldscheider über Rückenmarkstumoren sind im ganzen 45 operativ behandelte Fälle aufgeführt. Borchardt schätzt die Zahl der chirurgisch behandelten okkulten Rückenmarkstumoren auf 60 bis 70. Er hat nur 42 bisher zusammenstellen können.[1]) Die Zahl der operativ behandelten okkulten Rückenmarkstumoren ist demnach zurzeit noch relativ gering, und deshalb stelle ich Ihnen hier einen kleinen Patienten vor, der wegen eines Wirbeltumors operiert worden ist. Der Junge ist zwölf Jahre alt. Er fiel im Juli 1905 mit dem Gesäß auf eine Steintreppe und bekam nach dem Fall Schmerzen im Kreuzbein, die nach dem Oberschenkel hin ausstrahlten. Irgendwelche bedenkliche Symptome, wie Erbrechen, Konvulsionen, Lähmungserscheinungen sind nicht beobachtet worden. Man legte dem Fall zunächst weiter keine Bedeutung bei. Der Junge hatte einige Tage Beschwerden, die sich aber sehr bald ziemlich verloren; er ging z. B. nach wie vor weiter zur Schule. Das Krankheitsbild änderte sich aber gegen Weihnachten 1905 in nicht unbedenklicher Weise. Er bekam Lähmungen in den Beinen, konnte nicht recht mehr gehen, wurde bettlägerig, und es stellten sich auch leichte Blasen- und Mastdarmstörungen ein. Schließlich konnte der Junge beide Beine überhaupt nicht mehr heben, konnte nicht mehr stehen, hatte Atrophie an den unteren Extremitäten, und zwar an den Unterschenkeln mehr als an den Oberschenkeln; relativ wenig beteiligt waren die Adduktoren und der Sartorius; am stärksten die rechten Peronei. Galvanische wie faradische Entartungsreaktion: Es ließ sich nur mit ganz starken Strömen eine Reizung vom Nerven aus erzielen; die Reizung vom Muskel aus verlief sehr träge. Die Anodenschließung rief promptere Zuckung hervor als die Kathodenschließung. Es war nur die taktile Sensibilität gestört, die übrigen Sensibilitätsqualitäten waren nicht alteriert. Es fand sich besonders deutlich eine Sensibilitätsstörung in der Umgebung des Anus und an den Oberschenkeln in der Form des bekannten

1) Deutsche medizinische Wochenschrift 1906, No. 24, S. 977.

Reithosenbesatzes. Der Patellarreflex war beiderseits nicht mehr auszulösen, ebenso der Achillessehnenreflex und der Analreflex. Babinski war nicht vorhanden, was bei dem niedrigen Sitz der Läsion des Rückenmarks ja auch wohl nicht weiter wunderbar war. Der Cremaster- und Bauchdeckenreflex waren vorhanden. In der Höhe des zweiten bis vierten Lendenwirbels war eine leichte kyphoskoliotische Prominenz nachweisbar. Ferner möchte ich noch erwähnen, daß die Schmerzen, die der Junge zu Anfang kurz nach dem Trauma gehabt hat, im weiteren Verlaufe erheblich nachließen und zwar besonders unter Bettruhe. Anfänglich glaubte man, daß von einem frakturierten Wirbelkörper aus ein Callus luxurians gebildet worden sei, der diesen Symptomenkomplex hervorgerufen habe. Neurologen meinten, es handle sich um eine traumatische Blutung in den Wirbelkanal hinein mit Irritation der sensiblen hinteren Wurzeln und Läsion der motorischen Ganglienzellen. Tuberculose wurde ausgeschaltet, da sonst keine Anzeichen dafür vorhanden waren: es hatte sich im Laufe der Zeit kein Absceß gebildet, man konnte vom Rectum aus ziemlich weit in die Höhe palpieren, ohne etwas für Tuberculose Sprechendes zu finden, kurzum, es wurde die Annahme der Tuberculose von der Hand gewiesen. Wir vermuteten einen Tumor. In Anbetracht der relativ ungünstigen Prognose bei konservativer Therapie wurde am 7. Juli 1906 der erste, zweite und dritte Wirbelbogen der Lendenwirbelsäule fortgenommen, und zwar opferte mein Chef den Bogen gleich von vornherein. Wir machten eine einzeitige Operation. Als der Wirbelkanal freilag, fiel zunächst auf, daß er relativ weit war. Ferner bemerkten wir sofort, daß das von der Dura umschlossene Rückenmark in der Höhe des ersten Lendenwirbels zweifellos, äußerlich betrachtet, normale Konsistenz und normale Beschaffenheit haben mußte, aber daß sich dann in der Höhe des zweiten und dritten Lendenwirbels eine ganz erhebliche Verbreiterung des von dem Duralsack umschlossenen Rückenmarks vorfand. Außerhalb der Dura war nichts Pathologisches zu entdecken. Im eröffneten Duralsack fand sich, entsprechend dem zweiten Lendenwirbelbogen, ein graurötlicher oder blauer, schwammiger, sehr leicht lädierbarer Tumor, der die Nerven der Cauda equina umwuchert und umsponnen hatte. Es wurde mittels Löffel ein etwa 6 cm langer und 2 cm breiter Tumor entwickelt. (Demonstration.) Bei dem Patienten sehen Sie hier die Narbe an der Stelle, wo die Inzision gemacht wurde. Der Fall verlief absolut aseptisch. Die Maximaltemperatur ist 37,9 gewesen. Die Stelle war noch etwas druckempfindlich; wir haben ihm ein Stützkorsett gemacht. Man behauptet ja, daß die Wirbelbögen im allgemeinen für die Stütze der Wirbelsäule von relativ geringer Bedeutung seien. Jedenfalls fühlt sich der Junge in seinem Korsett wohler; er trägt es gern, darum haben wir es beibehalten. Der Junge kann jetzt

gehen, während er vor der Operation dazu absolut unfähig war. Allerdings läßt sein Gang noch manches zu wünschen übrig. Außerdem hatte er vor der Operation Blasen-Mastdarmstörungen gehabt, die auch gleich nach der Operation noch eine Zeitlang bestanden, sich dann aber noch ganz wesentlich — besonders die Mastdarmstörung — zurückgebildet haben. Dagegen hat sich nach der Operation die schon vorher etwas vorhandene Cystitis verschlimmert, und diese besteht in geringem Maße auch jetzt noch. Der Junge sagte mir zwar, daß er das Wasser halten könne, aber mitunter scheint es doch, als ob er noch leichte Inkontinenz hätte. Vor der Operation war der Junge auf beiden Beinen total gelähmt, jetzt ist er imstande, beide Beine zu heben. (Demonstration.) Der Patellarreflex ist schon wieder vorhanden, der Achillessehnenreflex noch nicht. Es hat sich mit Ausnahme des rechten Peroneus, in welchem auch vor der Operation der Hauptsitz der Läsion war, ziemlich alles wieder restauriert. Freilich ist der Junge auch jetzt noch relativ schwach, aber er kann doch wieder die Füße bewegen. (Demonstration mikroskopischer Bilder.) Der Tumor scheint ein papilläres Peritheliom und von den Piagefäßen ausgegangen zu sein. Es ist ja bekannt, daß die Peritheliome mitunter papilläre Wucherungen zeigen; außerdem ist bekannt, daß die Papillome hyalin degenerieren können, und wir glauben, daß es sich auch in diesem Falle um stellenweise hyaline Degeneration in der Geschwulst handelt.

Diskussion: Herr F. Krause: Bei der Seltenheit dieser Fälle möchte ich ein Präparat demonstrieren. Es handelt sich um ein 22jähriges Mädchen, das nach einem Fall auf das Kreuz zunächst Erscheinungen von schwerer Ischias bekam. Dann trat eine Lähmung des linken Beines hinzu, und zwar zunächst in der Glutäalmuskulatur und im Perinealgebiet. In diesem Zustande kam die Kranke zu Herrn Prof. Remak, der sie eine Zeitlang beobachtete und dann ins Augustahospital schickte. Er diagnostizierte einen Tumor der Cauda equina. Auf Grund seines Befundes habe ich mich zur Operation entschlossen und zunächst den fünften Lumbalbogen weggenommen. Dabei kam ich an die untere Grenze des Tumors; aber auch nach Fortnahme des vierten und dritten Bogens war das obere Ende noch nicht erreicht. Die Kranke ist im Kollaps gestorben, und es zeigte sich bei der Sektion, daß der Tumor inexstirpabel war. Er ging bis zum zehnten Brustwirbel hinauf. Es handelte sich nach der mikroskopischen Diagnose um Angiosarkom. Bei so weiter Ausdehnung wird jede chirurgische Hilfe unmöglich sein. Denn es bestand hier ein Tumor sowohl der Cauda equina als auch des Rückenmarks, obschon für das weite Hinaufgreifen des Tumors keine Symptome vorhanden waren, wie aus dem demonstrierten Nervenstatus sich unschwer ergibt. Bei einer zweiten Kranken war von Herrn Prof. Oppenheim ein Tumor in der Höhe

des siebenten Cervicalsegments diagnostiziert worden. Der Kranke machte allgemein einen schlechten Eindruck, er war sehr fett, hatte einen aufgetriebenen Leib, sehr bald war Ascites nachzuweisen, sodaß ich die Operation ablehnen mußte. Nach einigen Wochen starb der Kranke; bei der Sektion fanden wir den von Oppenheim diagnostizierten Tumor in der Höhe des siebenten Cervicalsegments, zweitens einen Tumor, der in der Mitte der Brustwirbelsäule saß und das Dorsalmark komprimierte, und drittens einen Tumor, der in der jetzt zur Diskussion stehenden Höhe gelegen war, nicht in der Cauda, aber unterhalb der Lumbalanschwellung im Rückenmark selbst. Die beiden unteren Tumoren haben keine Symptome hervorgerufen, weil die Leitungsunterbrechung schon oben stattfand.

Nun noch ein Wort zu einer andern Frage. Was die Zahl der operierten Rückenmarktumoren anlangt, so glaube ich, daß sie erheblich größer ist, als Herr Neuhaus annimmt. Was mich selbst betrifft, so habe ich 20mal das Rückenmark wegen Tumoren oder tumorähnlicher Symptome freigelegt. Von diesen 20 Fällen sind an der Operation sechs gestorben; die andern haben den operativen Eingriff überstanden. Von den drei an der Halswirbelsäule Operierten sind zwei im Kollaps gestorben. Das ist die gefährlichste Stelle. Betreffs Wegnahme der Bögen stehe ich auch auf dem Standpunkt, daß man sie unter allen Umständen opfern soll, um die an sich eingreifende Operation nicht unnütz zu erschweren. Daß die Stützfähigkeit der Wirbelsäule nicht leidet, ist sicher. Ich habe jetzt wieder einen Kranken im Hospital liegen, bei dem ich vor sechs Jahren wegen Tuberculose mit Gibbus und schwerer Rückenmarklähmung operiert habe; der Junge geht umher, obwohl ich drei Bogen an der Brustwirbelsäule fortnehmen und neben der Dura vorbei einen Mediastinalabsceß entleeren mußte. Bei ihm beruhte die Stützfähigkeit der Wirbelsäule also nur noch auf den Seitenfortsätzen; denn die Wirbelkörper waren durch Caries zerstört.

Herr Neuhaus: Die Mortalität bei Rückenmarkstumoren wird auf 50% angegeben, — natürlich nicht nur der in der Cauda sitzenden, sondern der Tumoren des ganzen Rückenmarks. Die Höhendiagnose der Caudatumoren ist ja eine mißliche Sache. v. Leyden und Goldscheider sagen, daß man kaum in der Lage sei, die Höhendiagnose bei Caudatumoren zu stellen, wenn man nicht ein äußerlich kenntliches Zeichen habe. Wir waren ja in unserem Falle sehr glücklich daran: wir hatten die Prominenz in der Höhe des zweiten und dritten Lendenwirbeldornfortsatzes; da haben wir operiert und den Tumor gefunden.

Herr Sonnenburg: Ich habe in der Freien Vereinigung vor einiger Zeit (vgl. Deutsche medizinische Wochenschrift 1903, Vereinsberichte S. 321) einige Fälle vorgestellt, wo Rückenmarktumoren entfernt worden sind, und nehme jetzt das Wort nur deswegen, um zu

betonen, daß die völlige Wegnahme der Bögen den Vorzug verdient. Wie ich damals erwähnte, habe ich einen Fall dadurch verloren, daß ich die osteoplastische Resektion der Bögen machte nach dem Vorschlage von Urban, da die Wundverhältnisse sich sehr ungünstig darnach gestalten. Uebereinstimmend mit Herrn Kollegen Krause habe ich damals betont, daß die völlige Wegnahme der Bogen notwendig ist. Ich habe nach Jahr und Tag die von mir operierten Patienten wieder gesehen und war erstaunt, wie die durch Wegnahme der Bögen zurückgebliebene Lücke, die man im Anfange fühlte, sich allmählich wieder ausgefüllt hatte, sodaß in der Tat ein Defekt kaum noch nachzuweisen war.

Herr Hildebrand: Herr Krause sprach von 20 Fällen mit Tumoren und tumorähnlichen Erscheinungen; wieviel Tumoren sind darunter?

Herr Krause: Tumoren sind unter meinen 20 Operationen 12 gewesen. Ueber die tumorähnlichen Erscheinungen haben wir in Stuttgart eine sehr eingehende Diskussion gehabt. Ich hatte betont — und das hat Herr Prof. Oppenheim aus unseren gemeinsamen Fällen mit mir gleichzeitig gefunden —, daß es eine Meningitis serosa spinalis gibt. Ich habe dort auch Bilder und Präparate von Kranken gezeigt, die durchaus die Symptome des Tumors aufwiesen. Man findet dann eine enorme Liquorspannung, sodaß der Liquor im Strahl herausspritzt. (Vgl. Deutsche medizinische Wochenschrift 1906, No. 49, S. 2011.)

4. Herr Bosse: **Ulcus pepticum der Bauchwand.**

Im November des Jahres 1905 trat ein 40jähriger Mann in äußerst desolatem Zustande bei uns ein, der angab, seit elf Jahren an Magenstörungen zu leiden. Anfallsweise auftretende stechende Schmerzen, die von dem Epigastrium zur linken Schulter ausstrahlten und keinerlei Beziehung zur Nahrungsaufnahme hatten, hin und wieder Erbrechen, gleichfalls ohne jegliche Beziehung zur Magenfüllung, einmal Blutbrechen, waren seine Beschwerden. In den letzten Jahren war er angeblich um 63 Pfund abgemagert. Außer einer alten Spitzentuberculose der Lunge war eine erhebliche Dilatatio ventriculi nachzuweisen, die im nicht aufgeblähten Zustande des Magens bis zwei Querfinger unterhalb des Nabels reichte, in aufgeblähtem Zustande hingegen fast der Symphyse nahe kam. Außerdem fühlte man bei Palpation des Abdomens in der Gegend des Pylorus eine flache Resistenz, von der nichts Näheres auszusagen war. Die Funktionsprüfung des Magens ergab, daß am Abend genossene Korinten vollkommen unverdaut am Morgen noch vorhanden waren. Die chemische Untersuchung ließ feststellen, daß reichlich freie Salzsäure vorhanden war, keine freie Milchsäure, und daß die Gesamtazidität erhöht war. Während der Beobachtung bis zur Laparotomie stellte sich verschiedentlich kopiöses Erbrechen reich-

lich wässeriger Massen ein. Ferner klagte er über einen unangenehmen, pappigen Geschmack im Munde, der ihn garnicht verließ, und hatte zweitens von Zeit zu Zeit einen ganz bestimmten Foetor, der ungefähr nach frischer Hefe roch. Es wurde ausgangs November des Jahres 1904 eine Laparotomie gemacht, und zwar des elenden Zustandes wegen unter Lokalanästhesie. Dabei fand man die schon vorher diagnostizierte Dilatatio ventriculi; aber keine Spur von irgendwelchen tastbaren Ulzerationen des Magens, ebensowenig irgendwelche Adhäsionen, die vom Magen zur Bauchwand führten. Unter diesen Umständen wurde nur der Gastroptose wegen eine Gastroenterostomie gemacht, und zwar mit einer Suspension der zuführenden Schlinge am Fundus, wie Herr Prof. Hildebrand das zu machen gewohnt ist. Die nächste Folge der Operation, deren Rekonvaleszenz ganz glatt verlief, war die, daß der Kranke wieder imstande war, gemischte, breiige und flüssige Nahrung zu sich zu nehmen. (Gewichtszunahme fünf Pfund.) Gleichzeitig verkleinerte sich der stark dilatiert gewesene Magen während des Krankenhausaufenthaltes langsam, sodaß er sich bei der Entlassung fünf Querfinger oberhalb des Nabels im nicht aufgeblähten Zustande befand, schließlich stellte sich im Gegensatz zu der vorher bestandenen Hyperazidität langsam eine Abnahme der freien Salzsäure ein, eine Hypazidität und Anazidität, die in maximo nur 0,02 % freier Salzsäure nachweisen ließ.

Der Kranke stellte sich nach zehn Monaten wieder vor, zwar mit ungefähr dem gleichen Gewicht, aber mit neuen Beschwerden, deren wesentlichste eine im linken Rectus oberhalb des Nabels aufgetretene, flache Geschwulst war, die vielleicht die Größe eines Fünfmarkstückes hatte und unter der Haut lag. Sie reichte ungefähr bis an die Mittellinie heran und war auf Betastung druckempfindlich; gelegentlich Temperatur abends bis 37,6. Zunächst brachte man diesen Tumor nicht in Beziehung zu dem vorherigen Magenleiden und zu der Operation, sondern man nahm ein Muskelgumma, bzw. eine Froriepsche Schwiele an. Er bekam eine Zeitlang Jodkali. Beim Versuch einer Probeexzision kam der Operateur, da die Platte sehr dünn war und die ganze Muskulatur einnahm, trotz schichtweisen Präparierens sofort in die freie Bauchhöhle und die alte Operationsstelle ließ sich eigentlich wider Willen betrachten. Es stellte sich heraus, daß die Gastroenterostomiestelle frei lag, daß der Fundus völlig intakt war und daß nur vom Pylorus aus in einer ganz entfernten Gegend, der rechten Bauchwand anhängend, einige fadenförmige Adhäsionen bestanden, die absolut nichts Besonderes darboten. Unter diesen Umständen hatte man erst recht den Eindruck, daß die Infiltration der Bauchwand nicht mit der früheren Operation zusammenhing. Die Bauchwand wurde wieder geschlossen, das probeexzidierte Stück mikroskopiert, und

dabei zeigte sich, daß man es nur mit einem entzündlich fibrösen Gewebe zu tun hatte, welches zahlreiche hyalin degenerierte Gefäße aufwies und selbst innerhalb des Bindegewebes hyalin degenerierte Stellen zeigte. Nach zwei Monaten war der bisher nur ungefähr fünfmarkstückgroße Tumor annähernd kleinfaustgroß geworden, ließ sich aber von der Umgebung nach innen scharf abgrenzen. Bei einer erneuten Laparotomie kam man nun nach Stillung einer erheblichen Blutung plötzlich in eine kindskopfgroße Höhle, an deren Boden die Magenschleimhaut zutage lag und außerdem das Loch der abführenden Darmschlinge. In diesem Augenblick verschlechterte sich die Narkose so, daß die Operation abgebrochen wurde; es konnte nur noch schnell tamponiert werden. In wenigen Tagen war der Kranke eines elenden Hungertodes gestorben. Die Sektion ergab ungefähr dasselbe, was wir bei der letzten Laparotomie schon gesehen hatten, nur waren mittlerweile stärkere Adhäsionen aufgetreten, die sich von der Gastroenterostromiestelle aus über die Pyloruswand bis zur Ileocöcalgegend erstreckten. (Projektion bei verdunkeltem Raum. Demonstration des gezeichneten Sektionspräparates.)

Es handelte sich also um einen Mann, der augenscheinlich auf der Basis alter Ulcera ventriculi eine Dilatatio ventriculi bekommen hat, mit Gastroenterostomie behandelt worden ist und im Anschluß an die Gastroenterostomie Bauchdeckenabscesse bekommen hat. Solche Fälle sind zuerst im Jahre 1856 von Brinton, Helfft und Cruveilhier mitgeteilt worden. Meist trat Fistelbildung ein und die Fistel schloß sich langsam spontan oder wurde operativ geschlossen. Brodnitz hat in den letzten Jahren gezeigt, daß solche Fisteln bei allen Arten von Gastroenterostomie-Anastomosen und bei allen Aziditätsgraden sich finden können. Nach der Gastroenterostomie war die Besserung der Motilität eklatant, die Nahrungsaufnahme gelang besser als vorher, die Zeichen der Stauung und der Pyloruskrampf verschwanden, es trat eine Retraktion des Hohlorgans ein und die Beschwerden ließen nach.

Es liegt ein Ulcus ventriculi pepticum vor, nicht etwa ein Ulcus jejuni, wie sie erst seit Einführung der Gastroenterostomie aufgetreten sind und für welche dieselbe Entstehungsursache angenommen wird wie beim Ulcus ventriculi simplex, nämlich Hyperazidität. Nun bestand aber in unserem Falle eine Hypazidität, ja eine Anazidität. Gewöhnlich gleichen sich ja solche Zustände im Laufe von Monaten wieder aus. Bei diesem Kranken war das nicht der Fall, sodaß wir wohl annehmen mußten, daß er unglücklicherweise eine gewisse individuelle Disposition zu diesem Ulcus pepticum hatte. Ich erinnere an den Fall von Hahn im Jahre 1901, der nach der primären Gastroenterostomie viermal operiert werden mußte, bis schließlich die Neigung zu Ulcus pepticum aufhörte. Da nun, wie wir uns bei der Operation überzeugten, das Ulcus pepticum nicht an der Stelle der

Anastomose entstanden war, kann überhaupt Magenflüssigkeit, bzw. Darmflüssigkeit nur durch die erwähnten ferngelegenen Adhäsionen an die Bauchwand herangekommen sein. Ich habe vergeblich versucht, an Hunden den Mechanismus nachzumachen. Wenn ich die Adhäsionsbildung in der Nähe der Gastroenterostomiestelle zu machen versuchte und etwas tief mit der Naht ging, so bekam ich zwar sofort ein Ulcus pepticum, aber ein solches, das zur Perforation führte, legte ich aber die Adhäsionsbildung etwas weiter weg, so hielt sie sich, nur in der aufrechten Haltung des Hundes trat kein Zug an dieser Stelle ein, ich bekam also keine Ulcerationen, und wenn selbst diese Ulcerationen positiv ausgefallen wären, so wären sie ja nur ein Beweis dafür gewesen, daß die Salzsäure des Magens sie gemacht hätte, während in unserem Falle Salzsäure nicht vorhanden war. Ich operierte deswegen an Kaninchen mit künstlichen Säften, und zwar machte ich Injektionen in die Bauchwand von außen her immer wieder an derselben Stelle etwas unterhalb des Epigastriums, nahe der Mitte des Bauches, um festzustellen, welcher von unseren Magendarmsäften, bzw. welches Gemisch von beiden imstande wäre, ein solches Ulcus zu machen. Und zwar habe ich injiziert reine HCl 0,3 bis 0,8%, HCl, auch 3 und 8%, Pepsin 3%, künstlichen, stets verdauungsfähigen Magensaft, schließlich ein Pankreasinfus, welches ich vom Schwein nach dem Vorgange von Wittichs genommen habe, und zwar in der Weise, daß auf 10 ccm ein halbes Gramm Ferment kam. (Demonstration der Präparate.)

Aus diesen Präparaten geht mit Sicherheit hervor, daß vor allem das Pancreasferment außerordentlich intensiv auf menschliche Gewebe aller Art wirkt, wie das bei der experimentellen Erzeugung der Pancreasblutung auch schon von Herrn Prof. Hildebrand hervorgehoben ist. Es ist das auch weiter nicht wunderbar, da eben das Pancreassekret drei verschiedene Fermente enthält. Eine einmalige Pancreasfermentinjektion genügt, um eine ausgedehnte Nekrose zu machen. Die in der Mitte des Bauches eingestoßene Nadel hat schon nach der zweiten Injektion von 1 ccm eine Nekrose bis hoch zum Halse herauf gemacht. Auch in unserem Falle ist die Nekrose durch eine weitab von der Operationsstelle gelegene Adhäsion eingetreten. Ferner ist es wichtig, daß sich die Pepsin- und Trypsinwirkung nicht gegenseitig aufheben, sondern im Gegenteil superponieren. Nachdem schon Brunner gezeigt hatte, daß Bakterien durchaus nicht immer durch die Salzsäure des Magens abgetötet werden, sind meine Staphylococceninjektionspräparate jedenfalls ein Beweis dafür, daß diese Keime sehr gut die Wirkung chemischer Stoffe unterstützen können.

Wenn ich nun annehme, daß unser Ulcus pepticum der Bauchwand durch Pancreassekret zustande gekommen ist, so muß ich daran erinnern, daß Kausch und andere nachgewiesen haben, daß

durch unschädlich zu machen, daß man Nahrungsmittel einführt. Dann werden die Pancreasfermente zerstört. Nun hat Katzenstein vorgeschlagen, solchen Leuten nur reichlich Fett und Kohlehydrate zu geben. Dann bleibt aber gerade dasjenige Ferment übrig, das die Eiweißkörper zerstört. Daher muß eine gewisse Quantität Eiweißnahrung zugegeben werden, um auch das Trypsin in seiner Wirkung zu annullieren.

5. Herr Kettner: **Kongenitaler Zungendefekt.**

Es handelt sich im vorliegenden Falle um einen vierjährigen Knaben, der von gesunden Eltern stammt. Nach Angabe der Mutter verlief die Schwangerschaft normal. Die Geburt des Kindes erfolgte in Steißlage. Es besitzt eine für sein Alter überaus kräftige Entwicklung, auf die offenbar die verschiedenen, gleich näher zu besprechenden Mißbildungen keinerlei hemmenden Einfluß ausgeübt haben. Der Befund an den Extremitäten entspricht noch genau dem bei der Geburt erhobenen (Demonstration). Beide Füße sind scheinbar exartikuliert; vom rechten ist nur die Ferse erhalten und ein kleiner Weichteilwulst da, wo der Mittelfuß ansetzen sollte. Die linke Ferse ist nur angedeutet. An den Händen sieht man ähnliche Verstümmelungen: es fehlen beiderseits der Zeige- und Mittelfinger; statt der Ringfinger und des rechten Daumens erblickt man kleine, eigentümlich spitz zulaufende Hautstummel. Am linken Kleinfinger und Daumen fehlen die Mittel- und Endphalanx, während der rechte Kleinfinger in toto erhalten ist. Erheblich mehr als diese Verstümmelung an den Händen und Füßen interessieren uns die Veränderungen, die wir in der Mundhöhle des Knaben finden, der behufs operativer Behandlung eines, harten und weichen Gaumen durchsetzenden Spalts hier Aufnahme fand. Es gelang, den Spalt im harten Gaumen zu schließen; im weichen blieb noch eine kleine Lücke, die in einer zweiten Sitzung beseitigt werden soll. Bei Betrachtung der Mundhöhle hat man im ersten Moment den Eindruck, als fehle die Zunge völlig. Erst bei genauem Zusehen entdeckt man am Racheneingang einen etwa markstückgroßen, dreieckigen, nach vorn spitz zulaufenden, zungenähnlichen Wulst, der dort sitzt, wo der Zungenkörper seinen Anfang nehmen sollte. An dessen Stelle sieht man am Boden der Mundhöhle zwei Wülste, die parallel von hinten nach vorn verlaufen. Es handelt sich hier um die beiden durch eine Raphe getrennten Sublingualwülste. Soweit man mittels Palpation und Kehlkopfspiegel feststellen kann, ist die Zungenwurzel noch vorhanden. Die Prüfung der Beweglichkeit des Zungenrestes ergibt ein interessantes Resultat; wir sehen, wie sich der kleine Zungenstummel weit nach hinten und vorn verschieben läßt. Gleichzeitig nimmt man eine auffallend freie Beweglichkeit der beiden Sublingualwülste wahr, die wie eine echte Zunge nach vorn bis zwischen die Zahnreihen vorgestreckt werden können. Zweifel-

los sind die Muskeln, welche die genannten Teile versorgen, noch erhalten: die Styloglossi und Hyoglossi, ferner der das Nachvornziehen der Zunge bewerkstelligende Genioglossus; aber ihre Ansatzstelle hat sich geändert, die jetzt unter, bzw. zwischen den beiden Sublingualwülsten zu suchen ist. Es ist offenbar außerdem zu einer vikariierenden Hypertrophie der Muskulatur des Mundhöhlenbodens gekommen, denn nur so findet die Verschiebbarkeit genannter Wülste nach oben und unten, nach hinten und vorn eine genügende Erklärung. Dem Kinde wurde so die Möglichkeit geboten sich im Laufe der Jahre einen ausreichenden Zungenersatz zu schaffen. Es ist erstaunlich, zu sehen, wie es diese beiden Wülste bei allen Manipulationen gleichsam als Zunge benutzt (Demonstration). Beim Kauen drückt diese Pseudozunge, wie ich sie nennen möchte, die Speisen zwischen die Zahnreihen; beim Schlucken bildet sie eine Rinne, in der die Flüssigkeiten zum Rachen fließen. Auch beim Sprechen kommt die Pseudozunge dem Knaben sehr zu statten. Man sollte denken, das Sprechen würde bei einem solch ausgedehnten Zungendefekt unmöglich sein. Dies ist jedoch keineswegs der Fall (Demonstration). Alle Vokale können deutlich ausgesprochen werden, ebenso die meisten Konsonanten, insbesondere die, bei deren Bildung die Zunge nicht beteiligt ist. Die Sprache des Kindes ist also ganz gut ausgebildet und ziemlich verständlich. Ebenso gut, wie mit den Defekten in der Mundhöhle, hat es sich auch mit den verschiedenen Defekten an den Händen und Armen abgefunden, wie ich Ihnen gleich demonstrieren kann (Demonstration). Sie sehen, der Junge läuft, als ob er normal ausgebildete Füße hätte, und vermag mit seinen verstümmelten Händen selbst schwerere Gegenstände zu greifen und fest zu halten. Die ausgedehnten Verstümmelungen an Armen und Beinen, die bei Erörterung der Aetiologie des Falles einen wichtigen Anhalt bieten, sind zweifellos amniogener Herkunft, und deshalb sind wir zu der Annahme berechtigt, daß auch der große Defekt an der Zunge, von deren Körper nur noch ein kleiner, wie abgehackt ausschauender Stumpf übrig ist, auf amniotischer Abschnürung beruht. Der sicherste Beweis für eine solche, das Vorhandensein amniotischer Stränge und Fäden an den verunstalteten Körperteilen, war bezüglich der Hände und Füße nicht zu erbringen. Dagegen hat sich, wie nachträglich durch Angabe der Mutter bekannt geworden ist, kurz nach der Geburt des Kindes herausgestellt, daß zwischen Zunge und Gaumen ein breites häutiges Band ausgestreckt war, das vom Arzt durchschnitten wurde, um die Nahrungsaufnahme zu ermöglichen. Wahrscheinlich hat es sich dabei um einen Rest jenes amniotischen Stranges gehandelt, der erstens den Zungendefekt und zweitens, durch Interposition zwischen die Gaumenfortsätze, einen Gaumenspalt verursacht hat. Wir haben es demnach hier mit einem

jener seltenen Fälle von kongenitaler amniogener Zungendefektbildung zu tun. Nicht minder interessant ist die Art und Weise, wie sich der Knabe an die verschiedenen Mißbildungen gewöhnt hat. Er läuft und greift wie ein Kind mit normalen Füßen und Händen, er spricht ganz leidlich und liefert damit einen neuen Beweis für die Richtigkeit der Angaben früherer Beobachter und Autoren, u. a. auch Königs, wonach Menschen mit mehr oder weniger hochgradigem Zungendefekt ganz gut artikuliert sprechen können. In therapeutischer Beziehung stehen wir diesen Defekten so gut wie machtlos gegenüber. Man hat Kautschukprothesen vorgeschlagen; diese Vorschläge sind, soviel mir bekannt, wohl wegen ihres rein theoretischen Wertes bisher nicht in die Praxis übertragen worden. Mehr Erfolg wird man sich meines Erachtens von monate- und jahrelang fortgesetzten methodischen Sprachübungen nach dem Verfahren von Gutzmann versprechen können. Mit diesen soll begonnen werden, sobald der Rest des Gaumenspaltes geschlossen sein wird. (Herr Krause: Wie spricht das Kind d und t?) Die Aussprache von d und t, bei deren Bildung die Zunge direkt beteiligt ist, ist dem Knaben nicht möglich; dagegen vermag er andere Konsonanten, wie ich schon erwähnte, ganz deutlich auszusprechen.

II.

Vorträge.

Zur Radikalbehandlung der Coloncarcinome.[1])

Von **Alfred Neumann.**

M. H.! Während die Zahl der Carcinome auf allen Körpergebieten und in allen Ländern und Bevölkerungsklassen wenigstens statistisch eine erhebliche Vergrößerung erfahren hat, ist die Zahl der Coloncarcinome, die in unserem Krankenhause ein chirurgisches Eingreifen erforderten, in den letzten 15 Jahren annähernd dieselbe geblieben. Wenn ich das Material unseres Krankenhauses aus den letzten drei Jahren mit dem der vorhergehenden zwölf Jahre vergleiche, so betragen die wegen Coloncarcinom ausgeführten Operationen in beiden Zeitabschnitten etwa 0,4% der im ganzen ausgeführten Operationen. Dieser Konstanz des zahlenmäßigen Materials überhaupt entspricht auch eine Konstanz des Verhältnisses der Radikaloperationen zu den palliativen Operationen beim Coloncarcinom. Wie in den ersteren zwölf Jahren von 52 Fällen von Coloncarcinom 16, das sind 31%, radikal operiert wurden, so wurden unter den 20 Fällen der letzten drei Jahre 6, das sind 30%, radikal entfernt.

Was nun die Resultate der operativen Therapie beim Coloncarcinom anbetrifft, so ist die Mortalität derselben immer noch eine sehr hohe zu nennen. Jedenfalls entspricht deren geringe Besserung durchaus nicht der Besserung der Operationsresultate, die wir sonst gerade in den letzten Jahren fast auf allen Gebieten der Bauchchirurgie zu verzeichnen haben.

Die Gesamtmortalität betrug in den ersten zwölf Jahren 50% und in den letzten drei Jahren 40%. Doch diese an sich geringe Besserung gewinnt eine gewisse Bedeutung durch die Tatsache, daß sie im wesentlichen bedingt wird durch die Besserung der

1) Siehe die Verhandlungen im I. Teil dieses Bandes, S. 7.

Resultate der radikalen Operationen. Unter den 16 Radikaloperationen der ersten Periode sind sechs gestorben. Es sind das 37,5 % Mortalität. Unter den sechs der letzten Periode nur einer, gleich 16,7 %. Dieses günstige Resultat der Radikaloperationen der letzten Jahre erfährt noch eine weitere Besserung, wenn ich mein eigenes Material zusammenstellen darf. Es sind das außer diesen sechs je ein Fall aus der früheren Zeit und ein Fall aus meiner Privatpraxis, also im ganzen acht Radikaloperationen mit einem Todesfall, das ist 12,5 % Mortalität gegen 37,5 % der vergangenen zwölf Jahre in unserem Krankenhause.

Nun ist ohne weiteres zuzugeben, daß die Zahlen, welche bei diesen immerhin seltenen Operationen in Frage kommen, viel zu klein sind, als daß nicht der Zufall eine erhebliche Rolle mitzuspielen vermag. Die Gründe für die besseren Resultate des radikalen Operierens mögen zum Teil in der Besserung des Materials, in der früheren Ueberweisung der Kranken ins Krankenhaus etc. liegen; zum Teil aber sind sie bedingt durch die strengere Beobachtung der wohl allgemein gültigen Grundsätze:

1. einer sorgfältigeren Auswahl der für eine radikale Entfernung geeigneten Tumoren und

2. eines vorsichtigeren, mehr individualisierenden Vorgehens bei der Entfernung der Geschwülste.

Es wurden prinzipiell von einer radikalen Operation ausgeschlossen: alle die Tumoren, welche diffus in die Umgebung übergingen und nicht eine gewisse Beweglichkeit gegen die Unterlage erkennen ließen. Diese Bedingung erfüllten alle acht Fälle, nämlich: ein Carcinom des Colon ascendens, zwei Carcinome des Colon transversum, ein Carcinom des Colon descendens und vier Carcinome des S romanum.

Die Operationen zur radikalen Entfernung von Coloncarcinomen zeichnen sich gegenüber den analogen Operationen am übrigen intraperitoneal gelegenen Darmtractus durch eine größere Gefährlichkeit nach zwei Richtungen hin aus. Einmal ist der Shock, soweit er durch die Operation bedingt wird, ein verhältnismäßig großer, und zweitens ist die Sicherheit der Nähte eine relativ geringe. Eine zirkuläre Resektion des Dickdarmes — eine partielle Resektion dürfte bei einem auch noch so kleinen und nur einen Bruchteil der Zirkumferenz der Darmwand einnehmenden Tumor nicht in Frage kommen — erfordert immer einen erheblich größeren Zeitaufwand als eine

analoge Operation am Dünndarme. Dabei ist es belanglos, welche Methode wir anwenden zur Wiederherstellung der Kontinuität des Darmrohres, ob eine Vereinigung des Darmlumens End-zu-End oder End-zu-Seit oder Seit-zu-Seit unter entsprechender blinder Vernähung der restierenden Darmenden, und zwar ist es belanglos, weil wir in den vorliegenden Fällen die Abkürzung der Operation durch Verwendung eines Murphyknopfes für nicht erlaubt halten. Empfiehlt sich die Verwendung des Murphyknopfes und ähnlicher Prothesen überhaupt weniger für den Dickdarm als für den Dünndarm, so ist eine solche sicher immer dann zu widerraten, wenn es sich darum handelt, eine Kommunikation zwischen zwei Dickdarmabschnitten oder einem Dickdarm- und einem Dünndarmabschnitte herzustellen, deren freie Passage durch eine Stenose für längere Zeit gestört gewesen ist. Einmal wirkt hier die oft außerordentlich starke Hypertrophie der Wandung des zuführenden Darmschenkels hindernd gegen eine genügend sichere Zusammenfügung der beiden Knopfhälften, und dann reicht hier das Lumen auch noch so großer Knöpfe oft nicht aus, um den meist aufs höchste eingedickten und in kolossalen Mengen angehäuften Kot passieren zu lassen. Dabei sei hier ausdrücklich hervorgehoben, daß die Gefahren von seiten des gestauten Kotes nicht geringer zu sein brauchen, wenn es sich darum handelt, eine Enteroanastomose des unteren Dünndarmes mit irgend einem Dickdarmabschnitte herzustellen. Wir haben es erlebt, daß bei einem Carcinom des S romanum, welches wenige Monate erst zu Stenosenerscheinungen Anlaß gegeben hatte, die aber den Patienten erst dann veranlaßten, sich operieren zu lassen, als durch Axendrehung der oralwärts von dem Tumor gelegenen S Schlinge sich akute Ileuserscheinungen eingestellt hatten, fester geformter Kot nicht nur den gesamten, exzessiv ausgedehnten Dickdarm, sondern auch den Dünndarm bis in dessen Mitte erfüllte.

Otto Sch., 44 Jahre alt (J.-No. 3984, 1902). Seit Juli 1902 Stuhlverstopfung, die bald so hochgradig wurde, daß er das Krankenhaus aufsuchte (18. Juli 1902). Die vorgeschlagene Radikaloperation lehnte er ab, nachdem durch Abführmittel und Eingießungen Stuhl erzielt worden war. Bald Verschlimmerung des Zustandes und Blutungen per anum, die anfangs Dezember 1902 sehr heftig wurden und mit krampfhaften Schmerzen im Leibe einhergingen. Zweite Aufnahme 7. Dezember 1902.

Status: kräftig, gut genährt. Reichliches Aufstoßen und Erbrechen nicht fäculenter Massen. Leib sehr stark aufgetrieben, allgemein druckempfindlich, nirgends gedämpft. Leberdämpfung verkleinert. Urin enthält Albumen. Puls 84. Temperatur 36,2°.

Diagnose: Volvulus des S romanum. Eingießungen erfolglos.

Laparotomie: S romanum stark aufgetrieben, mit Kot gefüllt, um 270° um seine mesenteriale Achse, umgekehrt wie ein Uhrzeiger, gedreht. Aufdrehung. Am Anfang des S romanum fühlt man einen etwa walnusgroßen Tumor. Daher Anlegung einer Witzelschen Schrägfistel am S romanum dicht oberhalb des Tumors unter Benutzung des stärksten Darmrohres. Zuerst Besserung. Aus dem Darmrohr durch Spülen reichlich Stuhl entleert. 9. Dezember. Verschlechterung. 10. Dezember. Exitus unter den Zeichen der Peritonitis. Sektionsbefund (Prof. v. Hansemann): Stenosis flexurae sigmoideae ex carcinomate, 28 cm oberhalb des Anus. Diese Stelle oberflächlich nekrotisch, und von hier aus Peritonitis. Dünndarm bis 230 cm oberhalb der Bauhinschen Klappe mit geformtem Kot gefüllt.

Die längere Operationsdauer bei der Resektion des Dickdarmes fällt aber um so mehr ins Gewicht, als es sich meist um wenig widerstandsfähige Patienten handelt. Der Ernährungszustand dieser Patienten ist auffallend oft, in 40 % unserer Fälle, ein guter zu nennen. Doch entspricht dem nicht die Widerstandsfähigkeit. Diese ist in fast allen Fällen herabgesetzt, und zwar hauptsächlich einmal durch die häufig sich wiederholenden Darmsteifungen und die mit ihnen einhergehenden Beschwerden, besonders Schmerzen, zweitens durch die chronische Autointoxikation auf Grund der Resorption schädlicher, in den retinierten Fäcalien gebildeter Giftstoffe. So kommt es, daß diese Patienten auf die Einwirkungen der länger dauernden Operation, wobei die nicht zu umgehende Narkose eine große Rolle spielt, leichter mit Shockerscheinungen reagieren und ihnen erliegen.

Die zweite Hauptgefahr der Colonresektionen ist die mangelhafte Sicherheit der Darmnähte. Selbst wenn wir die in den anatomischen Verhältnissen begründeten Loci minoris resistentiae des Dickdarmes für die Naht umgehen, indem wir bei teilweise retroperitoneal gelegenen Abschnitten, wie am Colon ascendens und Colon descendens, die End-zu-End-Anastomose vermeiden und bei interperitoneal gelegenen Teilen, wie am Colon transversum und S romanum, auf eine besonders sorgfältige Versorgung der dem Mesenterialansatze ent-

sprechenden Darmcircumferenz achten, so ist ein Uebermaß von Spannung bei der Darmnaht meist nicht zu vermeiden, einer Spannung, die einmal durch das Fehlen einer genügenden Beweglichkeit der fraglichen restierenden Darmteile nach der Entfernung des Tumors bedingt wird, vor allem aber durch das mechanische Moment des andrängenden, eingedickten Kotes. Gerade durch das letztere Moment wird so häufig eine Insuffizienz, ja oft ein vollkommenes Aufgehen der Naht am Dickdarme herbeigeführt, eine Gefahr, welcher durch noch so sorgfältiges Umstopfen der Nahtstelle mit Gaze nicht immer genügend begegnet werden kann.

In Rücksicht auf diese beiden Gefahren, den Shock und die Unsicherheit der Dickdarmnaht, habe ich es, abgesehen von meinen beiden ersten Fällen, vermieden, zugleich bei der ersten Operation den kranken Darm zu resezieren und die restierenden Darmlumina sofort zu versorgen, und zwar habe ich es vermieden wegen der schlechten Erfahrungen, die ich gerade bei diesen beiden ersten Fällen gemacht habe, wie auch Rotter in seinem Vortrage in dieser Vereinigung im März 1903 ähnliches berichtet hat.

Von diesen meinen beiden ersten Fällen ist der eine der einzige Todesfall, den ich zu beklagen habe.

Fall 1. Wilhelm R., 64 Jahre alt. (J.-No. 4100—1903). Vor drei Jahren Bandwurmkur. Seitdem „Bullern im Leibe", unregelmäßiger Stuhl, Appetitmangel, Abmagerung. In den letzten drei Wochen alle Beschwerden gesteigert. Besonders störend und schwächend anfallsweise auftretende Darmsteifungen, vornehmlich in der rechten oberen Bauchgegend. 20 Pfund an Körpergewicht abgenommen. 12. Dezember 1903 aufgenommen. Sehr mager, blaß. Zunge trocken. Foetor et ore. Zeichen von Lungenemphysem. Puls 96, Temperatur 36,5. Abdomen aufgetrieben, nicht gespannt, leicht eindrückbar. Dabei sehr lebhafte Peristaltik sicht- und fühlbar; plätschernde und gurrende Geräusche hörbar. Etwa in der Mitte der Gegend des Colon ascendens ein kleinapfelgroßer Tumor fühlbar. Kein Aufstoßen oder Erbrechen. Auf Ol. Ricini und Eingießungen erfolgt Stuhlgang. Diagnose: Carc. coli ascendentis. 17. Dezember Laparotomie.

Das Fehlen eigentlicher Ileussymptome, die Beweglichkeit des Tumors gegen die hintere Bauchwand, schließlich das Bestreben, dem alten Manne eine zweite Operation zu ersparen, verleiteten mich, Coecum mit angrenzendem Colon ascendens und Ileum zu resezieren, die beiden restierenden Lumina blind zu vernähen und

eine Seit-zu-Seitanastomose nach Braun zwischen unterstem Ileum und Colon ascendens herzustellen. Ich hatte den Kräften des Kranken zuviel zugemutet. Er starb am nächsten Morgen unter den Zeichen der Herzschwäche.

Bei dem zweiten Falle, bei welchem ich primär den Tumor resezierte und den Darm End-zu-End vereinigte, handelte es sich um eine Patientin mit einem Carcinom des Colon transversum.

Fall 2. Frau Louise K., 33 Jahre alt. (J.-No. 861—1900 und 3601—1901.) 1894 wegen doppelseitiger Pyosalpinx und Beckenabscessen vaginal Uterus und Adnexe exstirpiert. Seit 1898 allmählich zunehmende Stuhlbeschwerden. 8. Juni 1900 plötzlich Schmerzen und Völle im Leibe. Aufstoßen. Aufnahme: Puls 96. Temperatur 38,3. Abdomen ziemlich stark aufgetrieben, überall tympanitisch. Reliefs hochgradig aufgetriebener Dünndarmschlingen, dauernde peristaltische Unruhe, lautes Darmgurren. Scheide kuppelförmig abgeschlossen, daselbst sehr schmerzhaft. Ol. Ricini und Eingießungen erfolglos. 13. Juni Erbrechen.

Das akute Einsetzen dieser Ileuserscheinungen, das schlechte Allgemeinbefinden nach kurzem Bestehen derselben, ferner der Umstand, daß ihr vorher der Uterus exstirpiert worden war, ließen mich als Ursache des Ileus einen Strang annehmen, welcher mit dem Vaginalstumpf verwachsen war und vielleicht eine Gefährdung des Darms befürchten ließ. Bei der Laparotomie fand sich der Strang in Gestalt des gesamten großen Netzes, das wie eine Violinsaite straff zum Vaginalstumpfe hingezogen wurde. Doch an dem Ileus war der Strang nur sekundär beteiligt. Der Darm war hauptsächlich verlegt durch ein kleinapfelgroßes Carcinom im Colon transversum. Ich durchtrennte den Strang, resezierte den Tumor, vereinigte die Darmlumina unter großen Schwierigkeiten und merkte bald, daß die Darmnaht einer erheblichen Spannung ausgesetzt war, schützte sie infolgedessen durch einige Gazestreifen, die ich zur Bauchwunde herausleitete. In der Folge wurde dann durch das Uebermaß des andrängenden Kotes die Darmnaht gesprengt und ein großer Anus praeternaturalis in der Regio epigastrica herbeigeführt, welcher durch den verstorbenen Hahn nach vielen Mühen, nach Verpflanzung des Ileum aus dem Coecum in das S romanum und nach plastischem Verschlusse des Anus praet. selbst bis auf eine kleine Fistel, unschädlich gemacht worden ist. Die Kranke ist seit 5½ Jahren ohne Beschwerden und völlig arbeitsfähig. (Vorstellung am 8. Januar 1906.)

In der Folgezeit machte ich es mir zur Regel: in jedem Fall vor Anlegung einer Darmnaht für Beseitigung der Kotstauung zu sorgen. Wie ich das machte, das ließ ich von der Eigenart des Falles abhängen.

Ich unterschied Fälle, die mit akuten Ileuserscheinungen zu uns kamen, von solchen ohne Ileuserscheinungen. Bei den Ileusfällen, bei denen nicht die Anamnese und das ganze Krankheitsbild den Verdacht auf eine Darminkarzeration aufkommen ließen und zu sofortigem radikalen Vorgehen drängten, legte ich immer zuerst eine Enterostomie, und zwar meist am Coecum an und entfernte dann den kranken Darmteil sekundär, womöglich nach von Mikulicz nach Vorlagerung der carcinomatösen Darmschlinge oder, wenn eine Vorlagerung nicht möglich, durch Resektion in situ mit sofortiger Wiedervereinigung der Darmlumina. In letzterer Weise bin ich bei einem Patienten vorgegangen, bei welchem das Carcinom am Colon descendens dicht unterhalb der Flexura lienalis saß.

Fall 3. Martha D., 42 Jahre alt (Journ-No. 2740, 1904 u. 2317 1905). Seit längerer Zeit hartleibig. Allmählich traten starke Schmerzanfälle im Leibe auf, und der Leib schwoll an. 28. Oktober 1904 letzter Stuhlgang und Erbrechen. Erste Aufnahme 29. Oktober. Mager, blaß. — Temperatur 37,5, Puls 112. — Abdomen hochgradig aufgetrieben, Nabel verstrichen. — Bewegliche Dämpfung in den abhängigen Partieen. Links unterhalb des Nabels Druck sehr schmerzhaft. Leberdämpfung sehr schmal. Darmperistaltik nicht deutlich. — Hohe Eingießungen ohne wesentlichen Erfolg. — 11. November. Koterbrechen. — Diagnose: Stenose des Dickdarmes wahrscheinlich durch Tumor.

Ich habe bei dieser Patientin am 1. November 1904 die Cöcalfistel angelegt, am 21. November die Flexura colica sinistra reseziert, am 24. Januar 1905 habe ich dann in einer dritten Laparotomie die Cöcalfistel durch Resektion verschlossen. Die Kranke verließ am 27. Januar in blühendem Zustande die Anstalt. Am 26. September desselben Jahres kam sie dann wieder mit je einer kindskopfgroßen Metastase an jedem Ovarium und einer Aussaat von Knötchen auf der Darmserosa. Die Ovarialtumoren habe ich dann in einer vierten Laparotomie entfernt, wonach die Patientin am 27. Oktober vorigen Jahres zum zweitenmal das Krankenhaus verließ und seitdem subjektiv sich wohlbefindet. (Vorstellung in gutem Ernährungszustande am 8. Januar 1906.)

Auf die Bedeutung dieser metastischen Ovarialcarcinome und die relativ günstigen Folgen der Exstirpation derselben für die Trägerin hat jüngstens Amann[1]) hingewiesen.

Mit Vorlagerung nach von Mikulicz bei vorausgeschickter Cökalfistel bin ich bei drei Carcinomen des S romanum vor-

1) Amann, Ueber sekundäre Ovarialtumoren, Münchener medizinische Wochenschrift 1905, No. 50.

gegangen, welche sich für diese Methode immer am besten eignen werden. Der eine der Fälle ist glatt zur Heilung gekommen, nachdem ich in einer dritten Laparotomie den restierenden Anus präternaturalis aus der Bauchdecke herausgelöst und vernäht habe.

Fall 4. Frau B., 50 Jahre alt (Journ.-No. 591, 1905). Seit längerer Zeit „Schmerzen im Mastdarme, die ihr den Stuhlgang erschwerten". Seit fünf Tagen kein Stuhlgang trotz häufiger Einläufe. Dabei starkes Erbrechen und Schmerzen im ganzen Leibe. Am 14. Mai 1905 Aufnahme. — Kräftig und gut genährt. — Temperatur 36,8, Puls 84. — Abdomen stark aufgetrieben, mäßig gespannt, tympanitisch. Keine abnorme Dämpfung oder Resistenz. Undeutliche Darmsteifungen um den Nabel herum. — Aufstoßen. — Per vaginam fühlt man links neben dem Uterus, gerade noch für den Finger erreichbar einen kleinapfelgroßen Tumor, der ziemlich derb und wenig schmerzhaft ist. Vom Mastdarme aus ist der Tumor nicht zu fühlen. Mastdarm leer. — Eingießungen erfolglos. — 14. Mai. Anlegung einer Cöcalfistel. Reichlich Stuhl durch die Fistel. 18. Mai. Tumor in der linken Darmbeingrube fühlbar. — 31. Mai. Zweite Laparotomie in der Mittellinie. Vorlagerung des Tumors. 1. Juni. Zuführender Schenkel der vorgelagerten Darmschlinge eröffnet. 26. Juni, 20. Juli, 29. Juli. Maltesche Klammer angelegt. 25. September. Plastischer Verschluß des linkseitigen Anus durch zwei Lappen. (Genaueres siehe unten bei Fall 7.) 2. Oktober. Verschluß undicht. 28. Oktober. Dritte Laparotomie. Exzision des linkseitigen Anus praeternaturalis aus der Bauchwand und Vernähung durch Darmnaht. 22. November. Cöcalfistel spontan geschlossen. Geheilt entlassen. Am 8. Januar 1906 in blühender Gesundheit vorgestellt.

Bei einem zweiten Falle von Vorlagerung nach v. Mikulicz machte die radikale Abtragung des Tumors aus der vorgelagerten Darmschlinge Schwierigkeiten. Um das Carcinom im Gesunden auch aus dem zugehörigen Mesosigmoideum herausschneiden zu können, stellte sich die Notwendigkeit heraus, noch ein drittes Mal zu laparotomieren und eine zirkuläre Resektion und End- zu Endvereinigung des S romanum herzustellen. Die Folge war eine zu große Spannung der Darmnaht und ein Wiederaufgehen eines Teiles derselben. Die daraus resultierende Darmfistel stört den Patienten nicht erheblich.

Fall 5. Wilhelm Sch., 76 Jahre alt. (J.-No. 1363-1904 und 3085-1904.) Viel an Rheumatismus gelitten, doch sonst nie ernstlich krank gewesen. Seit fünf Tagen trotz Abführmittel und Eingießungen

keinen Stuhlgang. Dabei starkes Kollern im Leibe. Kein Aufstoßen oder Erbrechen. Erste Aufnahme am 27. Juni 1904. Gut genährt. Chronische arthritische Veränderungen an fast allen Gelenken. Hochgradiges Lungenemphysem. Temperatur 36°, Puls 90. Leib stark aufgetrieben, in Nabelhöhe 117 cm Umfang. Bauchdecken gespannt. Perkussion überall tympanitisch, über den abhängigen Partien etwas gedämpft, im allgemeinen druckempfindlich. Kein Aufstoßen, kein Erbrechen. Im Urin etwas Eiweiß. Eingießungen erfolglos. 28. Juni erste Laparotomie. Anlegung einer Cöcalfistel. Durch dieselbe reichliche Kotentleerung. 29. Juni, Stuhlgang per anum. 16. August, Cöcalfistel spontan geschlossen. Täglich Stuhlgang per anum. Erste Entlassung. Wohlbefinden bis 4. Oktober, dann wieder Obstipation, Kollern im Leibe, Aufstoßen.

Nach dreitägiger, kompletter Darmverlegung Wiederaufnahme am 12. Oktober. Abdomen wieder ballonartig, Umfang in Nabelhöhe 123 cm. Temperatur 36,8°, Puls 100. Hohe Eingießungen erfolglos. Dabei bemerkt, daß das harte Mastdarmrohr immer nur 45 cm hoch eingeführt werden kann, dann aber auf Widerstand stößt. 13. Oktober, zweite Laparotomie links oberhalb des Poupartschen Bandes. Walnußgroßer, derber Tumor am S romanum gefühlt und vorgelagert. 14. Oktober, Stuhlgang spontan per anum. 22. Oktober, vorgelagerter Darm oralwärts vom Tumor mittels Paquelin eröffnet. 28. Oktober, Abtragung des größten Teiles des Tumors bis auf ein Stück desselben im Mesosigmoideum, welches zurückgelassen werden muß. Deswegen am 1. November dritte Laparotomie und zweite zirkuläre Resektion des S romanum mit zugehörigem Mesosigmoideum. End- zu -Endvereinigung, Umstopfung. 15. November etwas Kot in den Verbandstoffen. Dabei regelmäßiger Stuhlgang per anum. 28. März 1905 bis auf kleine, wenig Kot durchlassende Fistel an der Stelle der Darmresektion geheilt. 8. November 1906 in guter Gesundheit vorgestellt.

Bei einem dritten Falle handelte es sich um ein Carcinom des S romanum, welches etwa handbreit oberhalb des Beginns des Mastdarms saß.

Fall 6. Frau F., 41 Jahre alt. (J.-No. 451-1905.) Weihnachten 1904 vorübergehend Leibkrämpfe, Diarrhoe und Erbrechen. Ende April Attacken von anhaltender Stuhlverstopfung, starke Auftreibung des Leibes. Besserung auf Oelklystiere. 28. April 1905 letzter Stuhl, von da an völliger Verschluß für Stuhl und Winde. Deswegen Aufnahme am 4. Mai auf der Abteilung des Oberarztes Dr. Braun. Gut genährt. Puls 120, Temperatur 37,2°. Abdomen trommelartig aufgetrieben. Darmsteifungen, Darmplätschern. Per vaginam im hinteren Douglas, mit dem Finger gerade erreichbar, Resistenz gefühlt. Darmrohr stößt, 35 cm eingeführt, auf Wider-

stand. An demselben haften dann blutige Schleimpartikel, zerfallende, glasige Massen, in welchen sich jedoch mikroskopisch keine typischen Zellbestandteile nachweisen lassen. Einläufe ohne Erfolg. Herr Oberarzt Braun hatte ein Carcinom der Flexura sigmoidea angenommen und von vornherein die Absicht gehabt, eine Colostomie am S romanum anzulegen. Da aber das S romanum durch starkgeblähte Dünndarmschlingen überlagert und deswegen nicht zugänglich war, so hatte er eine Schrägfistel an einer dieser Dünndarmschlingen angelegt. Als er dann am 9. Mai nach Rückgang der Ileuserscheinungen zur genaueren Feststellung und eventuellen Radikalentfernung des Tumors eine zweite Laparotomie anlegte, fand sich auch das S romanum stark aufgetrieben und der gesuchte Tumor an dessen unterem Ende. Infolgedessen legte er noch einen zweiten Anus praeternaturalis am Scheitel des S romanum an. Als ich selbst dann am 21. Juni zur Radikaloperation schritt, fand ich ausgedehnte Verwachsungen zwischen dem S romanum, Netz, Dünndarm und seitlicher Bauchwand, sodaß mir eine Entfernung des Tumors ohne große Lebensgefahr nur dann möglich erschien, wenn ich auf folgende Weise vorging: Ich löste die Verwachsungen nur so weit, als es mir zur Freilegung und Entfernung des Tumors notwendig erschien. Dann durchtrennte ich das S romanum unterhalb, d. h. analwärts vom Tumor quer, vernähte das Lumen des analen Darmschenkels blind und versenkte es. Das restierende S romanum mit dem Tumor trennte ich soweit von seinem Mesosigmoideum, daß ich es vor die Bauchwunde lagern konnte. Dann entfernte ich zwei Tage darauf den carcinomatösen Darmteil. Patientin ist am 23. August mit Anus praeternaturalis in blühender Gesundheit entlassen worden und war bei ihrer Vorstellung am 8. Januar 1906 wohl und munter und vollkommen arbeitsfähig.

Zwei Fälle von Coloncareinom kamen ohne Ileuserscheinungen zur Behandlung, und zwar konnten wir in beiden Fällen den Darm durch Eingießungen und Abführmittel genügend vorbereiten und den genauen Sitz und die Beweglichkeit des Tumors vor der Operation feststellen. Bei dem einen Fall handelte es sich um ein walnußgroßes Carcinom des Colon transversum, bei dem andern um ein walnußgroßes Adeno-Carcinom des S romanum.

Fall 7. Frau H., 45 Jahre alt. (J.-No. 997, 1904.) Früher völlig gesund. Seit Januar 1904 leichte kolikartige Anfälle, die von der rechten Oberbauchseite ausgingen. Nie Erbrechen. Stuhlgang regelmäßig. Keine Abmagerung. 18. Juni 1904. Aufnahme. Gut genährt. Temperatur, Puls normal. Abdomen nicht aufgetrieben, weich, eindrückbar. Rechts oberhalb des Nabels fühlt man einen derben,

länglichen, walnußgroßen Tumor, der auf der Unterlage und unter der Haut verschieblich ist und dem Colon transversum anzugehören scheint. Diagnose: Carcinoma coli transversi. 24. Juni 1904. Laparotomie in der Mittellinie. Vorlagerung des Tumors nach Mobilisierung des Colon transversum durch Abtrennung von seinem zugehörigen Mesocolon und nach Parallelnähung der Schenkel der vorgelagerten Darmschlinge. 29. Juni 1905. Eröffnung des Darmes oralwärts vom Tumor mittels Paquelin. 2. Juli 1904. Durchtrennung der zuführenden Schlinge. 7. Juli. Abtragung des abführenden Schenkels der vorgelagerten Darmschlinge. 27. Juli bis 5. September allmähliche Entfernung des Spornes mit Hilfe der Malteschen Klammer. 22. September. Verschluß des restierenden Anus durch Lappenplastik. 20. Oktober geheilt entlassen. 8. Januar 1906 in guter Gesundheit, dauernd beschwerdefrei vorgestellt.

Die Lappenplastik hatte ich hier sowie im Falle 4 in derselben Weise etwa ausgeführt, wie sie Fedor Krause nachher in der Berliner Chirurgen-Vereinigung am 13. Dezember 1905 zum Verschluß eines Cöcaldefektes angegeben hat. Ich umschnitt (cf. Skizze) einen Hautlappen mit der Basis $a-a_1$ rechts vom Anus präternat. und mit dem freien Ende $b-b_1$ an der rechten halben Zirkumferenz des Anus und einen zweiten Hautlappen mit der Basis $\alpha-\alpha_1$ an der linken halben Zirkumferenz des Anus und im freien Ende β nach links von dem Anus. Dann schlug ich diesen zweiten Lappen nach rechts herum und vernähte dessen freies Ende mit der angefrischten rechten Zirkumferenz des Anus, sodaß also dieser Lappen mit der Hautseite in das Darmlumen zu liegen kam und den Anus vollkommen verschloß. Ueber diesen Lappen hinweg zog ich dann den rechten Lappen und vernähte sein freies Ende mit dem linken Wundrande γ, welcher vorher dem freien Rande des linken Lappens angelegen hatte.

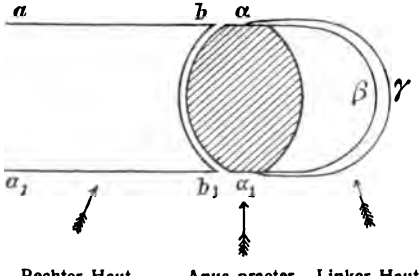

Im zweiten Falle, dem zuletzt operierten, saß der Tumor wieder ziemlich tief im S romanum.

Fall 8. Herr A., 40 Jahre alt (J.-No. Privatpraxis). Bis November 1904 etwa gesund. Seit dieser Zeit Schleim- und Blut-

abgang per anum und Druck auf die Blase. Ende April 1905 Blutungen stärker. Seit Anfang Mai täglich etwa fünfmal Darmblutungen. Dazu Anfang Juli Verstopfungen, die bis zu acht Tagen anhielten und hin und wieder mit sehr schmerzhaften Darmtenesmen einhergingen. 25. August 1904. In Narkose wird bei kombinierter Untersuchung von den Bauchdecken und vom Mastdarme her (Prof. Rosenheim und Dr. Flatow) ein etwa walnußgroßer, beweglicher Tumor links von der Blase gefühlt, der offenbar dem S romanum angehörte. Abdomen leicht aufgetrieben. Bauchdecken weich, eindrückbar.

Als der Patient am 25. August 1905 in meine Behandlung kam, war er durch die profusen Darmblutungen außerordentlich geschwächt, anämisch und hinfällig. Dabei war er dank der vielen diätetischen Kuren, die mit ihm vorgenommen worden waren, sehr fett. Auf der einen Seite war eine möglichst schnelle Entfernung des blutenden Tumors, auf der andern Seite ein möglichst vorsichtiges Vorgehen am Platze. Nach genauer Ueberlegung kam ich zu dem Entschlusse, eine Laparotomie am linken äußeren Rectusrande zu machen, wenn möglich den Tumor vor die Bauchdecken zu lagern und sekundär zu entfernen. Wenn das nicht möglich, so wollte ich die Laparotomiewunde zur Anlegung eines Anus praet. benutzen und sekundär durch die kombinierte Methode per laparotomiam und auf sacralem Wege den Tumor entfernen. Schließlich gelang es uns durch kräftiges Anziehen, den Tumor vor die Bauchdecken zu lagern und ihn so später zu entfernen. Das starke Anziehen hatte jedoch zweierlei Uebelstände im Gefolge. Einmal war durch den Zug augenscheinlich eine, wenn auch leichte Zerrung des linken Ureters ausgelöst worden. Der Patient hatte in der Folgezeit viel über Schmerzen in der Blase zu klagen gehabt. Und zweitens ist als Folge dieses Verziehens an der abführenden Schlinge eine gewisse Stenose zurückgeblieben, die erst gehoben werden muß, ehe ich an die Schließung des Anus gehen kann. Die Operation fand am 1. September 1905 statt. Der Patient ist (8. Januar 1906) in blühender Gesundheit und kann mit einer gut schließenden Pelotte seiner Beschäftigung als Kaufmann in vollem Umfange nachgehen.

Das bei den letzten sechs Fällen eingeschlagene Verfahren, welches von den verschiedensten Chirurgen immer und immer wieder empfohlen worden ist, aber meiner Meinung nach zu wenig angewendet wird, ist ein sehr kompliziertes und langwieriges. Es stellt an die Geduld nicht nur des Patienten, sondern auch des behandelnden Arztes hohe Anforderungen. Nach unseren Erfahrungen aber hat dieses vorsichtige, etappenmäßige Vorgehen den Vorzug der größeren Sicherheit gegen-

über den einfacheren und kürzeren Methoden zur Radikalheilung des Coloncarcinoms. Auch der Umstand, daß bei einem Teile unserer Fälle zurückbleibende Darmfisteln nicht zu vermeiden gewesen sind, wird uns ebenso wenig entscheidend beeinflussen, da es sich ja um die Beseitigung von malignen Geschwülsten handelt, wo wir wie bei der Entfernung anderer maligner Geschwülste, z. B. am Rectum, eine größere oder geringere Incontinenta alvi in den Kauf zu nehmen uns nicht scheuen, sofern es uns nur gelingt, den malignen Tumor wirklich radikal zu entfernen und den Patienten wieder arbeits- und erwerbsfähig zu machen.

Mit einer größeren Sicherheit der Resultate der Radikaloperationen werden sich aber die Resultate der operativen Behandlung der Coloncarcinome überhaupt auch deswegen bessern, weil dadurch die operative Therapie auch bei Nichtchirurgen an Vertrauen gewinnen wird. Hausärzte sowohl wie Patienten werden sich früher als bisher entschließen, die innere Therapie zu verlassen und die Hilfe des Chirurgen aufsuchen, bevor der Kranke durch chronische Obstipation, durch akute Ileuserscheinungen, durch Blutungen u. dgl. so geschwächt ist, und der Darm so verändert und gelähmt ist, daß auch die Enterostomie den Patienten über die Folgen der Kotstauung nicht hinwegzubringen vermag, und bevor sekundäre pathologische Veränderungen, Ulcerationen des Tumors selbst, Abknickungen und Achsendrehungen oder Dehnungsgeschwüre an der oberhalb des Tumors gelegenen Darmschlinge mit konsekutiver Peritonitis jede Behandlung illusorisch machen.

Operation bei Barlowscher Krankheit.[1])

Von Dr. **H. Riese**, dirigierendem Arzt.

M. H.! In den letzten Jahren ist von der Möller-Barlowschen Krankheit sehr viel die Rede gewesen, dies aber ausschließlich in Kreisen von inneren Medizinern und pathologischen Anatomen; ich erinnere nur an die letzte große Diskussion in der Berliner medizinischen Gesellschaft über den Vortrag von Heubner im Jahre 1903.[2]) Mir scheint nun die Krankheit auch ein chirurgisches Interesse zu haben, sodaß ich sie heute vor dies Forum von Chirurgen bringe. Ich will nicht ausführlich auf die Anatomie und die Klinik der Krankheit eingehen, nur einige kurze, zusammenfassende Bemerkungen darüber mögen Sie mir gestatten.

Die von Engländern und Amerikanern als Skorbut der kleinen Kinder bezeichnete Krankheit ist in Deutschland erst durch Heubner im Jahre 1892 unter der Bezeichnung der Barlowschen Krankheit allgemein bekannt geworden. Nach Barlows Untersuchungen (1883) handelt es sich um hämorrhagische Vorgänge in Knochen und Knochenhaut bei ganz kleinen Kindern, deren Entstehung durch Rachitis begünstigt wird. Namentlich aus Nauwerks und Schmorls Untersuchungen sowie denen ihrer Schüler ergab sich dann, daß es sich hauptsächlich um eine Ernährungsstörung mit Wachstumsbehinderung im Knochensystem handelt, daß ferner eine Neigung zu Blutaustritten aus den Gefäßen besteht, die vorwiegend wiederum das Gebiet des Knochenmarks und Periosts betrifft, aber auch auf andere Organe — die Haut, Schleimhäute, Nieren — übergreifen kann.

1) Siehe die Verhandlungen im I. Teil dieses Bandes, S. 33. — 2) Verhandlungen der Berliner medizinischen Gesellschaft 1903.

Schmorl betonte auf der Naturforscherversammlung in München (1899)[1]) die Brüchigkeit der Knochen, die zu den Blutungen Anlaß gäbe; Heubner hob demgegenüber, meines Erachtens mit Recht, hervor, daß wir bei einfachen Brüchen niemals so hochgradige Hämatome wie bei der Barlowschen Erkrankung erleben, daß jedenfalls die Brüchigkeit nicht das Primäre sei. Schmorl zeigte ferner, daß namentlich auch das Mark der Knochen verändert sei, daß sich statt der zellenreichen, lymphoiden Beschaffenheit des roten Marks vielfach fibroide Struktur finde. Orth sieht das Wesentliche der Knochenveränderung auch im Mark.

Während früher von Vielen die Rachitis als notwendige Voraussetzung der Krankheit angenommen wurde, namentlich von Hirschsprung[2]), der sie direkt als akute Rachitis bezeichnete, ist man allmählich mehr und mehr von dieser Anschauung zurückgekommen, und namentlich Baginsky und Heubner treten dafür ein, daß die Rachitis höchstens ein begünstigendes Moment für die Barlowsche Krankheit abgeben könne. Sie und viele andere, unter denen ich noch besonders Neumann[3]) nenne, halten die Krankheit für eine Intoxikation durch Stoffe, die sich aus der Nahrung bilden, namentlich aus den Eiweißstoffen der Milch durch deren zu starke Erhitzung beim Sterilisieren. Klemperer glaubte in dem Ammoniak den direkt schuldigen Giftstoff gefunden zu haben. Die bakteriologische Untersuchung fiel jedenfalls bis jetzt stets negativ aus, auch in dem Falle, den ich Ihnen vorstellen werde.

Was das klinische Bild der Barlowschen Krankheit betrifft, so befällt sie meist in den ersten $1^1/_2$ Jahren stehende Kinder aus besser situierten Familien, die allmählich elend und hinfällig werden, schließlich eine große Blässe zeigen, die Nahrung mehr und mehr verweigern, heftige Schmerzen äußern, sodaß sie wimmernd auf ihrem Lager liegen, nicht ganz selten Temperatursteigerung bekommen und bei denen Anschwellungen, namentlich in der Gegend dicht oberhalb der Epiphysen, auftreten, und zwar besonders an den unteren Extremitäten. Schließlich treten direkt Epiphysenlösungen auf. Neben diesen Schwellungen, die selbst die platten Knochen betreffen können — Zuppinger[4]) beschrieb ein hochgradiges Caput succedaneum —, treten dann Blutung, resp. eine blutige Suffusion im Zahnfleisch auf, ebenso Hautblutungen und schließlich kommt es auch in einigen Fällen zu Nierenblutungen. Reinert[5]) beschrieb einen Fall, bei dem nur Lungen und Gehirn von den Blutungen verschont blieben.

---

1) Auch: Festschrift zur Feier des 50 jährigen Bestehens des Krankenhauses Dresden-Friedrichstadt. — 2) Jahrbuch für Kinderheilkunde 1895. — 3) Deutsche medizinische Wochenschrift 1902, No. 35. — 4) Zuppinger, Wiener klinische Wochenschrift 1899, No. 17. — 5) Reinert, Münchener medizinische Wochenschrift 1895, No. 42.

Durch Heubner haben wir gelernt, daß die Krankheit, frühzeitig erkannt, so gut wie immer rasch in Heilung ausgeht durch einfache, diätetische Maßnahmen — Baginsky ist besonders für Bierhefe, Heubner für ungekochte Milch und Fruchtsäfte eingetreten. — Heubner hat unter 80 Fällen nur in einem nicht Heilung eintreten sehen. Aus den Veröffentlichungen anderer geht aber doch hervor, daß ein nicht ganz geringer Prozentsatz der Kinder dem Leiden erlegen ist. In der Diskussion über Heubners Vortrag berührte auch Finkelstein die Schnelligkeit der Heilung, betonte aber, daß es wesentlich langsamer ginge, wenn sich schon Hämatome gebildet haben.

Diese Hämatome nun sind es, die mich zu der heutigen Demonstration veranlaßt haben. Sie in erster Linie geben nämlich Veranlassung zur Stellung einer falschen Diagnose, zu gerade bei dieser Erkrankung besonders verhängnisvollen Irrtümern. So erwähnt Heubner, daß die Krankheit öfter für akuten Gelenkrheumatismus angesehen worden sei wegen der hauptsächlich in der Nähe der Gelenke liegenden Schwellung der Knochen. Ein Kind habe er gerade noch vor einer Amputation bewahren können, die ein anerkannt tüchtiger Chirurg wegen eines fälschlich angenommenen Sarkoms habe machen wollen.

Weiterhin erwähnt Heubner auch schon die Möglichkeit der Verwechslung der Erkrankung mit der akuten infektiösen Osteomyelitis. Diese Verwechslung lag auch in meinem Falle vor.

Es handelt sich um einen 14monatigen Knaben G. T. aus Berlin, dessen Großeltern in Britz wohnen. Es war ihnen von einem unserer hervorragenden Chirurgen die Operation des Kindes wegen akuter multipler Osteomyelitis geraten worden, und sie baten diesen sowohl wie mich, um das Kind in Britz haben zu können, daß ich die Operation ausführen möge. Als ich das Kind sah, das eine Temperatur von fast 40° hatte und mächtige Auftreibungen der Diaphyse des rechten Femur und der rechten Tibia in der Nachbarschaft des Kniegelenkes zeigte, die so schmerzhaft waren, daß das Kind auch in absoluter Ruhe fortwährend wimmerte, dachte auch ich an Osteomyelitis. Ein Blick in den Mund des Kindes, in dem sich starke blutige Suffusionen des Zahnfleisches fanden, belehrte mich sofort eines besseren. Dann fiel mir auf, daß die Schwellung am Bein absolut auf den Knochen, resp. das Periost beschränkt war, daß die entzündliche Schwellung der tiefen Muskulatur, wie wir sie bei Osteomyelitis gewöhnlich haben, völlig fehlte. Ich glaube, daß dies letztere Moment für die Differential-

diagnose besonders wichtig ist. Da das Kind tagelang nicht geschlafen hatte, da es außerordentlich geschwächt war infolge Zurückweisung jeglicher Nahrung, da ich dies letztere auf die großen Schmerzen des Kindes schob, machte ich den Eltern den Vorschlag, das Blut unter der Knochenhaut abzulassen, um erst die Schmerzen fortzuschaffen, und dann die diätetische Kur anzustellen. Am 14. Mai 1901 entleerte ich durch je einen bis auf den Knochen geführten kleinen Schnitt an Femur und Tibia in der Nähe der unteren, resp. oberen Epiphyse relativ große Mengen flüssigen Blutes, das unter dem äußerst gespannten Periost lag, und tamponierte die Wundhöhlen leicht. Der Erfolg war vortrefflich. Das Kind fand gleich nach der Operation Ruhe, das Fieber nahm ab und war am dritten Tage nach dem Eingriff völlig verschwunden; die kleinen Wunden vernarbten sehr schnell. Nach drei Wochen war völlige Heilung der Krankheit eingetreten, das Kind spielte munter, setzte sich auf, was seit drei Monaten nicht der Fall gewesen war.

Ich bin überzeugt, durch den kleinen operativen Eingriff dem Kinde beträchtlich geholfen und die Heilung beschleunigt zu haben.

Nun wird man mir einwerfen, nach Heubners Angaben wäre die Krankheit auch ohne Eingriff geheilt. Das gebe ich als möglich ohne weiteres zu, sicher ist es für diesen Fall nicht, da die Krankheit sehr hochgradig, die Hämatome sehr beträchtlich waren. Außerdem wird man gegenüber der Anschauung Heubners, daß so gut wie alle Fälle durch Diät zur Heilung kommen, doch auch die Erfahrungen anderer, die mehr Todesfälle sahen, in Betracht ziehen müssen.

Ferner ist von inneren Medizinern überhaupt vor Eingriffen bei Barlowscher Krankheit wegen der Neigung zu Nachblutungen und schlechter Heilungstendenz gewarnt worden. Brat will nicht absolut notwendige Operationen während der Krankheit aufgeschoben wissen, weil eine Phimose, die bei einem Kinde während der Krankheit operiert wurde, schlecht heilte. Nun, ich gebe ihm vollkommen recht, insofern als auch ich aufschiebbare Operationen durchaus während der Erkrankung nicht raten würde. Etwas ganz anderes aber ist es nach meiner Ansicht, wenn man direkt durch die Krankheit geschaffene Symptome durch einen kleinen Eingriff beseitigt und dadurch die Krankheit selbst rascher zum Abschluß bringt.

Uebrigens hat Zuppinger in dem schon erwähnten Fall von Caput succedaneum auch einen Einschnitt gemacht. Ob sonst bei großen Hämatomen gegen diese operativ vorge-

gangen worden ist, weiß ich nicht. Ich kann es jedenfalls aus der Erfahrung an allerdings nur einem Fall und auf Grund theoretischer Erwägungen empfehlen, denn die Schmerzen werden zweifellos in erster Linie durch die Spannung des Periosts infolge der Hämatome hervorgerufen und durch die kleine Inzision sofort beseitigt. Zweitens dürfte die Annahme berechtigt sein, daß auch das Fieber durch die Entleerung des Blutes beseitigt wird, wenn man es als durch Blutresorption hervorgerufen ansieht, also als eine Art aseptischen Wundfiebers. Für diese Annahme spricht das Fehlen des Fiebers in vielen Fällen, bei denen es zu keiner größeren Hämatombildung gekommen ist. Denn die Intoxikation, die das Fieber eventuell hervorrufen könnte, ist auch in den Fällen ohne größere Hämatombildung vorhanden, und eine Infektion als Ursache des Fiebers ist nach dem negativen Ausfall der bisherigen Untersuchungen auf Mikroorganismen unwahrscheinlich.

Ich empfehle die Operation aber nur bei ganz schweren Fällen mit sehr ausgedehnten Hämatomen, weil, wie gesagt, die Krankheit auch so heilen kann; und daß sie selbst bei enormen Hämatomen in Heilung ausgehen kann, beweist der Fall von Heubner, in dem das angenommene Sarkom operiert werden sollte und der auch ohne Operation heilte. Sicher ist die Heilung bei solchen Fällen aber nicht.

Wenn operiert wird, dann ist Inzision und Tamponade zu empfehlen, nicht Punktion, da diese eine Nachblutung in die subperiostale Höhle nicht sicher vermeiden läßt. Die Oertlichkeit der Hämatome an den langen Röhrenknochen gestattet, die Operation selbst so gut wie blutleer zu gestalten. Nachblutung ist durch kurze Tamponade leicht zu vermeiden. Eine Narkose ist bei der Kürze des Eingriffs nicht notwendig, dürfte aber unschädlich sein; ich habe sie ohne üble Folgen angewandt.

Zum Schluß erwähne ich noch kurz, daß eine von dem vor Ihnen stehenden, jetzt blühenden Knaben, bei dem man nur die kleinen zarten Narben am Bein sieht, kürzlich von mir angefertigte Röntgenaufnahme vollkommen normales Gefüge von Femur und Tibia zeigt. Ich führe dies an, weil kürzlich von Lehndorff[1]) durch Röntgenaufnahmen, die bei Obduktionen gemachte Beobachtung bestätigt wurde, daß von seiten des

1) Zur Kenntnis des Morbus Barlow. Röntgenbefund. Arch. für Kinderheilkunde Bd. 38.

durch einen Bluterguß abgehobenen Periostes eine Osteophysenbildung bei der Barlowschen Krankheit stattfindet. Diese ist in meinem Falle jedenfalls infolge Entleerung der Hämatome und Aufhebung des sonst länger dauernden Periostreizes also nicht eingetreten.

Hoffentlich wird in der Folgezeit die Erkrankung immer so rechtzeitig erkannt, daß es überhaupt nicht mehr zur Bildung enormer Hämatome kommt und operative Eingriffe sich folglich dann erübrigen.

Solitäre Echinococcencyste des Mesenterium.[1])

Von Dr. **H. Riese**, dirigierendem Arzt.

M. H! Wenn ich Ihnen die hier vor Ihnen stehende, jetzt blühende Frau vorstelle, bei der ich diese über kindskopfgroße Echinococcencyste des Mesocolon entfernt habe, so geschieht es wegen der Seltenheit des Vorkommens der Gekröscysten und hauptsächlich wegen einer Erweiterung unserer bezüglichen diagnostischen Kenntnisse, die sich aus diesem Falle nach Behebung beträchtlicher diagnostischer Schwierigkeiten bei Beginn der Operation ergab.

Alle Autoren, die über mesenteriale Cysten geschrieben haben, betonen die Schwierigkeit der Diagnose, ich erwähne nur Augagneur, Bégouin, E. Hahn und Frentzel.[2]) Von dem letzteren stammt die Einteilung der Cysten in seröse, chylöse — von Lymph- und Chylusgefäßen ausgehend — blutige aus Hämatomen-, Hydatiden- und Dermoid-Cysten. Hahn glaubte nur letztere ausscheiden zu müssen, da er ihr Vorkommen bezweifelte, wohl mit Unrecht, denn seit seiner Arbeit sind mehrere einwandfreie Fälle derart veröffentlicht worden (Mayer, Marie, Berthier et Milan).

Im allgemeinen gelten als Hauptsymptome der Gekröscysten: Schmerzen, Obstipation, die mit Erbrechen einhergeht und sich bis zu Ileuserscheinungen steigern kann, ferner besonders natürlich der Nachweis eines prall-elastischen, fluktuierenden Tumors. Dieser liegt meistens um den Nabel herum, gewöhnlich unter der

1) Siehe die Verhandlungen im I. Teil dieses Bandes, S. 35.

2) Augagneur, Tumeurs du mésentère. Thèse d. Paris 1884. — Bégouin, Traitement des tumeurs solides et liquides des mésentères. Revue de Chirurgie 1898/99. — E. Hahn, Ueber mesenterielle Cysten. Berliner klinische Wochenschrift 1887. — Frentzel, Zur Semiotik und Therapie mesenterialer Cysten. Deutsche Zeitschrift für Chirurgie Bd. 55. — Mayer, Dermoidcyste des Dickdarmmesenterium. Wiener klinische Wochenschrift 1898. — Marie, Berthier et Milan, Kyste dermoide du mésentère. Bullet. et mém. d. la société de l'anatomie 1899, März.

Nabelhorizontalen und zeigt gewöhnlich große Beweglichkeit, die nur bei Cysten des Mesocolon beschränkt sein soll. Wie schwierig die Diagnose dieser Cysten ist, wird sich Ihnen aus der folgenden Krankengeschichte wieder einmal offenbaren.

Als ich die 28jährige Frau am 26. September 1905 zuerst untersuchte, klagte sie über Schmerzen am linken unteren Rippenrand und über Spannen im Unterleib, namentlich bei der Periode. Früher habe sie an Magendruck gelitten, acht Wochen vorher sei sie mit Erbrechen erkrankt, das dann aber nach drei Wochen aufhörte. Seit langer Zeit bestehe hartnäckige Verstopfung. Ich fand nun eine Geschwulst, die etwas über der Symphyse, rechts lag. Bei kombinierter, vaginaler Untersuchung fand ich den Uterus stark retroflektiert und rechts neben ihm eine über kindskopfgroße, prallelastische, wenig fluktuierende, mit einigen harten, derben Stellen versehene Geschwulst, die sich aus dem Becken nicht hinaufschieben ließ; auch der Uterus ließ sich nicht aufrichten. Ich nahm deshalb anfänglich ein Dermoid des rechten Ovarium an, zumal ich das linke fühlen konnte, das rechte nicht; nur machte mich stutzig, daß oberhalb der Symphyse, über der Geschwulst kein voll gedämpfter Perkussionsschall vorhanden war, und ich vermutete deshalb, daß der Tumor mit Darmschlingen verwachsen wäre. Dann ließ sich die Patientin am 2. Oktober in das Krankenhaus aufnehmen. Auch jetzt bestand noch derselbe Befund, die Geschwulst lag zum großen Teil im kleinen Becken, ließ sich wenig verschieben, aber wieder sprach in gewisser Weise der Umstand, daß der Perkussionsschall über der Geschwulst leicht tympanitisch war, gegen die Annahme eines Ovarialdermoids. Am 3. Oktober fühlte man den Tumor höher hinaufreichen, er ging bis handbreit unter die Nabelhorizontale, lag aber mit seinem unteren Pol immer noch im kleinen Becken. Ich machte daraufhin meine Assistenten auf die Möglichkeit des Vorliegens einer Mesenterialcyste, die den Uterus durch Druck in Retroflexion halte, aufmerksam, zog auch eine Echinococcencyste in den Bereich meiner diagnostischen Betrachtung, doch stellte Patientin jeden Verkehr mit Hunden in Abrede. Am 4. Oktober fühlte ich bei Beginn der Narkose den Tumor noch an der alten Stelle, als ich aber in Beckenhochlagerung die Operation begann, war der Tumor aus dem Becken verschwunden. Der Uterus lag retroflektiert, die sonst ganz normalen Ovarien waren durch peritoneale Stränge (Reiz durch die Geschwulst) verwachsen, die durchtrennt wurden. Ein Griff nach oben belehrte mich darüber, daß die Cyste nach oben bis unter den Magen ausgewichen war und dem Mesocolon angehörte. Ich schloß nach Ventrofixation den unteren hypogastrischen Schnitt durch Schichtnaht und führte einen zweiten Schnitt, etwas unter dem Processus xiphoides beginnend, bis fast zum Beginn des ersten. Nachdem breite Verwachsungen

zwischen Netz, Magen und Gallenblase, die sonst ganz zart und wie die nicht vergrößerte Leber frei von Geschwulstbildung erschienen, durchtrennt waren, lagerte ich das Colon transversum heraus und konnte nun die in der Mitte des Mesocolon befindliche große Cyste ganz übersehen. Sie zeigte an mehreren Stellen Verkalkung der Wand, das waren die Stellen, welche die Härte des Dermoids vorgetäuscht hatten. Ich entschloß mich zur Exstirpation, punktierte nach Abstopfung der Bauchhöhle zwecks Verkleinerung der Geschwulst, wobei sich Echinococcenblasen entleerten, und konnte die Cyste nach Spaltung des vorderen Gekrösblattes unter Schonung größerer Gefäße ausschälen. Doch war die Ausschälung recht mühsam, da die Cystenwand den Gekrösblättern und den größeren Gefäßen wie gewöhnlich sehr fest anhaftete. Naht des vorderen Mesenterialblattes und Schichtennaht der Bauchdecken beschlossen die Operation. Die Heilung ging glatt von statten, am 31. Oktober wurde die Patientin entlassen, hat seitdem normale Darmfunktion und fühlt sich sehr wohl.

Unseren bisherigen Annahmen in diagnostischer Beziehung widerspricht der Fall insofern, als die Cyste sehr beweglich war. Denn während sie längere Zeit tief im Becken lag, — ich nehme sogar an, daß sie hier zeitweilig gleichsam eingeklemmt war, verschob sie sich in Beckenhochlagerung aus dem Becken bis unter den Magen. Sonst nehmen wir an, daß Cysten des Mesocolon speziell wenig beweglich sind. Brentano[1]) sagt direkt: „kleinere Cysten des Mesenteriums sind nicht excessiv beweglich, während große und solche des Mesocolon nur ganz geringe Beweglichkeit erkennen lassen.“ Nun, das wird für kleine Cysten sicher zutreffen, die großen werden wie die hier vorgestellte das Colon einfach durch ihre Schwere herabziehen und somit beweglich werden. Die in diesem Falle zuerst auf Ovarialdermoid gestellte Diagnose ist bei Verkalkung der Wand der Cyste und ihrer Einklemmung im Becken sicher entschuldbar. Die irrtümliche Diagnose wäre aber sogleich und nicht erst auf dem Operationstisch richtig gestellt worden, wenn ich gleich zuerst die Beckenhochlagerung angewandt hätte, um so den Zug nach unten durch die Schwere der Geschwulst aufzuheben und in das Gegenteil zu verwandeln. Ich empfehle daher diese Lagerung zur Sicherung der Diagnose bei derartigen zweifelhaften Geschwülsten.

Nur noch einige Worte über die Art der Behandlung. Die Ueberlegung, welche mich zur Ausschälung der Cyste bewog und mich verhinderte, den zweiten rationellen Weg der Behandlung: die Einnähung der Cyste in die Bauchwand, zu wählen, war fol-

1) Brentano, Ueber Mesenterialcysten. Verhandlungen der freien Vereinigung der Chirurgen Berlins 1894.

gender: Wenn wir eine Cyste in die Bauchwand einnähen und dann ihren Inhalt entleeren, so muß, um Heilung zu erzielen, eine Hauptbedingung erfüllt werden, daß nämlich die Cystenwände zusammenfallen und daß keine schädliche Zerrung an den Eingeweiden hervorgerufen wird. Die Erfüllung dieser Bedingung war aber bei der Verkalkung der Wand der Cyste nicht zu erwarten. Im allgemeinen wird ja die Ausschälung der Cysten immer das idealste Heilverfahren bleiben, doch darf man dabei nicht vergessen, daß diese Operation häufig recht schwierig und deshalb nicht ungefährlich ist. Berechnet doch Bégouin in seiner Statistik von 123 Cysten bei der Exstirpation auf 25 Fälle 68 % Heilungen, während bei 62 Fällen mit der sogenannten Marsupialisation (Einnähung) 93 % Heilungen erzielt wurden. Ganz zu verwerfen ist jedenfalls die Punktion der Mesenterialcysten, da wir vor ihrer Freilegung fast niemals wissen können, ob wir es nicht mit einer Echinococcencyste zu tun haben, und wir bei diesen die Generalisation der Echinococcen im Bauche nach den neueren Untersuchungen [Alexinsky, Garrè[1])] unbedingt fürchten müssen.

Was die Häufigkeit der mesenterialen Echinococcen betrifft, so sind die solitären Cysten zweifellos sehr selten. Bei Neisser habe ich keinen derartigen Fall gefunden, hingegen erwähnt Rasumowsky[2]) unter 27 von ihm operierten Fällen einen mesenterialen Echinococcus — er war vereitert —, und Nannoti[3]) berichtet sogar über 4 von ihm operierte Mesenterialechinococcen. Ich traf unter 8 (5 in der Leber, 1 im Beckenknochen, 1 im Brustmuskel, 1 im Mesenterium) von mir operierten Fällen diese eine Mesenterialhydatidencyste. Häufiger sind die multiplen Netz- und Gekrösechinococcen, das hängt mit der Entstehung der Peritonealechinococcen zusammen. Die weitaus große Mehrzahl entsteht nämlich durch Aussaat von Tochterblasen nach Ruptur oder Punktion von Echinecoccencysten der gewöhnlich befallenen Bauchorgane, der Leber oder der Milz.

Für gewöhnlich entstehen ja die meisten Echinococcen durch Einwanderung der Embryonen aus dem Darm in die Blutgefäße, von denen aus sie direkt in die Leber kommen, um von da aus weiter transportiert zu werden. Selten werden die Embryonen schon in den mesenterialen Blutgefäßen sich weiter entwickeln, am

1) Alexinski, Experimentelle Untersuchungen über die Verimpfung der multiplen Echinococcen in der Bauchhöhle. Archiv für klinische Chirurgie Bd. 56. — Garrè, Ueber erfolgreiche intraperitoneale Verimpfung von Echinococcen auf Tiere. Archiv für klinische Chirurgie Bd. 59.

2) Rasumowsky, Beitrag zur Frage über die Behandlung der Echinococcen. Archiv für klinische Chirurgie Bd. 63. — Nannoti, Il Policlinico 1899. Mir stand nur ein Referat zur Verfügung, und danach glaube ich, daß es sich bei Nannoti um multiple Echinococcen handelte.

3) Maurice Soupault, Des Kystes hydatiques du péritoine. Gazette des hôpitaux Juli 1895.

seltensten werden sie auf dem Lymphwege vom Darm aus weiter wandern.[1]) Dies dürfte aber der Weg sein, auf dem sich am ersten ein solitärer Mesenterialechinococcus ausbildet. Daß es sich bei dem vorgestellten Fall um einen solitären Echinococcus handelt, ist kaum anzuzweifeln, da die übrigen Bauchorgane frei von Echinococcen waren. Was schließlich die Zeit und den Modus der Infektion bei der Patientin betrifft, so ist mit Sicherheit anzunehmen, daß sie bereits in der Kindheit infiziert wurde. Wie nämlich der Vater der Patientin angab, ist sie stets in Berlin wohnend, in ihrer Kindheit sehr intim mit einem Haushund gewesen, hat ihre Nahrung mit ihm geteilt und ihm die Bissen trotz strengen Verbots aus dem Maul genommen und sich selbst einverleibt. Später ist sie nie mit Hunden zusammen gekommen. So ist dieser Fall ein weiterer Beweis für das langsame Wachstum der Echinococcen.

Anmerkung. Bei der Patientin dürften etwa 20 Jahre seit der Infektion verflossen sein.

1) l. c.

Fall von Kleinhirnbrückenwinkelgeschwulst.[1])

Von Dr. **Püschmann**, Oberarzt.

M. H.! Wenn ich Ihnen einen einzelnen Fall von Hirntumor schildere, so geschieht es in dem Bewußtsein, daß die Chirurgie bei der Aussichtslosigkeit einer inneren Behandlung solcher Erkrankungen auch auf diesem Gebiete noch segensreich wirken kann. Bestimmend für den Erfolg ist eine genaue topische Diagnose, die, früher nur für Tumoren in der Gegend der Zentralwindungen sicher, gegenwärtig wesentlich ausgedehnt worden ist. In der letzten Zeit ist die Aufmerksamkeit wiederholt auf eine Gruppe von Tumoren gerichtet worden, welche im sogenannten Kleinhirnbrückenwinkel liegen. Es geschah dies teils durch kasuistische Mitteilungen, ich erwähne Oppenheim, Monakow, Krause und Borchard, teils durch größere, zusammenfassende Arbeiten, vor allem von Henneberg und Koch (im Archiv für Psychiatrie Bd. 36) und von Funkenstein (in den Grenzgebieten Bd. 14). Diese Tumoren ermöglichen durch die Symptome, welche sie hervorrufen, in der Regel eine genaue Bestimmung ihrer Lokalisation, oft kann man auch richtige Schlüsse über ihre histologische Natur ziehen. Es sei mir gestattet, Ihnen über einen Fall zu berichten, der meiner Meinung nach in diese Kategorie einzureihen ist.

Es handelt sich um einen 31jährigen Fabrikarbeiter, welcher am 15. Juli in das Kreiskrankenhaus Britz aufgenommen wurde. Der Mann gab an, nie krank gewesen zu sein, er war verheiratet, hatte vier gesunde Kinder, die Frau hatte nie arbortiert. Irgend welche Belastung lag nicht vor. Sein Leiden begann vor $1^1/_2$ Jahren mit Schwindelgefühl beim Bücken und Laufen. Nach einem halben Jahre trat Unsicherheit im Gehen auf; dazu gesellten sich heftige Schmerzen in der rechten Stirn und im Hinterhaupt, ferner zeitweiliges Erbrechen. In einem Krankenhause wurde er längere Zeit mit Jod behandelt, jedoch ohne Erfolg, vielmehr machte sich Störung in der Sprache und beim Schlucken geltend, Getränke flossen teilweise durch die Nase zurück.

1) Siehe die Verhandlungen im I. Teil dieses Bandes, S. 36.

Der Mann war mittelgroß, kräftig gebaut, in gutem Ernährungszustande. Die inneren Organe boten, abgesehen von bronchitischen Geräuschen in der linken Lungenspitze, nichts Besonderes. Auswurf bestand nicht. Die geistigen Fähigkeiten waren in keiner Weise beeinträchtigt; der Mann nahm an den Vorgängen auf der Station lebhaften Anteil, war meist gut gelaunt, zeitweilig witzig Anfallsweise jedoch machten sich lebhafte Kopfschmerzen geltend, die anfangs immer in der rechten Stirn- und Schläfengegend, selten im Hinterhaupt angegeben wurden. Oft begleitete sie lebhaftes Schwindelgefühl, „es drehe sich alles, und zwar immer in einer Richtung, von links nach rechts; dabei werde es ihm schließlich schwarz vor den Augen".

Der Kopf war kräftig gebaut, etwas tête carrée. Bei Beklopfen bestand lebhafter Schmerz über dem rechten Auge, während das Hinterhaupt kaum empfindlich war. Eine Vorwölbung war nirgends zu konstatieren.

An den Hirnnerven zeigte sich keine Störung im Bereich des Olfactorius.

Die Augen hatten einen eigentümlichen Glanz, die Pupillen waren gleich weit und reagierten in jeder Beziehung. Die Opticusscheibe ließ sich gut abgrenzen und sprang nicht hervor, jedoch zeigte sich auf dem linken Auge, besonders in dem nasalen Teile, deutlich weißliche Färbung, die allmählich weiter zunahm und sich auch auf dem rechten Auge geltend machte. Das Sehvermögen war stark herabgesetzt; zwar behauptete der Mann, schon von Kindheit an schwachsichtig zu sein, doch konnte man während seines Aufenthaltes eine fortschreitende Verschlechterung zweifellos konstatieren. An den Augenbewegungen bestand anfangs außer einem horizontalen Nystagmus in den Endstellungen beim Blick nach seitwärts keine Störung. Später war deutliche Abducenslähmung rechts vorhanden.

Der Trigeminus zeigte rechts starke Druckempfindlichkeit im N. supraorbitalis und zygomaticus neben spontaner Schmerzempfindlichkeit im Ausbreitungsgebiet dieser Nerven. Der Cornealreflex war auslösbar und blieb es auch bis zuletzt, doch trat auf dem rechten Auge häufig Rötung der Conjunctiva bulbi mit Injektion der Gefäße um die Hornhaut auf. Später vorhandenes Zähneknirschen konnte als Reizung der motorischen Trigeminusfasern gedeutet werden. Auf der linken Seite des Gesichts bestand im unteren Teil der Wange eine Herabsetzung der Empfindung für Warm und Kalt, bald mehr, bald weniger ausgesprochen.

Die Gesichtsmuskulatur ließ von Anfang an eine Parese des rechten Facialis erkennen, die sich auch auf den Stirnteil erstreckte. Die elektrische Untersuchung ergab einfache Herabsetzung der Erregbarkeit, sodaß man 4—5 MA. für eine Kathoden-

schließungszuckung brauchte. Später machte sich eine Atrophie der Muskulatur geltend, besonders an den Lippen, deren rechte Hälfte gegenüber der fleischigeren linken wesentlich abstach. Eine schließlich auftretende leichte Reizung im linken Facialis gab infolgedessen dem Gesicht einen eigentümlich ironisch lächelnden Zug.

Eine Uhr, die man selbst gut bis zur Entfernung von 1 m hörte, wurde nur bis zu einer Entferung von 20 cm wahrgenommen, ohne wesentlichen Unterschied zwischen rechts und links. Das Trommelfellbild war normal, ebenso Weber und Rinne; Ohrensausen oder sonstige subjektive Empfindung war nicht vorhanden.

Am Geschmack ließ sich eine Störung für Süß an der Zungenspitze feststellen, ohne jedoch rechts oder links lokalisiert zu sein.

Die rechte Hälfte des Gaumens blieb beim Anlauten deutlich zurück.

Die Zunge wich beim Herausstrecken nach rechts ab, und die rechtseitigen Bewegungen waren weniger gut ausführbar. Entartungsreaktion bestand bei der Aufnahme nicht.

Die Sprache war deutlich alteriert, nicht nach Art einer motorischen oder sensorischen Aphasie, sondern es bestand Dysarthrie, einzelne Buchstaben wurden undeutlich gesprochen.

Der Hals wurde in einer gewissen Spannung gehalten, jedoch handelte es sich nicht um Nackensteifigkeit, wie sonst bei Kleinhirntumoren beobachtet wird, vielmehr war das Kinn nach vorn angezogen und der Kopf etwas nach rechts gebeugt.

Die obere Extremität zeigte keine Störung in der Motilität, wohl aber war die Sensibilität am linken Vorderarm etwas herabgesetzt.

Die Sehnenreflexe waren beiderseits gesteigert, Fußclonus lebhaft, Babinski positiv. Die Zehen des linken Fußes wurden gewöhnlich in starker Dorsalflexion gehalten.

Koordinationsstörungen machten sich bei horizontaler Lage im Bett kaum geltend; hingegen war Romberg positiv, Patient fiel gewöhnlich nach rechts. Der Gang war stark taumelnd, deutlich ataktisch, das linke Bein wurde meist vor dem rechten gekreuzt; auch hierbei zeigte sich ein Schwanken nach rechts. Im weiteren Verlaufe kam es unter ziehenden Schmerzen zu einer zunehmenden Parese im linken Bein, später auch im rechten, sodaß der Mann geführt werden mußte.

Von sonstigen Symptomen wäre zu erwähnen, daß Störungen seitens des Mastdarms nicht vorlagen. Die Blase konnte nur vorübergehend, etwa zwei- bis dreimal, nicht spontan entleert werden. In der letzten Zeit machte sich Priapismus geltend.

Wenn wir die Symptome, die der Patient im Laufe der Beobachtung bot, analysieren, so haben wir zunächst allgemeine cerebrale Symptome, Kopfschmerz und Erbrechen als Zeichen von Hirn-

druck. An Stelle der Stauungspapille fand sich allerdings eine Atrophie. Dazu kommen Symptome lokaler Natur:

1. Vom Kleinhirn: Schwindelgefühl und cerebillare Ataxie;

2. von den Hirnnerven: Parese des rechtseitigen Facialis, der rechten Gaumenhälfte und des rechten Hypoglossus; Reizung eines Teils des rechten Trigeminus, teilweise Störung der Empfindung im linken. Dabei bestand Herabsetzung des Hörvermögens, später Abducenslähmung rechts und leichte Reizung im Facialis links. Die Neigung des Kopfes nach rechts und das Anziehen des Kinns braucht nicht ohne weiteres als eine Reizung des Sternocleidomastoideus, bzw. Accessorius gedeutet zu werden: nach Oppenheim nehmen die Kranken instinktiv diejenige Haltung des Kopfes ein, bei der ihre Beschwerden am geringsten sind;

3. fanden sich Störungen in den langen Leitungsbahnen: die gesteigerten Sehnenreflexe, der Fußclonus, der positive Babinski, die Sensibilitätsstörung im linken Unterarm, die Dorsalflexion der linken Zehen, die später auftretende Parese in den Beinen, der Priapismus.

Danach mußte die in Frage kommende Affektion diese drei Gebiete, das Kleinhirn, die betreffenden Nerven und die langen Leitungsbahnen, berührt haben, und zwar zuerst wahrscheinlich das Kleinhirn, dann den rechten Trigeminus, Facialis und Hypoglossus, später die langen Leitungsbahnen, den rechten Abducens und linken Facialis.

Aus dieser Ueberlegung folgt gewissermaßen unwillkürlich die Notwendigkeit, eine Erkrankung der rechten Kleinhirnbrückenwinkelgegend anzunehmen. Monakow, ebenso Henneberg und Koch halten diesen Symptomenkomplex für charakteristisch. Das Ueberwiegen der rechtseitigen Erscheinungen wies auf einen rechtseitigen Sitz. Allerdings schien der Prozeß sich im Laufe der Zeit nach der linken Seite vorzuschieben, wofür die Zunahme der Symptome seitens der langen Leitungsbahnen und die spätere Reizung des linken Facialis sprach. Auch die Dysarthrie wurde deutlicher, sie gilt als charakteristisch für eine Affektion der unteren Brückengegend.

Eine weitere Frage war, welcher Natur die Affektion sei. Nach dem Krankheitsbilde und dem Verlauf war es am wahrscheinlichsten, daß es sich um eine Geschwulst handelte. Sie konnte von dem vorderen Rande des Kleinhirns, von der Brücke, den Nerven oder den Hirnhäuten ausgehen und hatte sich in dem Kleinhirnbrückenwinkel lokalisiert, der Stelle, die, wie Henneberg und Koch schreiben, für das Wachstum den meisten Raum und den wenigsten Widerstand bietet.

Von anderen Affektionen war am meisten Lues zu erwägen, sei es als Gummibildung, sei es als basilare Meningitis; doch konnte

weder die Anamnese, noch eine genaue Untersuchung des Mannes, noch eine längere Jodkur die Diagnose stützen.

Häufig sind Tumoren des Pons und des Kleinhirns tuberculöser Natur. Bei unserm Patienten fanden sich bei der Aufnahme Geräusche in der linken Spitze und leichte Temperaturschwankung. Eine positive Tuberculinreaktion auf 0,1 mg bestärkte den Verdacht. Daher wurde eine Tuberculinkur eingeleitet, die jedoch auf den cerebralen Prozeß keinen Einfluß hatte, hingegen entwickelte sich trotz vorsichtiger Dosirung eine Pleuritis exsudativa dextra, die mit wiederholten Schüttelfrösten einherging und zu starker Schwartenbildung führte. Auch späterhin traten infolgedessen noch öfter plötzliche Temperatursteigerungen ein, sodaß der Gedanke, daß der Gehirnprozeß entzündlich tuberculöser Natur sei, nicht ganz ausgeschlossen erschien, wenn er auch stark zurückgedrängt wurde durch eine inzwischen vorgenommene Lumbalpunktion. Diese ergab auch bei langem Zentrifugieren Fehlen jeglicher Leukocytose und Gerinnselbildung, was nach den neueren Untersuchungen sowohl gegen Tuberculose als gegen Lues spricht.

Ein Tumor war und blieb das Wahrscheinlichste. Wenn er auch nach den Beobachtungen keineswegs den schnell wachsenden Geschwülsten anzugehören schien, mußte die Prognose doch infaust gestellt werden. Die Möglichkeit einer Operation ließ sich zwar bei der genauen Lokaldiagnose nicht von der Hand weisen, wenn auch die Chancen wenig versprechend waren. Die Kleinhirnbrückenwinkelgeschwülste sind von Gibson, Fraenkel und Hunt, Garrè, Krause, Borchard u. a. in Angriff genommen worden, doch hatten nur Gibson, bzw. der betreffende Operateur, und Krause günstige Resultate zu verzeichnen. Die Entfernung eines Tumors gelang zwar auch anderen, doch erlagen die Patienten bald darauf der Schwere des Eingriffs. Dennoch traten Krause und Borchard nach ihren Erfahrungen für die Operationsmöglichkeit dieser Tumoren ein.

Da der Patient das Hoffnungslose seiner Lage einsah und von einer Operation sowohl während seines früheren Krankenhausaufenthaltes als auch gegenwärtig gehört hatte, wünschte er schließlich dringend einen Eingriff. Bei der Erfolglosigkeit einer Exstirpation konnte eventuell die Aufmeißelung und Spaltung der Dura allein schon vorübergehend die Beschwerden bessern.

Die Operation, welche Herr Dr. Riese am 13. Januar vornahm, war sehr erschwert durch die ungewöhnliche Dicke der Knochen am Hinterhaupt und die dabei auftretende Blutung. Nach Bildung des Lappens und Spaltung der Dura, wobei man zunächst keine Geschwulst fand, mußte die Operation abgebrochen werden, da der Mann kollabierte. Nach Kochsalzinfusion erholte er

sich rasch, war tagsüber munter, doch trat in der darauffolgenden Nacht plötzlich der Tod ein.

Bei der Sektion des Gehirns zeigte sich an der Basis zwischen Kleinhirn, rechtem Schläfenlappen und Brücke der vermutete Tumor, eine hühnereigroße Geschwulst mit höckriger, perlmutterglänzender Oberfläche, ein Cholesteatom. Es ließ sich leicht ausschälen. Seinen Ursprung hat es nicht von der Schädelbasis oder dem Felsenbein genommen, sondern von dem seitlichen Piaüberzug der rechten Brückenhälfte. Das Bett, das der Tumor sich geschaffen hat, liegt zwischen Kleinhirn, Brücke und Schläfenlappen, es reicht nach vorn

bis zum rechten Hirnschenkel. Am meisten verdrängt ist der vordere Rand der rechten Kleinhirnhemisphäre und die rechte Hälfte der Brücke, desgleichen ist die Arteria basilaris stark nach links verschoben. Die linkseitigen Nerven sind zum Teil etwas verlagert, doch vor direktem Druck verschont geblieben. Anders die rechtseitigen. Bereits der rechte Tractus opticus ist, wenn auch indirekt, etwas komprimiert. Der Oculomotorius ist durch lose Züge mit der Geschwulst im Zusammenhang und blieb bei der Herausnahme des Tumors an ihm haften. Gleichfalls abgerissen ist der Trochlearis, er war nicht auffindbar. Der Trigeminus

ist an seinem Ursprung stark abgeplattet, er riß durch und hing gleichfalls am Tumor. Auch Abducens, Facialis und Acusticus sind abgeplattet und verschmälert, während Glossopharyngeus, Vagus und Accessorius geschützter in dem Raum zwischen Kleinhirn und Medulla lagen. Der Hypoglossus ist dünn, in seinen Wurzeln atrophisch und grau, allerdings ist der linkseitige auch kaum besser entwickelt.

Das Sektionsresultat entspricht dem intra vitam supponierten Tumor, wenn er auch vielleicht in Wirklichkeit etwas größer war, als vermutet wurde. Er hat den rechtseitigen Bezirk zwischen Kleinhirn und Brücke eingenommen, und ich glaube, ihn mit Recht den Kleinhirnbrückenwinkelgeschwülsten an die Seite stellen zu dürfen. Koch und Henneberg, welche diese Bezeichnung einführten, hatten allerdings eine bestimmte Art von Tumoren im Auge, kleine, eiförmige Geschwülste, welche Neurom-, Fibrom- oder Fibrosarkome waren, die man öfter mit allgemeiner Neurofibromatose vergesellschaftet fand. Da der N. acusticus früher als Ausgangspunkt angesehen wurde, bezeichnete man sie als Acusticusneurome. Diesen Namen wollten jedoch Koch und Henneberg beseitigt wissen, da er oft weder histologisch noch ätiologisch den Verhältnissen entsprach, während der Name Kleinhirnbrückenwinkelgeschwülste, wie sie meinten, hinsichtlich des Ausgangspunktes und der histologischen Beschaffenheit nichts präjudiziere. Auf dieser breiteren Basis fußend, faßte Funkenstein den Begriff bereits mehr in klinischem Sinne unter Betonung des durch den Sitz bedingten Krankheitsbildes. Daher rechnete er Endotheliomgliome, ja auch metastatische Tumoren unter die Kleinhirnbrückengeschwülste. Ich möchte Sie heute Abend darauf hingewiesen haben, daß derartige Neubildungen auch Cholesteatome sein können. Bisher hat man diese Tumoren mehr als pathologisch-anatomische Rarität betrachtet, doch betont Borchard, welcher selbst ein großes Cholesteatom der hinteren Schädelgrube exstirpierte, daß bei Durchmusterung der Kasuistik der Perlgeschwülste sich Fälle mit deutlichen Tumorsymptomen fanden, die zum Teil eventuell hätten operiert werden können. Boström führt in seiner allerdings pathologisch-anatomisch gehaltenen Arbeit, die jedoch grundlegend für die gegenwärtig geltenden Anschauungen über das Cholesteatom ist, acht Fälle an, in denen der Tumor den gegenwärtig geschilderten Befund darbot. Daher glaube ich, daß man bei der Diagnose der Kleinhirnbrückenwinkelgeschwülste das Cholesteatom nicht außer acht lassen darf.

Operationen an den Samenblasen.[1])

Von **H. Riese.**

M. H.! Auf dem XXX. Kongreß der Deutschen Gesellschaft für Chirurgie 1901 fand im Anschluß an die Vorträge von Bruns über die klinischen Erfolge der Kastration bei Hodentuberculose und von Baumgarten über die pathologischen Vorgänge bei der Verbreitung der Hodentuberculose auf die andern Genital- und Harnorgane eine ausführliche Diskussion über den Nutzen der Kastration bei dieser Erkrankung statt. Ich will aus derselben nur anführen, daß trotz der zweifellos guten Resultate von Bruns betreffs Dauerheilung von 46 % der Kranken nach einseitiger Kastration bei einer Beobachtungsdauer von 3—34 Jahren und von 56 % der doppelt Kastrierten bei einer Beobachtungsdauer von 3—30 Jahren einige der Diskussionsredner (Bier, Schlange) im allgemeinen gegen die Kastration überhaupt auftraten. Die Kastrationsgegner fassen ihre Argumente, wie Bruns ausführte, in drei Punkte zusammen: 1. die Entfernung des ganzen Hodens ist oft überflüssig, daher einfache Exzision des Nebenhodens oder Ausschabung; 2. die Entfernung des Hodens ist unzureichend, weil die Tuberculose desselben descendierend entstehen soll; 3. das psychische Verhalten des ganzen Organismus werde durch die Entfernung beider Hoden gestört. Außerdem seien bei doppelseitiger Erkrankung die Harnorgane, Samenblasen, Prostata immer auch befallen. Bruns' Untersuchungen an 111 Fällen ohne Eingriff an den Samenblasen etc. suchten Punkt 1 und 3 zu entkräften und haben dies getan, soweit es klinisch möglich ist; die Untersuchungen von Baumgarten suchten den Punkt 2 als falsch nachzuweisen.

1) Siehe die Verhandlungen im I. Teil dieses Bandes, S. 36.

Dies vorausgeschickt, fragt es sich nun, ob wir auch noch operativ eingreifen sollen, wenn bereits eine beträchtliche tuberculöse Erkrankung der Samenblasen, resp. des Vas deferens besteht.

Da tatsächlich das Vas deferens bei fortgeschrittener Hoden- und Nebenhodentuberculose häufiger auch bereits befallen ist, hat v. Büngner seine Kastration mit Evulsion des Vas deferens 1893 vorgeschlagen und 1901 berichtet, daß seine so operierten Fälle geheilt seien. Für die Fälle, in denen die Samenblasen erkrankt sind, schlug er die Exstirpation auf dem Wege von Dittel-Zuckerkandl oder auf dem sacralen Wege nach Rydygier-Rehn oder parasacral nach Sick vor, hat sie selbst aber nicht ausgeführt. Vielmehr glaubte er, mit Injektionen vom Vas deferens aus Genügendes leisten zu können. König jr. erwähnte dann in der Diskussion einen Fall von Freilegung und Exstirpation der Samenblasen auf sacralem Wege nach Schlange-Levy und empfahl diesen Weg als den besten. Er hat kurz darauf eine Arbeit von seinem Schüler Kessler anfertigen lassen, in der die verschiedenen Autoren zusammengestellt sind, die die Samenblasen exstirpiert haben und in der der Autor die verschiedenen Operationswege einer eingehenden Kritik unterzieht.

Ich habe nun bei sieben Patienten, und zwar bei sechs wegen Tuberculose, zuerst im Mai 1899 die hohe Kastration nebst Exstirpation der Samenblasen und von Teilen der Prostata ausgeführt, damals ohne zu wissen, daß Ullmann wohl als erster schon 1890 ähnlich vorgegangen ist.

Das erste Mal ging ich folgendermaßen vor. Durch einen Querschnitt am Damm habe ich die Prostata freigelegt, dann die durchtrennten Fasern des Levator ani, die seitlich von der Beckenwand kommen, mit langen, stumpfen Haken beiseite, das Rectum ebenso zurückhalten lassen. Dann habe ich die Fascie, die sich von der Prostata auf die Samenblasen fortzieht, gespalten, die Samenblase mit langer Pinzette und Schere in der Mitte von dem Ureter, von dem diese durch lockeres Fett normalerweise getrennt ist, gelöst, hier um die Samenblase einen derben Faden mit Deschampscher Nadel herumgeführt und sie mit diesem hervorgezogen. Dann habe ich sie oben gelöst und angezogen; der Samenstrang riß 6 cm oberhalb des oberen Pols der Samenblase durch, und ich habe dies Stück dann mit der Samenblase hervorgezogen und diese von der Prostata abgelöst. In derselben Sitzung nahm ich dann die Kastration des fistulösen Hodens vor und zog Hoden

nebst Rest des Samenstrangs von der Inguinalwunde heraus. Nach 24 Tagen war die Dammwunde geschlossen, es blieb aber eine Fistel in der Inguinalgegend bestehen. Der Lungenbefund hatte sich sehr gebessert — bei der Aufnahme bestand beträchtlicher Katarrh —, und Patient verließ mit 17 Pfund Gewichtszunahme das Krankenhaus. Er muß somit zu den, was die Exstirpation der Samenblase betrifft, geheilten Fällen gerechnet werden. Nach sechs Monaten ließ er sich wegen der noch bestehenden Fistel in der Inguinalgegend und wegen einer Drüsenschwellung, die sich hier entwickelt hatte, wieder aufnehmen. Ich exstirpierte die Drüsen bis in das kleine Becken hinein und fand hier, zweifellos an der Stelle, an der damals bei der ersten Operation das Vas deferens durchgerissen war, einen am Peritoneum adhärenten Tuberkel in Schwarten, sodaß ich zur Entfernung dieser Partie das Peritoneum mit resezieren mußte. Es ließ sich nicht ganz vernähen, sodaß ich hier tamponierte. An der tamponierten Stelle hat sich nun eine Darmschlinge eingeklemmt, es kam am achten Tage zu Ileus, ich laparotomierte am neunten Tage, fand die Schlinge bereits perforiert und verlor den Patienten infolge der kurz vor der Operation eingetretenen Peritonitis acuta. Die linke Samenblase war frei von Tuberkeln geblieben.

In einem andern Falle hatte ich am 17. März 1900 die doppelseitige Kastration machen müssen. Nach einem Jahre kam Patient mit einseitiger Fistel wieder, die vom Vas deferens ausging. Hier habe ich dann in einer zweiten Sitzung die Samenblasen durch Dammschnitt freigelegt; da sie nicht erheblich krank erschienen, habe ich nur den oberen Pol der einen gelöst und nur diesen mit dem ganzen Vas deferens herausgezogen. Dieser Patient befindet sich noch heute sehr wohl; er hatte in kurzer Zeit nach der Operation um 40 Pfund zugenommen.

In allen andern Fällen bin ich anders vorgegangen: In einer Sitzung habe ich erst den Hoden mit seinen Hautfisteln umschnitten, dann von einem Schnitt, parallel dem Lig. Poupartii, das Vas deferens bis in die Gegend seiner Kreuzung mit dem Ureter freigelegt, die A. deferentialis sorgfältig zwischen Ligaturen durchtrennt, das Vas deferens an der tiefsten Stelle durchschnitten und diesen Teil desselben mit dem Hoden entfernt. Darauf habe ich in Steinschnittlage nach querem Dammschnitt die Samenblasen in der oben geschilderten Weise freigelegt und sie mit dem proximalen Ende des oben schon durchschnittenen Vas deferens hervorgezogen.

Dreimal handelte es sich um doppelseitige, fortgeschrittene, fistulöse Tuberculose beider Hoden, um ausgedehnte Erkrankung der Samenblasen.

In diesen Fällen habe ich daher beide Hoden und Samenblasen nebst den Vasa deferentia auf die geschilderte Weise entfernt.

Der Mann, den Sie hier gesund vor sich sehen, hatte kurze Zeit eine kleine Urinfistel, die sich aber schnell und dauernd schloß. Der zweite hier vorgestellte befindet sich ebenfalls wohl. Der dritte — es war dies der ausgedehnteste Fall mit Tuberculose der Prostata, sodaß ich auch diese entfernen mußte — ist fünf Monate nach dem Eingriff an allgemeiner Tuberculose gestorben. Er hatte eine Urinfistel bis zu seinem Ende behalten. Bei der Sektion fanden sich: ausgedehnte Lungentuberculose, Tuberkelknötchen in der Serosa des Beckens und Blasentuberculose, die bei seiner Aufnahme klinisch nicht sicher nachweisbar war — cystoskopiert habe ich wegen der Eiterung in der Prostata nicht. Es ist der einzige Patient von den Tuberculösen, der allerdings erst fünf Monate nach der Operation, aber doch im Anschluß an dieselbe starb. Ob die Blasentuberculose schon bei der Operation, wenigstens in ihren Anfängen, bestanden hat, ist nicht bestimmt anzugeben. Ich halte es aber für möglich, daß sie durch die Operation erst hervorgerufen worden ist. Ich habe nämlich hier wegen der von mir mit Bewußtsein bei Fortnahme der Prostata angelegten Urinfistel einen Dauerkatheter durch die Wundhöhle in die Blase geschoben, und da die Prostata zweifellos tuberculös war, ist die Berechtigung der Annahme nicht von der Hand zu weisen, daß die Blasentuberculose sich als Impftuberculose durch den Katheter entwickelt hat.

In allen andern Fällen ist Heilung eingetreten, obwohl in allen Lungentuberculose mit Tuberkelbacillen im Sputum bestanden hat. Diese letztere ist zum Stillstand gekommen, und da die Fälle 1900 und 1901 operiert wurden, kann man im gewissen Sinne von dauernder Heilung, zum mindesten der Genitaltuberculose, sprechen.

Was die Gefahren der Operation betrifft, so könnten diese in etwaiger Blutung, in dem Entstehen von Urinfisteln, in der Verletzung des Ureters oder Darms bestehen. Ullmann spricht in seinem Falle von einer unangenehmen Blutung. Ich habe darüber nicht zu klagen gehabt, obgleich ich in einigen Fällen beträchtliche Verwachsungen überwinden mußte. Nur muß man oben die A. deferentialis sachgemäß unterbinden, unten die Aeste der A. haemorrhoidala media, die Aa. vesicales. Kleine Urinfisteln werden bei radikaler Operation, wenn keine Blasentuberculose besteht, heilen. Die Verletzung des Darms ist durch Anwendung nur stumpfer Halter sicher zu vermeiden. Den Ureter wird man, wenn keine Verwachsungen bestehen, wegen des Vorhandenseins einer Fettlage zwischen ihm und der Samenblase, die Sie auf diesen Zeichnungen nach Bildern aus dem Waldeyerschen Institut (von Fraenkel) sehen, leicht vermeiden; bei Verwachsungen ist jedenfalls Vorsicht am Platze.

Ich habe ihn stets gut freilegen können. Im übrigen war auch die Tiefe der Wunde nach Blutstillung stets gut übersichtlich, nur muß ich vor etwaiger Erhöhung des Beckens warnen, ebenso vor Tamponade des Rectums, weil dann die Samenblasen zu weit nach oben ausweichen.

Was nun die anderen Verfahren zur Exstirpation der Samenblasen betrifft, so ist jedenfalls das radikalste das von Young,[1]) der, nach Schnitt von der Symphyse bis zum Nabel und nach Abschiebung des Peritoneums suprapubisch auf die Samenblasen von oben vordringt und sie mit der hinteren Blasenwand entfernt. Die Methode ist zweifellos sehr eingreifend und höchstens gestattet, wenn nur der Blasengrund mit den Samenblasen gleichzeitig erkrankt ist, nicht auch andere Blasenteile. Zur einfachen Entfernung der Samenblasen ist sie sicher verwerflich.

Die zweite Methode, die namentlich von den Franzosen empfohlen wird [Baudet et Duval[2])], besteht im Eindringen von einem inguinalen Schnitt ins kleine Becken bis zu den Samenblasen. Diese Methode ist zweifellos die unübersichtlichste, ferner ist sie blutig und eröffnet Nebenverletzungen, am Ureter namentlich, Tür und Tor.

Schließlich kommt der sacrale Weg in Betracht, wie er namentlich von Carson und König jr. empfohlen wurde. Ich gebe ohne weiteres zu, daß das Operationsgebiet nach Aufklappen des Sacrum am übersichtlichsten wird, ich bestreite aber entschieden, daß die Blutung geringer als beim Vorgehen vom Damm aus und daß die Operation weniger eingreifend ist. Ferner kann eine etwa eintretende Urinfistel das Operationsresultat bei vorhergegangener Knochenoperation ernstlich gefährden, und schließlich ist volle Heilung auf dem Dammwege eher zu erzielen.

Ich halte daher, wenn man überhaupt an den Samenblasen bei Tuberculose oder Eiterung operieren will, den Weg von einem queren Dammschnitt aus für den besten und befinde mich da mit Kocher, wohl auch mit Roux, der den Schnitt am Damm allerdings in der Längsrichtung führt, in Uebereinstimmung. Ich möchte aber ein Eingreifen bei der Erkrankung nur in schweren Fällen empfehlen, und ich habe

1) Young, Archiv für klinische Chirurgie 1900, Bd. 62, und Annals of surgery 1901. — 2) Baudet et Duval, Revue de Chirurgie 1901

tatsächlich nur bei ausgedehnter, käsiger oder eitriger, Tuberculose von Hoden und Nebenhoden, die zu Fisteln geführt hatte, und gleichzeitiger hochgradiger Erkrankung der Samenblasen operiert. Die einfachen chronischen Samenblasenentzündungen heilen auch ohne Operation. Nur bei bösartigen Geschwülsten, Carcinomen namentlich, würde ich den sacralen Weg vorziehen. Wenn man nur bei schweren Fällen eingreift, dann ist es meiner Ansicht nach gleichgültig, daß der Patient die Potentia coeundi verliert, weil er sie auch sonst verlieren würde (Ullmann). Uebrigens habe ich psychische Störungen bei meinen Patienten nicht beobachtet.

Nun noch ein Wort über die Fälle, in denen nur das Vas deferens erkrankt ist. Auch hier halte ich das geschilderte Verfahren wie bei dem zweiten erwähnten Patienten, also ohne Exstirpation der Samenblase, für besser als die Evulsion nach Büngner. Denn ich habe zwei Fälle erlebt, in denen sich im Anschluß an einfache Kastration mit Entfernung des Samenstranges durch Evulsion miliare Tuberculose entwikkelte und die Patienten in kürzester Frist starben, während ich in dem oben geschilderten Falle mit Entfernung des Vas deferens auf kombiniertem Wege und ebenso in einem Falle, wo es sich um Eiterung handelte, glatte Heilung sah.

Operative Behandlung der genuinen Epilepsie.[1])

(Mit Krankenvorstellung.)

Von **F. Rinne.**

Von den craniocerebralen Operationen, die zur Heilung der Epilepsie in Anwendung gezogen werden, bilden diejenigen, welche die Entfernung von Geschwülsten am Knochen, an den Hirnhäuten und am Gehirn, weiter die Entfernung von Knochensplittern, von Depressionen oder von Cysten, Blutergüssen und dergleichen sich zur Aufgabe stellen, ein gut ausgebautes und auch ziemlich unbestrittenes Gebiet der Chirurgie. Anders verhält es sich mit denjenigen Fällen, bei denen wir eine grobe anatomische Veränderung am Cranium und am Gehirn vorher nicht diagnostizieren können, bei denen auch die Anamnese wenigstens in traumatischer Hinsicht nichts ergibt, was pathologische Veränderungen im Gehirn vermuten ließe. Diese Fälle von Epilepsie, die also rein funktioneller Natur sind, hat man nun ebenfalls zum Gegenstande operativer Behandlung gemacht und zwar mit mehr oder minder günstigem Erfolge. Wenn nämlich die epileptischen Krämpfe von einem ganz bestimmten Punkte ausgehen, von bestimmten Organen, z. B. von gewissen Muskelgruppen der Extremitäten, die wir auf scharf lokalisierte und genau umgrenzte motorische Zentren im Zentralorgan, in der Gehirnrinde beziehen können, so ist es nach dem Vorgang von Horsley, Bergmann und vielen anderen, namentlich auch von Krause, durchaus indiziert, in solchen Fällen die motorischen Zentren der Hirnrinde, die

1) Siehe die Verhandlungen im I. Teil dieses Bandes, S. 39.

hier in Betracht kommen, zu entfernen, um den Sitz der Krämpfe zu beseitigen. Diese Operationen haben nun zwar bisher keine konstanten und keine sicheren Erfolge ergeben; aber es sind doch eine ganze Reihe von Beobachtungen namentlich in neuerer Zeit publiziert worden, die ein gewisses Vertrauen in die Operation erwecken und zu weiteren Versuchen ermutigen, durch Rindenexzision der genuinen Epilepsie beizukommen.

Vor allen Dingen hüte man sich, zu früh von Erfolgen der Epilepsieoperationen zu sprechen; man muß immer erst eine Reihe von Jahren vorübergehen lassen, ehe man von einem gewissen Dauererfolge reden darf. Auch die Prognose ist manchmal außerordentlich trübe. Ich will nur daran erinnern, daß selbst für den Fall, daß es gelingt, das krampfende Zentrum ganz radikal zu entfernen, damit noch nicht gesagt ist, daß jetzt die Krämpfe ganz sicher ausbleiben müssen. Denn wenn epileptische Krämpfe längere Zeit bestanden haben, so wissen wir, daß ein gewisser Status epilepticus (Jolly) des Gehirns bestehen kann, der eben zu Entladungen führen und somit einen vollständigen Mißerfolg der Operation bewirken kann.

Das wichtigste bei Operationen dieser Art ist die Auffindung und die genaue Umgrenzung der primär krampfenden Zentren. Wir wissen ja, daß die motorischen Zentren im großen und ganzen in den Zentralwindungen um die Fissura centralis gelagert sind; es scheint sogar, daß sie zumeist in der vorderen Zentralwindung gelegen sind; auch in unserem Falle verhielt es sich so, wie ich nachher noch mitteilen werde. Aber es ist durchaus nicht leicht, bei der Operation nach anatomischen Merkmalen die einzelnen Foci der Bewegungen zu erkennen und zu bestimmen, selbst wenn man sich die Mühe genommen hat, die anatomische Beschreibung aufs allergenaueste zu studieren. Erstens sind individuelle Varietäten in den Gehirnwindungen und im Verlaufe der Sulci vorhanden, und zweitens muß man bedenken, daß das Operationsfeld immerhin nur einen kleinen Teil der Oberfläche des Gehirns freilegt. Das sind Momente, die es außerordentlich schwierig machen, sich nach anatomischen Merkmalen zu orientieren. Das hat F. Krause besonders hervorgehoben, und ich kann ihm nur beistimmen. Das wichtigste, beste und sicherste Mittel zur Orientierung und zur Lokalisation der bewegenden Zentren ist die faradische Reizung. In unserem Falle haben

wir die faradische Reizung mit einer bipolaren Elektrode, die Herr Geheimrat Eulenburg hatte konstruieren lassen, ausgeführt, und es ist uns gelungen, ganz genau das Zentrum der in Betracht kommenden Gebiete, die primär von den Krämpfen befallen wurden, zu bestimmen.

Ich möchte Ihnen nun in aller Kürze einen Kranken vorstellen, den ich am 7. Juli 1894 operiert habe. Er ist mir damals von Herrn Geheimrat Eulenburg zugeführt worden, nachdem die medikamentöse und sonstige Behandlung erfolglos gewesen war. Wir kamen überein, dem Patienten zunächst eine Nervendehnung in dem betreffenden Gebiete und für den Fall, daß diese erfolglos sein sollte, nachher die Rindenexzision zu machen.

Dieser Herr (Vorstellung), der jetzt 39 Jahre alt ist, bei der Operation also 27 Jahre alt war, stammt aus einer gesunden Familie; sein Vater soll zwar etwas nervös gewesen sein, aber besondere Krankheiten, namentlich psychischer Natur, sind in seiner Familie nicht zu eruieren gewesen. Er war das zweite Kind von fünf Geschwistern und entwickelte sich ganz normal; er stotterte aber. In seinem elften Jahre bekam er gelegentlich einer Prügelei mit seinem älteren Bruder in dem Augenblick, als er mit dem rechten Arm zu einem kräftigen Hiebe ausholte, plötzlich einen epileptischen Anfall. Von da an wiederholten sich die Anfälle ganz regelmäßig und verhinderten ihn an einer regelrechten Ausbildung in einem Beruf. Er wurde Goldarbeiter, aber die Sache wollte nicht recht vorwärts gehen; er bekam immer, wenn er mit der rechten Hand fest zugriff, und namentlich, wie er sagt, wenn er Bewegungen im Sinne der Bohrbewegungen machte, Zucken im rechten Arm und daran anschließend einen epileptischen Anfall. Kurz, immer in der Folge, bis heute, gingen die epileptischen Anfälle von dem rechten Arm aus. Sie begannen in der Regel mit Beugung des rechten Zeigefingers und Daumens und dann mit Beugung und Streckung der Hand, gingen weiter auf den Ellbogen über, später auf Hals- und Nackenmuskulatur und das untere Gebiet des Facialis, dann trat Bewußtlosigkeit ein.

Als Patient hier nicht vorwärts kam, benutzte er eine Gelegenheit, nach Südafrika auszuwandern. Man nahm an, der Klimawechsel würde vielleicht von gutem Einfluß sein. Das war auch der Fall: die Anfälle wurden erheblich seltener. Da kam ein Arzt in Kapstadt auf den Gedanken, zur vollständigen Heilung der Epilepsie dem Kranken anzuraten, sich zu verheiraten. Diesen Rat befolgte der Patient, aber die Anfälle wurden nicht besser, sondern schlimmer und häufiger und Patient mußte, weil er in Afrika nicht

mehr vorwärts kommen konnte, wieder nach Deutschland zurückkehren. Damals hat ihn Herr Geheimrat Eulenburg in Behandlung bekommen. Der Patient bot ein ganz trauriges Bild dar: er war stark abgemagert, die Anfälle waren sehr häufig, dabei bestand allgemeiner Marasmus, lallende Sprache, Lähmung des Gesichtes und des rechten Armes sowie hochgradige Amnesie. Da der Zustand ein absolut trostloser war und die Anfälle immer mehr zunahmen, sodaß die Prognose im höchsten Maße traurig erschien, entschloß sich Herr Geheimrat Eulenburg zu einer operativen Behandlung und zog mich damals zu dieser hinzu. Wir kamen zunächst überein, dem Patienten die Dehnung des Plexus bracchialis zu machen, weil die Krämpfe immer vom rechten Arme ausgingen und wir es für möglich hielten, daß vielleicht irgend eine periphere Ursache vorliegen könne. Dies war aber nicht der Fall. Die am 5. Juni 1894 ausgeführte Nervendehnung hatte zwar den Effekt, daß die Krampfanfälle anfangs ausblieben, aber nur so lange, als die durch die Nervendehnung hervorgerufene Parese der Armnerven andauerte; sobald diese vorüber war, kamen die Anfälle wieder. Am 13. Tage nach der Operation hatte der Patient wieder einen ganz wohl charakterisierten Anfall Da entschloß ich mich zur Rindenexzision, die am 7. Juli 1894 ausgeführt wurde. Es wurde aus dem linken Scheitelbein ein handtellergroßer Lappen reseziert und die Dura durch einen Kreuzschnitt gespalten; das freiliegende Gebiet bot bei Inspektion und Palpation nichts Abnormes, weder am Schädel noch an der Hirnoberfläche. Man sah durch das Operationsfeld — wir hatten vorher mit dem Köhlerschen Cranioencephalometer die nötigen Abmessungen gemacht — von hinten oben nach vorn unten eine starke Gehirnwindung hinziehen, die wir als die vordere Zentralwindung ansprachen und an der wir nunmehr mit der Eulenburgschen Elektrode Reizungen vornahmen. Bei der Reizung der oberen freiliegenden Partie dieses Gyrus bekamen wir zunächst eine Beugung des Zeigefingers und Flexion und Adduktion des Daumens. Diese Bewegung wurde jedesmal bei Applikation der Elektrode ausgelöst. Als man den Strom verstärkte, bewegte sich auch das Handgelenk: erst trat Beugung, dann Streckung ein, nachher auch Beugung des Ellbogengelenkes; alles dies trat jedesmal bei Reizung an einer bestimmten Stelle ein. Als wir aber weiter nach unten das Facialiszentrum zu reizen versuchten, bekamen wir keinen Effekt; der Facialis reagierte nicht. Ebensowenig gelang es, durch Reizung eines Gyrus, der vor der Zentralwindung lag, sowie durch Reizung der hinteren Zentralwindung irgendwelche Bewegung auszulösen. Aber, wie gesagt, die Bewegung des Zeigefingers und des Daumens wurde jedesmal von einem scharf umgrenzten Gebiete auf das bestimmteste ausgelöst. Nunmehr wurden diese Partien

in der Dicke von etwa 3 bis 4 mm und in der Höhe von 1½ cm sowie in der Breite von etwa 1 cm abgetragen. Wir hatten die Absicht, über das Zentrum des Armes hinaus nach unten hin, also auch den Focus des Facialis mit zu entfernen, weil der untere Facialis bei den Krämpfen immer mitbeteiligt war.

Die Operation an und für sich war nicht besonders schwierig. Ich habe sie damals mit dem Meißel ausgeführt. Die Blutung aus den Knochen war nicht exzessiv, die Piavenen wurden umstochen. Nachdem die Dura ohne Naht über die Gehirnwunde gebreitet war, fügte ich den Knochenlappen wieder in den Defekt ein; aber ich trug Bedenken, die Wunde vollständig zu verschließen, weil ich Sekretverhaltung fürchtete. Zudem bekam ich den Knochenlappen nicht genau wieder in die Oeffnung hinein, er stand etwas über; in die Lücken wurden Chloroformgazewickeln an verschiedenen Stellen zur Drainage eingeführt.

Nun der Verlauf: am ersten Abend vollständig getrübtes Sensorium, Lähmung des rechten Armes und des Facialis. Dieser Zustand dauerte ungefähr sieben Tage an; nach dieser Zeit begann allmählich die Beweglichkeit der Hand und des Armes wieder zu kommen und ebenso die des Facialis. Der Patient erholte sich dann in der nächsten Zeit ausgezeichnet. Sein Körpergewicht nahm innerhalb der drei Monate, die er im Krankenhause war — er war außerordentlich elend und blieb deshalb länger, als eigentlich wegen der Wunde nötig gewesen wäre — um sieben Pfund zu. Vom Moment der Operation an hatte er keinen Krampfanfall mehr, auch keine Aura, und sieben Monate lang nach der Operation ist er vollständig von jeglichem Krampfanfall freigeblieben. Da, nach sieben Monaten, berichtete Herr Geheimrat Eulenburg, der ihn diese zwölf Jahre hindurch fortdauernd in Beobachtung gehabt hat, daß Patient wieder einzelne Anfälle gehabt hätte, die zwar nicht so intensiv wie früher gewesen wären, aber doch ausgesprochene Anfälle waren. Die folgenden zehn bis elf Jahre hindurch hat sich der Patient sehr wohl befunden; auch sein körperliches Befinden war durchweg gut; er ist aber nicht vollständig frei von Anfällen gewesen, er hat ungefähr in Zwischenräumen von einem halben Jahre, zu gewissen Zeiten auch wohl alle paar Monate einen Anfall gehabt, aber immer ganz gelinde und derartig, daß er genau wußte, wann der Anfall kam, und daß er imstande war, sich hinzulegen und sich vor etwaigem Hinfallen und dergleichen zu schützen. Vor allen Dingen aber ist der Patient in dieser ganzen Zeit außerordentlich leistungsfähig gewesen, sowohl was seine intellektuelle wie seine körperliche Tätigkeit anbelangt. Er hat sich, während er früher vollständig unfähig war, irgend eine Arbeit regelrecht auszuführen, ganz aus eigener Kraft, mit eigenen Mitteln, die er sich verdient hat, ein Geschäft

gegründet und betreibt jetzt eine blühende Plisséebrennerei, in der eine Anzahl Mädchen beschäftigt werden, die er anlernt, die er unterrichtet, denen er die Arbeit zuteilt, die er kontrolliert etc. Technisch sowohl wie kaufmännisch leitet er sein Geschäft ganz selbständig; er ist ein vollständig brauchbarer Mensch geworden, der sich und seine Familie selbständig unterhalten kann. Seine zwei Kinder sind ganz gesund; der ältere Junge soll etwas impulsiv sein, wie die Frau behauptet, aber er ist ein ganz intelligentes und normal entwickeltes Kind.

Der Patient gibt nun an, daß er seit der Operation den rechten Arm nicht so gut gebrauchen kann wie früher; der Arm ist gewöhnlich wärmer und schwitzt leicht. Dann hat er in der rechten Hand öfter Schmerzen und dabei das Gefühl, daß ein Krampfanfall kommen „könnte", es „murkst" so darin, wie Patient sich ausdrückt, aber es kommt kein Anfall. Ferner ist der Arm viel schwächer geworden. Patient hat vor der Operation ganz gut längere Briefe schreiben können, das kann er jetzt nicht: er kann immer nur kurze Sätze schreiben, kurze Notizen, und wenn er einmal einen Brief schreiben muß, dann muß er öfters aussetzen und sich zwischendurch erholen, sonst wird ihm unheimlich dabei und er bekommt das Gefühl, als ob ein Krampfanfall eintreten würde.

Dann ist noch zu bemerken, daß Alkohol und Tabak dem Kranken schädlich sind; wenn er einmal einen Excessus in Baccho macht, dann bekommt er zwar nicht unmittelbar darauf einen Anfall, aber er hat doch immer den Gedanken daran und nach einigen Tagen kommt der Anfall auch wirklich. Ebenso ist es mit dem Zigarrenrauchen, was er leidenschaftlich liebt, aber unterlassen muß, weil auch dadurch die Krampfanfälle provoziert werden.

Der Wundverlauf war nicht ganz tadellos; es trat zwar keine eigentliche Wundinfektion ein, wohl aber eine Randnekrose an dem ausgemeißelten Knochenlappen, welche die definitive Heilung sehr lange Zeit verzögerte. Das hat dem Patienten vielleicht zum Heile gedient, denn dadurch wurde verhütet, daß die Schädelhöhle gleich fest geschlossen wurde, und es ist ja noch eine offene Frage, was überhaupt das eigentliche Agens bei der heilenden Wirkung der Epilepsieoperation ist. Kocher vertritt bekanntlich die Ansicht, daß es hauptsächlich die Druckentlastung des Schädelinnern sei, welche heilend auf die Epilepsie einwirke. Infolge der verlangsamten Heilung hat nun jedenfalls längere Zeit ein solches Entlastungsventil bestanden, und es ist nicht unmöglich, daß dies im vorliegenden Falle auch ganz günstig gewirkt hat. Interessant ist mir noch eine Beobachtung gewesen, die mir an dem Röntgenbilde aufgefallen ist, das dieser Tage aufgenommen wurde. Es zeigt sich daran, daß überhaupt an dem Rande des Knochenlappens gar keine knöcherne Vereinigung stattgefunden hat; es ist da eine Lücke

zwischen dem Lappen und dem Schädelknochen, die nicht durch feste Knochensubstanz ausgefüllt ist. (Demonstration.)

Das Röntgenbild gibt die Unterbrechung in der Schädeldecke deutlich wieder. Das war auf einem früheren Bilde nicht zu sehen, ist hier aber sehr deutlich (Projektionsbild). Wenn man jetzt auf den Lappen drückt, so kann man ein leichtes Federn wahrnehmen. Es ist also eine gewisse Elastizität an der operierten Stelle der Schädeldecke geblieben.

Die Anfälle haben sich in ihrer Art und Intensität gegen früher ganz außerordentlich geändert. Während Patient früher bewußtlos wurde, wird er dies jetzt gewöhnlich nicht, sondern er empfindet ein unbestimmtes Schmerzgefühl in der rechten Hand und dann weitergehend bis in den Kopf, in die Halsmuskeln, auch in den unteren Teil des Facialis. Dann merkt er: jetzt kommt etwas, und geht nun ganz ruhig an sein Bett oder Sofa und legt sich hin. Es kommen dann etwa zwei Minuten hintereinander leichte Zuckungen, es tritt auch manchmal ein Zustand von Absenz ein, dann eine halbe Stunde Schlaf, worauf der Anfall vorüber ist und Patient wieder seiner Arbeit nachgeht. Diese Anfälle kommen aber, wie gesagt, nur sehr selten, vielleicht alle zwei Monate, manchmal auch nur alle sechs Monate vor und hindern den Kranken durchaus nicht, seinen Geschäften in vollem Umfange vorzustehen.

Alles in allem genommen, haben wir hier tatsächlich, wenn auch keine Heilung, so doch eine günstige Beeinflussung einer genuinen Epilepsie vor uns. Ich will nicht mit Sicherheit behaupten, daß die Rindenexzision allein in diesem Falle die Besserung gemacht hat; es kann sein, daß diese in Konkurrenz mit der unbeabsichtigten dauernden Druckentlastung, die hier stattfand, den günstigen Ausgang herbeigeführt hat.

Ueber die Kuhnsche Tubage[1]).

Von Dr. **Albert Dirk**, Assistenzarzt.

Im letzten Jahre haben wir die schweren Operationen in der Chirurgie des Kopfes mit der peroralen Intubationsnarkose nach Kuhn ausgeführt und mit dieser Methode sehr gute Erfahrungen gemacht. Es handelte sich um sieben Fälle:

Fall 1. Frau von 53 Jahren mit rechtsseitigem Oberkiefercarcinom. Operation: Nach Unterbindung der Carotis externa typische Oberkieferresektion.

Fall 2. Frau von 47 Jahren. Carcinom der rechten Zungenhälfte, das bis zur Mittellinie übergreift. Operation: Unterbindung der Carotis externa dextra und Exstirpation des Tumors weit im gesunden, d. h. bis zur Mitte der linken Zungenhälfte. Die außerordentlich starke Blutung war bei der sicheren Tamponade des Rachens leicht zu beherrschen.

Fall 3. Mann von 60 Jahren. Großer, eigentlich inoperabler, carcinomatöser Tumor des rechten Oberkiefers mit Infiltration der äußeren Haut. Operation: Typische Resektion nach Ligatur der Carotis externa unter Wegnahme der mit dem Tumor verwachsenen Haut, Schließung des fünfmarkstückgroßen Hautdefektes durch einen gestielten Stirnlappen und Transplantation der Stirnwunde nach Thiersch.

Fall 4. Mann von 46 Jahren mit einer großen carcinomatösen Geschwulst der rechten Halsseite, die von einer Kiemengangcyste ausging. Radikaloperation. Die Exstirpation des Tumors, der mit der Schilddrüse etc. fest verwachsen war, bot große Schwierigkeiten.

1) Siehe die Verhandlungen im I. Teil dieses Bandes, S. 61.

Fall 5. Mann von 57 Jahren. Maligner Tumor des Oberkiefers, der vom rechten Dens caninus bis zum zweiten linken Schneidezahn reichte. Operation: Atypische Oberkieferresektion.

Fall 6. Mann von 59 Jahren mit linksseitigem Zungen-Mundboden-Carcinom. Operation: Exstirpation nach Unterbindung der Carotis externa sinistra.

Fall 7. Mann von 22 Jahren mit Wolfsrachen. Der Lippenspalt war im Alter von zwei Jahren mit Erfolg operiert. Operation: Uranoplastik. Wegen der starken Blutung, sowohl bei Anfrischung der Spaltränder, als auch beim Loslösen der mucös-periostalen Seitenlappen erleichterte die zuverlässige Tamponade des Rachens und des Larynx Blutstillung und Operation wesentlich.

In keinem der angeführten Fälle wurde die Cocainisierung des Rachens bzw. des Kehlkopfes der Tubage vorausgeschickt, sondern es wurden die Patienten zunächst in der gewohnten Weise mit Chloroform annarkotisiert. Dies Annarkotisieren geschah stets ziemlich schnell, und es ist zu empfehlen, womöglich eine leichte Asphyxie herbeizuführen, um in diesem Stadium der Reflexlosigkeit, bei dem die Reizbarkeit der oberen Luftwege aufgehoben ist, die Einführung des Tubus am leichtesten bewerkstelligen zu können. War die gewünschte Tiefe der Narkose erreicht, so wurde der Mund mit dem Heister oder O'Dwyer geöffnet und die Zunge mit einer Kugelzange hervorgezogen; — letztere Manipulation erleichtert das Abtasten des Kehlkopfeinganges.

Die Einführung des Tubagerohres erfolgte nun genau nach den Kuhnschen Angaben, nach denen ich das Verfahren nochmal kurz beschreibe:

Der Narkotiseur steht auf einem Trittbrett etwas erhöht auf der rechten Seite des Patienten, holt sich mit dem Zeigefinger der linken Hand den Kehldeckel und schlägt denselben nach oben, gleichzeitig sucht die Fingerspitze den Aditus laryngis zu erreichen. Es gelingt dieses meist ohne Schwierigkeit, nur bei Männern mit großem Kopf reicht oft die Länge des Fingers nicht aus, man begnügt sich dann mit dem Hochschlagen der Epiglottis. Während die linke Hand jetzt in situ bleibt, führt die rechte den Tubus in den Kehlkopf ein. Hierbei ist zu beachten, daß der zur Befestigung der Gummischläuche dienende Bügel nach oben gerichtet, und der Mandrin bis zur Spitze des Rohres vorgeschoben ist. Unter Leitung des linken Zeigefingers läßt man jetzt die Spitze des Tubus hart auf der Epiglottis langsam und ohne Gewalt in den Larynx gleiten, ein mäßiges Heben des Mandringriffes er-

leichtert meist die Einführung, weil man dann besser mit der hintern Wand des Kehldeckels Fühlung behält, und nicht in den Oesophagus statt in den Larynx kommt.

Liegt das Rohr richtig, so vernimmt man sofort ein stridoröses Geräusch, von der Atemluft, die am Mandrin vorbei durch den Tubus zischt. Jetzt wird, indem die linke Hand das Rohr fixiert und ev. noch weiter hineinschiebt, der Mandrin entgegen der Einführungsrichtung mit der rechten Hand herausgezogen. Die Atmung erfolgt nun frei durch das Rohr. Hiernach dreht man den Bügel nach dem dem Operationsgebiet entgegengesetzten Mundwinkel, — die hierzu nötige Drehung des Tubus erfolgt wegen der Herstellung aus elastischem Spiralmetall in dem freien Mundteil, sodaß die intubierte, in der Form dem Kehlkopf angepaßte Spitze in situ bleibt — und fixiert den Apparat mit dem Gummischlauch derart, daß der eine Schenkel über Nasenwurzel, Stirn und Hinterkopf, der andere über das Kinn geführt, und die Schlinge am Bügel eingehakt wird. Jetzt setzt man den Trichter auf und die Narkose kann ihren Fortgang nehmen. Kontrolliert wird dieselbe entweder einfach nach den Bewegungen des Trichterüberzuges, die durch die Atmung bedingt werden, oder am zuverlässigsten, indem der Narkotiseur ständig den Auskultationsschlauch einem Ohr zuführt, und so in der Lage ist, die geringsten Schwankungen in Tiefe und Gleichmäßigkeit der Atmung wahrzunehmen und danach das Narcoticum zu dosieren. Es erübrigt noch die Abdichtung des Rohres. Dies geschieht am besten durch zwei mit Kochsalzwasser angefeuchtete Gazestreifen, mit denen man den Rachen zu beiden Seiten des Tubus rechts und links absolut dicht abzutamponieren vermag, und nun kann die Operation beginnen.

Bezüglich der Technik der Intubation möchte ich noch besonders auf zwei Punkte hinweisen — die auch Kuhn bereits betont hat — von denen ein schnelles Gelingen der Einführung wesentlich abhängt, daß nämlich der Mandrin oder Induktor die richtige Krümmung hat. Der Bogen soll einem Drittel einer Kreisperipherie entsprechen, weil man bei flacherer Krümmung zu leicht in den Oesophagus hineinkommt. Dann muß der Mandrin durchaus glatt, ohne irgendwie anzuhaken, in den Tubus gleiten, sonst läuft man Gefahr, bei der Entfernung desselben das Rohr im Kehlkopf aus seiner Lage zu bringen.

Was nun das Narcoticum betrifft, so wurde, wie erwähnt, zur Einleitung stets Chloroform verwandt und nach der Intubation der Narkose weiter mit Chloroform die gewünschte Tiefe gegeben. Da wir aber für gewöhnlich uns bestreben, nur Aether zu verwenden, so machten wir, nicht ohne gewisse

Scheu, den Versuch, den Aether den Lungen der Intubierten direkt zuzuführen. Derselbe wurde vorsichtig getropft: die Narkosen ließen sich auf diese Weise gut unterhalten, und in sämtlichen Fällen wurde der Aether ohne die geringste Reaktion vertragen. Besonders bequem für den Narkotiseur ist es, die Wanschersche Maske über den Tubagetrichter zu stülpen. Auch diese Art der Aetherverabreichung blieb reaktionslos. Dabei ist der Verbrauch an Narcoticum naturgemäß, da ja nichts verloren geht, ein besonders geringer. Die Hälfte der sonst nötigen Mengen dürfte für gewöhnlich genügen.

Wenn ich zum Schluß unsere Erfahrungen zusammenfasse, so sind dieselben in jeder Beziehung als günstig zu bezeichnen. Als besondere Vorzüge der Tubage in der Kopfchirurgie möchte ich hervorheben:

Die Intubation macht den Operateur völlig unabhängig vom Narkotiseur und umgekehrt. Der Narkotiseur ist imstande, mit kleinsten Dosen des Narcoticums eine gleichmäßige Narkose von beliebiger Tiefe herzustellen und zu unterhalten und er ist mit seiner Narkose dem Operateur in keiner Weise hinderlich. Alle die scheußlichen Zustände der Halbnarkose, des Hustens, Würgens und Brechens fallen somit weg, und anderseits sind Asphyxien nicht zu befürchten, da die oberen Luftwege stets frei sind. Da kein Blut in den Larynx oder Oesophagus fließen kann, ganz gleich ob man in liegender Stellung oder am hängenden Kopf operiert, so ist die Frage der Blutstillung eine viel einfachere. Kurz: die blutreichen Operationen am Kopf gestalten sich in dieser Beziehung nicht schwieriger, als Eingriffe an andern Körperregionen. Nachteile für die Operierten haben wir in keinem Falle beobachtet. Nur der Patient mit der Gaumenspalte — die Operation nahm längere Zeit in Anspruch, zum Teil, weil wegen außergewöhnlich starker Blutung lange tamponiert werden mußte — klagte am ersten Tage über Beschwerden beim Schlucken, sonst hatten die Patienten hinterher keine Ahnung von den Vorgängen in ihrem Larynx während der Operation; Weder Heiserkeit noch Schling- oder Schluckschmerzen, noch sonstige Beschwerden wurden beobachtet, und von seiten der Lungen haben wir in keinem Falle Reizerscheinungen gesehen: keine Bronchitiden, keine Pneumonien. Demnach möchten wir diese Methode nicht nur als unschädlich für den Patienten, sondern direkt als ein schonendes Verfahren bezeichnen, das den großen Vorteil der kon-

tinuierlichen Narkose bietet, die ja bekanntermaßen in ihren Nachwirkungen längst nicht so unangenehm ist, als der frühere nicht zu vermeidende Wechsel von Halb- und Voll-Narkose.

Wir werden die Tubage künftig auch bei den sogenannten schlechten Narkosen — den Husten- und Brech-Narkosen — in Anwendung bringen und sind überzeugt, daß wir zu gleich günstigen Resultaten kommen werden. Eine weitere Verwendung des Verfahrens zur Ueberdrucknarkose erscheint uns gleichfalls der Nachprüfung wert.

Zur Kasuistik des Gallensteinileus.[1])

Von Dr. **O. Hermes.**

Der akute Ileus durch Gallensteine gehört sicherlich zu den selteneren Formen des Darmverschlusses und bietet in seinem Verlauf ein so mannigfaltiges, wechselndes Bild, daß es bei der Schwierigkeit, eine nach jeder Richtung hin befriedigende Deutung seiner Entstehung zu geben, wohl gerechtfertigt erscheinen mag, auch einzelne Fälle ausführlich mitzuteilen.

Es wird wohl wenige Operateure geben, die über die große persönliche Erfahrung verfügen, wie Körte, der in seinen Beiträgen zur Chirurgie der Gallenwege und der Leber über nicht weniger als 15 selbst beobachtete Fälle berichten konnte. Im Krankenhause Moabit ist ihre Zahl eine sehr viel geringere; Sonnenburg hat in seiner Pathologie und Therapie der Perityphlitis einen Fall mitgeteilt, der unter der Diagnose einer Appendicitis zur Operation gelangte; seitdem sind nur drei weitere Fälle zur Behandlung gekommen, die ich zu operieren Gelegenheit hatte.

Um ein ungefähres Bild über die Häufigkeit des Ileus infolge von Gallensteinen im Verhältnis zu der Gesamtsumme der Ileusfälle überhaupt zu erlangen, habe ich diese aus den Jahresberichten des Krankenhauses zusammengestellt und dabei etwa 75 Fälle von reinem Ileus in 15 Jahren gefunden. Wenn diese Zahlen auch auf absolute wissenschaftliche Zuverlässigkeit keinen Anspruch machen können, indem der eine oder andere Fall unter der Diagnose Peritonitis verborgen sein

1) Siehe die Verhandlungen im I. Teil dieses Bandes, S. 74.

mag, so werden sie doch im großen und ganzen ein annähernd richtiges Bild von unserem Material geben; es würde demnach der Gallensteinileus 5,3 % aller bei uns zur Beobachtung gekommenen Ileusfälle ausmachen. Zum Vergleich erwähne ich, daß Barnard aus dem London-Hospitale über acht Fälle in acht Jahren bei 360 Fällen von Darmverschluß berichtet = 2,2 %. Ich wende mich nun zur Mitteilung unserer drei Fälle.

Fall 1. H. K., Aufnahme No. 2026, 12. August 1902, Alter 74 Jahre. Patient will bis jetzt stets gesund gewesen sein, speziell niemals gallensteinleidend. Er erkrankte am 9. August, abends gegen 11 Uhr, plötzlich mit Schmerzen im Leibe, ohne bestimmte Lokalisation. Patient, der stets regelmäßig Stuhlgang gehabt hat, leidet seit diesem Tage an Stuhl- und Windverhaltung, nur heute gibt er an, nach einer Eingießung eine Blähung gehabt zu haben, In den letzten drei Tagen trat eine Auftreibung des Leibes ein. Seit dem ersten Schmerzanfall hat Patient, der viel Flüssigkeit zu sich genommen, angeblich alles erbrochen.

Kräftiger Mann, Puls 112, leidlich voll und kräftig, Temperatur 36. Leukocytenzahl 7000, Leib aufgetrieben; handbreit über dem Nabel markiert sich eine Vorwölbung (Lipom), Darmbewegungen nicht zu sehen und nicht zu fühlen. Der ganze Leib gedämpft tympanitisch; in der rechten Fossa iliaca heller Schall und besondere Empfindlichkeit. Die Leber reicht von der fünften Rippe bis zum Rippenbogen; ein Tumor ist nicht zu palpieren. Ueber den Lungen vereinzelte bronchitische Rasselgeräusche. Per rectum nichts zu fühlen; auf hohen Einlauf erfolgt kein Stuhlgang, einige Winde gehen ab. Patient bricht dauernd fäkulente braune Massen. Magenspülung.

Medianschnitt vom Processus xiphoideus bis zum Nabel. Es präsentiert sich ein taubeneigroßes, subfasciales Lipom. Bei Eröffnung des Peritoneum liegt Netz über stark geblähten Dünndarmschlingen vor.

Spärliche Flüssigkeit in der Bauchhöhle. Der geblähte Darm wird hervorgezogen. Er ist dunkelblaurot, spiegelnd. Beim weiteren Hervorziehen kommt man ungefähr beim Uebergang des Jejunum zum Ileum auf etwa vier linsengroße, eitrige Substanzverluste des Darms, die auf etwa 20 cm verstreut sind. Innerhalb dieser Fläche ist ferner am Mesenterialansatz eine stecknadelkopfgroße Perforation des Darms in einer pfennigstückgroßen, eitrig belegten Partie. Im Innern des Darms fühlt man einen haselnußgroßen kantigen Gallenstein. Beim weiteren Verfolgen des geblähten Darms wird schließlich eine Stelle gefunden, wo ein gut walnußgroßer Gallenstein (mit Kotkrusten bedeckt) eingeklemmt ist. Dicht hinter dieser,

nicht sehr festen Einklemmung hört die Blähung des Darms auf und beginnt kollabierter Darm.

Bei dem Alter und Kollapszustand des Patienten wird mit Rücksicht auf das Vorhandensein der Perforationsstelle beschlossen, die Darmschlinge, wo die Geschwüre und die Perforation liegen, vorzulagern und zu öffnen. Es wird erst der Stein ohne Schwierigkeit mit dem Finger an diese Stelle geschoben, dann nach genügender Umstopfung der vorgelagerten Schlinge dieselbe inzidiert, der Stein entfernt und in die beiden Lumina des Darmes zwei Drains eingenäht, die dann zum Verband herausgeleitet werden.

Patient, der sehr unruhig ist, erholt sich trotz reichlicher Exzitantien und Kochsalzinfusion nicht aus dem Kollapszustande und kommt nach $3^1/_2$ Stunden ad exitum.

Sektionsprotokoll (Prof. Langerhans). Die Gallenblase ist mit dem Duodenum fest verwachsen. Nachdem das Duodenum ausgeschält ist, sieht man, daß die Gallenblase direkt in das Duodenum mündet, die Oeffnung ist für einen Finger bequem durchgängig, die Gallenblase ist ziemlich weit und enthält einige Divertikel. Im Duodenum findet man mehrere kleine und einen über haselnußgroßen mehrkantigen Stein. Die Papille ist für eine Sonde durchgängig und führt in die stark erweiterten Gallengänge. Die Schleimhaut des Duodenums und Magens ist kotig imbibiert. Im Magen findet sich eine bräunliche, fäkulent riechende Flüssigkeit. Die Schleimhaut ist geschwollen, trübe und enthält einige linsengroße, wie mit einem Locheisen ausgestanzte Epitheldefekte (hämorrhagische Erosionen). Leber stark geschwollen, bräunlichrot, sehr schlaff, Zeichnung nicht zu erkennen. Die Gallengänge sehr weit, die Farbe der Schnittflächen ist ein trübes Gelb.

Jejunum stark geschwollen und gefaltet. Etwa $^1/_2$ m darunter findet man auf der Höhe der Schleimhautfalten bis linsengroße Geschwüre, die nach der Operationswunde zu zahlreicher werden und auch noch bis 30 cm unterhalb derselben herunterreichen. Die Operationsfistel ist etwa 180 mm vom Pylorus entfernt; die Geschwüre in ihrer Umgebung zeigen einen stark gerötеten Rand, während weiter hinauf der Geschwürsrand kaum gerötet erscheint. Sonst finden sich noch einige zirkumskripte, stark gerötete Partien im Dünndarm, dann wieder einige über linsengroße Epitheldefekte mit scharfem Rand und schwarzverfärbtem Grund.

Fall 2. Fräulein L. M., Aufnahme No. 2813, 12. November 1905. Alter 78 Jahre. Patientin hat angeblich vor 20—30 Jahren etwas an Magenbeschwerden gelitten. In den letzten 20 Jahren hat sie Beschwerden, die auf ein Gallensteinleiden hindeuteten, niemals gehabt. Solange sie denken kann, besteht ein Nabelbruch, der ihr aber niemals Beschwerden gemacht hat. Seit drei Tagen besteht Stuhlverhaltung und Windverhaltung, dabei heftige Leib-

schmerzen und starkes Erbrechen; zuletzt in der vergangenen Nacht, am Tage kein Erbrechen mehr.

Ziemlich kleine Person mit enorm starkem Fettpolster. Herztöne unregelmäßig, unrein, ein deutliches Geräusch nicht zu hören. Puls 108, schwach, unregelmäßig. Die Lungen zeigen normale Schallverhältnisse, die Auskultation ergibt überall Rasselgeräusche. Der Leib ist mäßig aufgetrieben, überall weich und unempfindlich. Die Leberdämpfung normal. Ueber dem Magen leichte Tympanie, eine Resistenz oder Dämpfung ist sonst nirgends nachweisbar. Es besteht ein apfelsinengroßer Nabelbruch, der sich im allgemeinen weich anfühlt und nicht gespannt ist; nur in der Tiefe fühlt man einige höckrige, derbe Verhärtungen. Die Haut an der unteren Umwandung des Nabelbruchs gerötet. Per rectum nichts Besonderes zu fühlen, auf Einlauf erfolgt weder Stuhl, noch gehen Winde ab. Durch Magenspülung werden nur geringe, aber fäkulent riechende Massen entleert.

Lumbal-Anästhesie mit 0,15 Novocain und leichter Beckenhochlagerung; vorzügliche Anästhesie bis zum Rippenbogen nach etwa vier Minuten. Kein Erbrechen während der Operation, wohl aber reichlicher Abgang von flüssigem Stuhl. Sofort nach der Operation ziemlich schwerer Kollaps, der sich aber durch Kampferinjektion und Kochsalztransfusion schnell bekämpfen läßt.

Totale Umschneidung des Nabels und Abtragung des Bruchsackes. Sein Inhalt wird vom Netz gebildet, welches vielfach mit dem Bruchsack verwachsen ist, zum Teil ganz dicht am Quercolon, sodaß dort besonders sorgfältig abgebunden werden muß. Alle Adhäsionen werden doppelt unterbunden. Der Bruchring ist weit, Darm nirgends eingeklemmt. Die Darmschlingen in der Bauchhöhle sind sämtlich mäßig gebläht und gerötet. Stark kollabierte Partien kommen nicht zu Gesicht. Es fällt auf, daß beim Anfassen und leichten Vorziehen der Darmschlingen außerordentlich heftige Kontraktionen ausgelöst werden, sodaß der Darm sich auf Bleistiftdicke zusammenzieht. Diese Kontraktionen halten etwa 10—20 Sekunden an, um dann der früheren Erschlaffung Platz zu machen.

Da bisher eine befriedigende Erklärung für die Ileuserscheinungen nicht gefunden ist, wird mit der ganzen Hand in die Bauchhöhle eingegangen, um nach einem eventuellen Hindernis zu suchen. Dabei fühlt man sofort in der rechten Unterbauchgegend, im kleinen Becken einen harten Ballen, der sich beim Vorziehen als ein in einer tiefgelegenen Dünndarmschlinge eingeklemmt gelegener Gallenstein erweist. Der Darm ist um den Stein fest kontrahiert, sodaß er sich ohne Gewaltanwendung weder vorwärts noch rückwärts verschieben läßt. Die Darmschlinge läßt sich, da die Einklemmungsstelle sich augenscheinlich nahe dem Coecum befindet, nur unvollkommen vor die überaus fettreichen Bauchdecken ziehen,

wird hier fixiert gehalten, die freie Bauchhöhle mit Gaze abgestopft. Dann 3 cm lange Längsinzision über dem Stein, Expression des Steines unter leichtem Druck und quere doppelreihige Naht der Darmöffnung. Die Darmwandungen sind sehr brüchig, sodaß bei einzelnen Nähten etwas Darminhalt aus dem Stichkanal durchquillt. Schließlich aber hält die Naht, sie wird noch mit Netz überdeckt, welches am Darm fixiert wird. Schürzentamponade mit Vioformgaze. Exsudat war nicht in der Bauchhöhle, keine Peritonitis. Es bestand nur eine allgemeine gleichmäßige Injektion und Blähung der Därme. Der Stein wiegt 13 g, Länge etwa 5 cm, Breite $2^1/_2$ cm, Zirkumferenz.

Patientin erholte sich sehr rasch von dem Kollaps, und machte bei vollkommen fieberfreiem, ungestörtem Wundverlauf eine glatte Rekonvaleszenz durch, sodaß sie nach sechs Wochen geheilt entlassen werden konnte.

Fall 3. Frau A. M., 46 Jahre alt. Aufnahme No. 4380. Tag der Aufnahme 17. März 1906. Patientin gibt an, daß sie vor fünf Tagen morgens Uebelkeit verspürte; mittags wollte ihr das Essen nicht schmecken. Am Nachmittag stellten sich dann Schmerzen im Leib und Erbrechen ein. Abends wurde von einer Aerztin ein Einlauf ohne Erfolg gemacht. Am nächsten Tage hatten sich die Schmerzen verschlimmert, besonders schmerzhaft war die Unterbauchgegend. Patientin, welche früher schon zweimal Gallensteinanfälle gehabt hatte, fürchtete, daß es sich auch diesmal wieder darum handeln könnte. So dauerte der Zustand fort. Es wurden nochmals Einläufe gemacht, aber ohne Erfolg. Wegen des fortbestehenden Erbrechens wurde der Magen ausgespült, was vorübergehend Erleichterung verschaffte. Da sich der Zustand nicht besserte, wurde dann noch ein Arzt zugezogen, der die Ueberführung ins Krankenhaus veranlaßte. Seit fünf Tagen kein Stuhl und keine Winde mehr.

Vor vier und vor zehn Jahren will Patientin an Gallensteinen gelitten haben, beidemal gelb gewesen sein. Beim letzten Anfall wurden Gallensteine im Stuhl nachgewiesen. Außerdem hat Patientin früher an Ischias und Gliederreißen gelitten. Vor 20 Jahren ein Abort im vierten Monat. Sonst keine Graviditat.

Status. Kräftig gebaut, von sehr gutem Ernährungszustand, reichlich entwickeltem Fettpolster. Kein besonders schwer kranker Eindruck. Zunge feucht, nicht belegt. Puls mittelkräftig, regelmäßig 100, Temperatur 36,7. Leukocytenzahl 7000. Ueber beiden Lungen spärliche Rasselgeräusche. Herz ohne besonderen Befund.

Leib in mäßigem Grade diffus aufgetrieben, nicht gespannt. Mäßiger Druckschmerz ohne besondere Lokalisation. Keine Dämpfung, keine Resistenz. Keine Peristaltik zu bemerken. Bruch-

pforten frei. Rektale Untersuchung ergibt keinen besonderen Befund.

Bei der Magenausspülung entleert sich reichlich bräunliche, stark fäkulent riechende Flüssigkeit.

Diagnose: Ileus, mit großer Wahrscheinlichkeit Gallensteinileus.

Lumbalanästhesie (0,15 Novocain), Anästhesie sehr gut, am Schluß der Operation mittelschwerer Kollaps, der nach Kampferinjektionen bald vorüber geht. Leichte Beckenhochlagerung.

Medianschnitt von der Mitte zwischen Schwertfortsatz und Nabel zur Mitte zwischen Nabel und Symphyse. Nach Eröffnung des Peritoneums liegen stark geblähte Dünndarmschlingen vor, deren Serosa leicht injiziert ist. Kein Exsudat. Bei Berührung des Darmes werden deutliche, kurze peristaltische Bewegungen ausgelöst. Eine der vorliegenden Dünndarmschlingen wird fixiert und der Darm analwärts abgesucht. Dabei findet sich im untersten Ileum, ganz nahe der Bauhinischen Klappe, ein über walnußgroßer, ovaler Stein, dessen größte Achse längs gestellt. Derselbe läßt sich leicht etwa 30 cm weit nach oben verschieben. Die betreffende Ileumschlinge mit dem Stein wird nach Zurückstopfen des übrigen Darms vorgelagert und nach Umstopfen mit Gaze durch einen etwa 4 cm langen Längsschnitt eröffnet, der Stein entfernt. Darauf wird der Schnitt in querer Richtung durch doppelte Etagennaht geschlossen. Bauchdeckennaht mittels durchgreifender Seidennähte. Heftpflasterverband. Nach Beendigung der Operation erfolgt noch auf dem Operationstisch flüssiger und teilweise geformter Stuhl.

Am zweiten und dritten Tag nach der Operation nach Einnahme von Rizinus reichlicher, meist flüssiger Stuhlgang. Von da ab täglich Stuhlentleerung spontan.

Der Krankheitsverlauf ist bis auf eine ziemlich heftige Bronchitis und die Entstehung eines Bauchdeckenabscesses ein sehr guter.

Wenn ich den mitgeteilten Krankengeschichten einige Bemerkungen hinzufügen darf, so möchte ich mich zunächst mit den beiden ersten Fällen beschäftigen. Es handelte sich, wie es in der großen Mehrzahl zu sein pflegt, um Personen im vorgeschrittenen Alter von 74 und 78 Jahren, und bei beiden fehlte in der Anamnese jede Spur eines Hinweises, daß sie in früheren Jahren einmal an Gallensteinkoliken gelitten hatten. Beide behaupteten, bis zu dem Momente, an dem ihre jetzige Erkrankung ganz plötzlich eingesetzt hatte, vollständig gesund und leistungsfähig gewesen zu sein. Besonders wurde natürlich bei der durch die Operation geheilten Patientin nachträg-

lich auf das sorgfältigste auch durch Nachfrage bei den Angehörigen nachgeforscht; aber das einzige, was eruiert werden konnte, war, daß sie vor 20 bis 30 Jahren einige Zeit an Magenbeschwerden gelitten hatte, über deren Natur näheres nicht herausgebracht werden konnte, da sie die Patientin augenscheinlich niemals ernstlich belästigt hatten.

Ebensowenig ließ sich auch nur vermutungsweise der Zeitpunkt feststellen, wann der Durchbruch des Steins aus der Gallenblase in den Darm stattgefunden hatte. Denn daran müssen wir doch nach allen Beobachtungen, die in der Literatur niedergelegt sind, unbedingt festhalten, daß dies der unendlich häufigere Weg ist, auf dem so große Steine in den Darm gelangen. Zwar existieren auch einige wenige Mitteilungen, daß die Durchwanderung großer Steine durch den Ductus choledochus ohne alle Beschwerden vor sich gegangen ist, in der Regel werden sie von heftigen Kolikschmerzen und schweren allgemeinen Symptomen begleitet sein. Für unsern ersten Fall ist ja auch durch die Obduktion die Kommunikation der Gallenblase mit dem Duodenum nachgewiesen. Wann aber der Durchbruch eigentlich stattgefunden hat, dafür fehlt in der Krankengeschichte jeder Anhaltspunkt. Bei beiden setzten, wie schon erwähnt, die Erscheinungen des akuten Darmverschlusses plötzlich unter den heftigsten Erscheinungen ein.

Aber soviel Aehnlichkeit auch beide Fälle in der Entwicklung bis zu diesem Zeitpunkt hatten, so verschieden war der erhobene Befund. Welch verschiedenes Bild bot sich bei der Operation, die bei beiden am Ende des dritten Tages vorgenommen wurde. Bei der Letztoperierten befand sich der Darm noch in durchaus gutem, reaktionsfähigem Zustand; er war zwar gebläht und etwas injiziert, reagierte aber, wohl noch gesteigert durch die Novocainwirkung, auf mechanische Reize mit heftigen Kontraktionen; nur die Stelle, an der der Darm fest um den Gallenstein kontrahiert war, sodaß sich dieser ohne erheblichere Gewaltanwendung weder vorwärts noch rückwärts verschieben ließ, zeigte eine Schädigung der Darmwand, die sich bei der Nahtanlegung in einer gewissen Brüchigkeit dokumentierte; die Fäden schnitten leicht durch und ließen an einzelnen Stellen einige Tropfen Darminhalt austreten, im übrigen aber zeigte der Darm keinerlei schwerere Schädigungen. Wie ganz anders präsentierte sich das Bild bei dem Erst-

operierten. Hier zeigte der Darm bereits mehrfache Nekrosen, hervorgerufen durch Geschwüre, die schon bis durch die Serosa gedrungen waren, und die Sektion wies später eine weit ausgedehnte Geschwürsbildung nach, die sich über große Strecken des geschädigten Darms erstreckten. Patient ging wenige Stunden nach der Operation im Chok zugrunde, er wäre sonst rasch der tödlichen Peritonitis erlegen.

Dieser Befund scheint mir doch beachtenswert zu sein, und ähnliche sind ja auch vereinzelt mitgeteilt worden. Körte hat unter seinen 15 Fällen niemals derartige Ulcerationen der Schleimhaut gesehen, und in der großen Mehrzahl der Fälle sind sie auch sonst vermißt worden. Unser Fall beweist aufs neue, daß sie tatsächlich vorkommen können und daß sie unter Umständen sich schon nach außerordentlich kurzer Zeit entwickeln. Schon die Möglichkeit eines derartigen Vorkommens mahnt uns, bei der Behandlung des Leidens dem konservativen Verfahren keinen allzubreiten Spielraum zu geben.

Wesentlich einfacher als in diesen beiden Fällen lag die Beurteilung bei dem letztoperierten Fall; hier wies die Anamnese deutlich auf die Ursache des Darmverschlusses hin. Patient hatte mehrere, teilweise mit Icterus und Abgang von Gallensteinen einhergehende Kolikanfälle gehabt, die jetzige Erkrankung war gleichfalls zunächst als Gallensteinkolik aufgefaßt worden, bis dann die Erscheinungen des Darmverschlusses in den Vordergrund traten; hier konnte mit der allergrößten Wahrscheinlichkeit die Diagnose auf Gallensteinileus gestellt werden; trotzdem hier erst am fünften Tage nach Beginn der Erkrankung operiert werden konnte, fehlten alle schweren Veränderungen am Darm und Peritoneum; der Stein saß nicht weit von der Ileocöcalklappe entfernt und ließ sich ohne besondere Schwierigkeiten an eine für die Inzision des Darmes bequemere Schlinge zurückschieben.

So sind diese drei Fälle wohl geeignet, ein anschauliches Bild von dem überaus wechselnden Verlauf des Gallensteinileus zu geben.

Es würde zu weit führen, im Rahmen dieser kurzen Mitteilung die Frage ausführlich zu erörtern, wie eigentlich der Ileus durch Gallensteine zustande kommt, eine Frage, die um so schwieriger ist, als Ileus nicht nur bei großen, ein wirkliches Passagehindernis bildenden Steinen, sondern auch bei relativ kleinen Konkrementen beobachtet wird, da man Steine

nicht nur fest im Darm eingekeilt, sondern auch frei verschieblich im Darm gefunden und doch Ileuserscheinungen dabei beobachtet hat. Ich verzichte darauf, die verschiedenen Theorien hier kritisch zu beleuchten und möchte mich nur kurz zugunsten der von Körte aufgestellten Theorie aussprechen. Nach Körte ist der Vorgang der, daß der Stein durch einen Krampf der Darmmuskulatur festgehalten wird und daß dieser Krampf durch eine Reflexwirkung zu erklären ist, ähnlich wie sich der Lidmuskel um einen irritierenden Fremdkörper, der Uterus um einen Placentarrest zusammenzieht. Dieser Kontraktionszustand kann vorübergehen, der Stein weiterrücken und das Spiel sich von neuem wiederholen. Entwickeln sich infolge der behinderten Darmpassage Stauungen und Gärungsvorgänge des Darminhalts, so können neue unregelmäßige Darmkontraktionen ausgelöst werden und Anlaß zum Steckenbleiben des Konkrementes geben. So wird der Stein schließlich absolut fest eingekeilt, und das volle Bild des Ileus kommt zur Entwicklung. Sehr verschieden sind die Veränderungen der Darmwand, die sich an der Einklemmungsstelle entwickeln; sie beschränken sich bisweilen auf eine lokale entzündliche Infiltration, die sich in unserem zweiten Falle in einer gewissen Brüchigkeit der Darmwand bei der Nahtanlegung dokumentierte, sie können aber auch sehr rasch zu ausgedehnter Schleimhautulceration mit Nekrose führen, wie unser erster Fall in so instruktiver Weise lehrt.

Wenn man so den wechselvollen und oft rapiden, verhängnisvollen Verlauf des Gallensteinileus überblickt, so wird man sich ohne weiteres der Forderung der Chirurgen anschließen, die über dieses Leiden ihre Erfahrungen veröffentlicht haben, wie Rehn, Helferich, Körte, Kocher, Karewski und andere, nicht zu lange mit dem operativen Eingriff zu zögern. Die Diagnose ist selten auch nur mit annähernder Sicherheit zu stellen; es könnte sich z. B. bei demselben Symptomenkomplex um eine innere Einklemmung handeln, bei der nur frühzeitige Operation Aussicht auf Heilung gibt. Ist aber die Diagnose einigermaßen sicher, so ist nach allen neueren Beobachtungen besonders bei den akut einsetzenden Fällen ein baldiger operativer Eingriff durchaus indiziert. Die Gefahr der sekundären Peritonitis ist eine so große und häufig rasch sich entwickelnde, daß nur möglichst frühzeitige Operation die Prognose dieser schweren Erkrankung zu bessern imstande ist.

Wenige Worte seien zum Schluß noch gestattet über die Wahl des Anästheticums bei der Ausführung der Operation. Bisher sind wohl alle derartigen Operationen unter Chloroform- oder Aethernarkose ausgeführt worden, lokale Anästhesie hat in den Fällen, in denen sie versucht wurde, sich als unzulänglich erwiesen. Nun ist bei dem vorgeschrittenen Alter, in dem die weitaus meisten dieser Patienten sich befinden, und den dadurch bedingten Organveränderungen speziell an Herz und Lungen jede Art der Allgemeinnarkose mißlich. So habe ich mich bei den beiden letzten Fällen entschlossen, die Operation unter Lumbalanästhesie, 0,15 Novocain, auszuführen und war mit dem Erfolg ganz außerordentlich zufrieden. Ein unmittelbar nach der Operation auftretender Kollaps ließ sich durch Exzitantien leicht bekämpfen, sonstige Nacherscheinungen traten nicht auf, die Rekonvaleszenz verlief ohne wesentliche Störungen. Ich möchte nicht unerwähnt lassen, daß ich den Eindruck gewonnen habe, daß gerade Personen in vorgerückterem Alter besonders gut die Lumbalanästhesie vertragen und daß wir dank derselben in der Lage sind, Operationen auszuführen, die wir sonst kaum wagen würden, da wir den geschwächten Organismus den Gefahren einer Chloroform- oder Aethernarkose nicht aussetzen könnten. Dabei ist noch eine Erscheinung bemerkenswert, daß nämlich infolge der Novocainwirkung eine sehr lebhaft gesteigerte Peristaltik des Darms ausgelöst wird. Sowohl bei diesen beiden Operationen wegen Gallensteinileus als auch mehrfach bei andern Laparotomien haben wir zu wiederholten Malen Gelegenheit gehabt, zu beobachten, daß noch auf dem Operationstisch reichliche Entleerung von Stuhlgang erfolgte. Im besonderen konnten wir in diesen beiden Fällen konstatieren, wie auf leichte mechanische Reizungen, wie Vorziehen des Darms, die lebhaftesten Kontraktionen ausgelöst wurden. Ich brauche nicht besonders hervorzuheben, von welch außerordentlicher Bedeutung dies gerade bei der Behandlung des Ileus ist.

Ueber eine typische Verletzung der Chauffeure.[1])

Von Oberarzt Dr. **Richard Mühsam.**

Das Automobil, das modernste der Fahrzeuge, hat auch schon einen typischen „Berufsunfall" bei den Chauffeuren, die es bedienen, hervorgerufen. Lucas Championnière, Ghillini, Walther und von Deutschen Madelung berichteten über Fälle von Fraktur des unteren Radiusendes, welche Chauffeure sich beim Ankurbeln des Motors zugezogen hatten. Beim Andrehen des Motors faßt der Chauffeur, indem er sich gerade oder schräg vor die Kurbel stellt, diese mit der rechten Hand und dreht sie so lange kräftig an, bis die Maschine selbständig arbeitet. Tritt nun aber die Zündung im Motor zu früh ein, so wird die Kurbel zurückgeschlagen, ein Ereignis, das den Automobilisten wohl bekannt ist. Dieses sehr starke Zurückschlagen der Kurbel ist die Ursache der Verletzung, welche auch ich zweimal beobachtet habe.

Beide Patienten waren 20jährige, kräftige Männer, welche beim Andrehen ihrer Maschine infolge des Zurückschlagens der Kurbel einen heftigen Schmerz oberhalb des rechten Handgelenks verspürten und daher ärztliche Hilfe aufsuchten.

Der erste hatte einen typischen Bruchschmerz oberhalb der Spitze des Radius; es bestand ganz geringe Krepitation, eine Deformität war nicht vorhanden. Es handelte sich um das gewöhnliche Bild einer Rißfraktur der unteren Radiusepiphyse. Beim zweiten Kranken war jedoch eine hochgradige Deformität vorhanden. Die rechte Hand war dorsalwärts und ulnarwärts gedreht, das untere Ende des Radius ragte an der Volarseite bis dicht unter die Haut und war hier als scharfer Knochen zu fühlen. Die Fragmente

1) Siehe die Verhandlungen im I. Teil dieses Bandes, S. 84.

waren aneinander vorbei verschoben, sodaß auch eine Dislocatio ad longitudinem vorlag, und ließen sich gegeneinander bewegen. Die Spitze der Ulna ist infolge der Abknickung der Hand nicht abzutasten. Diese Verhältnisse zeigten sich auch deutlich im Röntgenbild welches die ulnare und dorsale Verschiebung des peripheren Fragmentes am zentralen vorbei deutlich erkennen ließ. Daneben ist im Röntgenbild 3 eine gewisse Verschiebung der Ulna nach der Daumenseite hin zu erkennen, welche als sekundär aufzufassen ist.

Durch kräftigen Zug und Druck erfolgte hier die Einrichtung des Bruches, worauf ein fixierender Verband angelegt wurde.

Fig 1.

Beide Patienten haben sich nicht wieder gezeigt, sie sind in Behandlung ihrer Kassenärzte übergegangen, und es darf wohl angenommen werden, daß die Frakturen glatt geheilt sind.

Was den Mechanismus der Verletzung betrifft, so unterscheidet Lucas-Championnière zwei Arten, nämlich die direkte Fraktur durch den Schlag der zurückschnellenden Kurbel gegen das untere Ende des Vorderarms, und die indirekte durch Stoß in Hyperextension. (Fracture par arrachement.) Beide sollen ungefähr gleich häufig sein. Selten soll der

Bruch durch Stoß gegen den Handballen — Compressionsfraktur — und durch Druck und Gegendruck beim Gegenstemmen gegen den Rückstoß der Kurbel entstehen.

Nach Walther kann auch eine Abreißung des unteren Radiusendes durch Zerrung vorliegen.

Nach Galeazzi kommt die Fraktur dadurch zustande, daß die untere Epiphyse des Radius, welche auf den Karpalknochen drückt, die vollständige Wirkung des Stoßes direkt empfängt.

Fig. 2

ohne elastischen Zwischenapparat, welcher denselben zu schwächen vermag. Die Ulna ist durch Bänder mehr geschützt als der Radius, welcher, durch das Ligamentum interosseum fixiert, nicht ausweichen kann und unten bricht. Kommt es nicht zum Bruch, so pflanzt sich der Stoß bis zum Ellbogen fort und verursacht hier Schmerzen. Es kann entweder eine glatte Fraktur mit oder ohne Verschiebung der kleineren Fragmente oder ein Bruch mit Knickung (Verschiebung mit Rotation) oder durch Quetschung auftreten (komminutiver Bruch).

Nach Madelung wird bei dem Zurückschlagen der Kurbel die Hand in stärkste Dorsalflexion versetzt, und es entsteht ein Bruch durch Abriß der Spitze des Radius. Nach ihm wird durch diesen Bruch besser als durch irgend ein Experiment bewiesen, daß der „Radiusbruch an klassischer Stelle“ ein „Rißbruch“ ist.

Fig. 3.

Wenn man rein theoretisch die Möglichkeiten der Entstehungen dieser Fraktur betrachtet, so wird man zunächst mit Lucas-Championnière den direkten und den indirekten Bruch unterscheiden müssen. Läßt der Chauffeur beim Rückstoß die Kurbel los und zieht den Arm nicht schnell genug zurück, so wird sie den Vorderarm treffen und unter Umständen, wenn die Gewalt des Rückstoßes groß genug ist, frakturieren. Je nach der Art des Aufschlagens der Kurbel gegen den

Vorderarm kann es dann zum Bruch des Radius und wohl auch beider Vorderarmknochen kommen.

Anders, wenn der Chauffeur die Kurbel festhält. In diesem Falle sind die Wirkungen des Rückschlages verschieden, je nach der Stelle, an welcher sich die Kurbel mit der sie drehenden Hand befindet. Schlägt die Kurbel bei der Abwärtsbewegung (rechts von dem vor ihr stehenden Manne aus gesehen)

Fig. 4.

zurück, so trifft sie die Handfläche der hyperextendierten und stark dorsalflektierten Hand mit großer Gewalt. Der Vorderarm macht in diesem Augenblick eine heftige Abwärtsbewegung und das Resultat des Zusammentreffens der beiden entgegengesetzten Gewalteinwirkungen ist eine Fraktur mit Dislokation wie in meinem zweiten Falle. Befindet sich die Kurbel aber unten und etwas links, so reißt sie die Hand mit sich, indem sie sie etwas dorsalflektiert, und es entsteht ein Abriß der

Spitze des Radius, wie beim ersten Patienten. Befindet sich endlich die Kurbel im oberen Teile ihres Weges auf der linken Seite, so könnte wohl eine Abreißung durch Zerrung im Sinne Walthers entstehen.

Ich möchte daher glauben, daß die Schwere der Verletzungen abhängig ist von der Art des Mechanismus. Denn schlägt die Kurbel auf die in stärkster Abwärtsbewegung befindliche Hand, so sind die aufeinander treffenden Gewalten stärker, und wird die Dislokation eine größere sein, als wenn sie die Hand am untersten Punkte ihres Kreises mitreißt, in einem Augenblick, wo fast gar keine Muskelarbeit des andrehenden Mannes geleistet wird. Es wird sich der Augenblick des Zurückschlagens der Kurbel ja kaum sicher feststellen lassen, da sich das Ereignis zu schnell und unvorbereitet abspielt. Es wären aber, wenn meine Annahme richtig ist, die großen Verschiedenheiten dieses, durch einen sonst so gleichen Mechanismus bewirkten Bruches erklärt. Denn wie im einem Falle eine starke Dislokation und mit ihr eine sehr bedeutende Schmerzhaftigkeit vorhanden war, so waren die Erscheinungen bei dem andern außerordentlich leicht, wie eben bei einer gewöhnlichen Abrißfraktur der Radiusspitze ohne Dislokation.

Ueber die Prognose und Therapie ist nicht viel zu sagen. Ein fixierender Verband, wie bei jeder Radiusfraktur, wird die Fraktur bald zur Heilung bringen; in den ganz leichten Fällen ist recht frühzeitig mit Massage zu beginnen.

In prophylaktischer Hinsicht sind die Automobilfahrer auf die Möglichkeit des Zurückschnellens der Kurbel aufmerksam zu machen und anzuhalten, daß sie die Kurbel dann loslassen und die Hand zurückziehen. Vielleicht gelingt es der Technik aber einen Motor zu konstruieren, bei dem während des Ganges aufgespeicherte Kraft oder irgend ein Mechanismus die Maschine in Gang setzt. Dann wäre dies der sicherste Schutz gegen die Radiusfraktur der Automobilisten.

Augenmuskellähmung nach Rückenmarksanästhesie.[1])

Von Dr. **Wilhelm Mühsam**, Augenarzt.

Wenn die Fälle, über die ich mir erlauben möchte Ihnen zu berichten, gerade in diesem Kreise ein gewisses Interesse beanspruchen dürfen, so verdanken sie das nicht sowohl der Natur ihres Leidens, das ein wohlbekanntes Krankheitsbild darbietet, als vielmehr seiner Entstehungsursache. Es handelt sich nämlich um Augenmuskellähmungen, die im Anschluß an zu chirurgischen Zwecken vorgenommene Lumbalanästhesie aufgetreten sind. Die Geschichte dieser Erkrankung ist kurz: Während schon seit mehreren Jahren das Verfahren der Lumbalanästhesie geübt und, seitdem das Cocain durch die weniger giftigen Mittel Stovain und Novocain ersetzt worden ist, in stetig wachsender Häufigkeit geübt wird, ist erst vor wenigen Monaten auf diese Nachwirkung aufmerksam gemacht worden.

Und zwar war es Loeser[2]), der in der Februarsitzung der Berliner Ophthalmologischen Gesellschaft als erster über einen von ihm selbst beobachteten Fall von linkseitiger Trochlearislähmung nach Rückenmarksanästhesie mit Novocain und über eine von Feilchenfeld beobachtete Abducenslähmung nach Stovain berichtete. Es folgte dann Adam[3]) mit der Veröffentlichung eines Falles von linkseitiger Abducenslähmung nach Stovain. Ihm waren bei Drucklegung seiner Arbeit die Loeserschen Fälle noch nicht bekannt. Er hält deswegen auf Grund seines einen Falles den ursächlichen Zusammenhang zwischen der Augenmuskellähmung und

1) Siehe die Verhandlungen im I. Teil dieses Bandes, S. 84. — 2) Deutsche medizinische Wochenschrift No. 2, S. 482. — 3) Münchener medizinische Wochenschrift 1906, No. 8.

der Lumbalanästhesie noch nicht für erwiesen, wenn er auch die Möglichkeit eines solchen zugibt. Endlich fügt Feilchenfeld[1]) seinem ersten von Loeser beschriebenen Fall noch einen zweiten von linkseitiger Abducenslähmung nach Stovain hinzu, und diese beiden Fälle sind dann noch einmal von Roeder[2]) ausführlich beschrieben und ebenso gedeutet worden, wie das von Loeser und Feilchenfeld geschehen war.

Durch das freundliche Entgegenkommen von Herrn Geh.-Rat Sonnenburg, dem ich auch an dieser Stelle für die Erlaubnis, die Kranken untersuchen zu dürfen, meinen ergebensten Dank sagen möchte, bin ich in der Lage, dieser Liste zwei weitere Fälle anreihen zu können.

Der eine Fall betrifft einen 26jährigen Konditor. Am 26. März 1906 war er von Herrn Direktor Dr. Hermes wegen Appendicitis unter Lumbalanästhesie operiert worden. Es waren ihm 0,15 g Novocain mit dem üblichen Zusatz von Adrenalin eingespritzt worden, die eine vollständige Empfindungslosigkeit während der Operation bewirkten. Bald nach der Operation stellten sich Kopfschmerzen und häufiges Erbrechen ein, Erscheinungen, für die in dem lokalen Befunde des Operationsgebietes keine Ursache zu finden war. Dieser Zustand hielt neun Tage lang an, am zehnten Tage trat an seine Stelle Doppeltsehen. Als ich den Patienten wenige Tage später untersuchte, fand ich eine typische rechtseitige Abducenslähmung: Beim Blick nach rechts blieb der rechte, äußere Hornhautrand etwa $2^1/_2$ mm vom äußeren Lidwinkel entfernt, dementsprechend hatte Patient gleichnamige Doppelbilder, deren Abstand beim Blick nach rechts wuchs. Sonst zeigten die Augen und der Körper — bis auf das chirurgische Leiden — normale Verhältnisse, auch der Urin enthielt keine pathologischen Bestandteile. Ohne jede Behandlung besserte sich die Affektion in sehr kurzer Zeit, und am 24. April, also 21 Tage nach ihrem Auftreten, konnte ich feststellen, daß die Lähmung gehoben war: die Augenbewegungen waren jetzt nach rechts und links gleich ergiebig, Doppelbilder bestanden nicht mehr.

Im zweiten Falle handelt es sich um eine 27jährige Sängerin, die am 22. Mai von Herrn Oberarzt Dr. Richard Mühsam wegen Cholelithiasis und Appendicitis operiert worden war. Es waren ihr zur Lumbalanästhesie 0,08 g Stovain mit dem Zusatz von Suprarenin injiziert worden. Da sich aber keine ausreichende Wirkung einstellte, mußte die Allgemeinbetäubung angeschlossen werden. Am dritten Tage nach der Operation klagte diese Patientin über Schwindel, am vierten über Doppeltsehen. Auch bei ihr bestand,

1) Zentralblatt für praktische Augenheilkunde 1906, S. 118. — 2) Münchener medizinische Wochenschrift 1906, No. 23.

bei sonst normalem Körper- und Augenbefunde, eine rechtseitige Abducenslähmung mit einem Beweglichkeitsdefekt von über 3 mm und sehr störenden gleichnamigen Doppelbildern. Um die Patientin von dieser Belästigung zu befreien, ließ ich das rechte Auge durch eine Klappe verdecken; sonst wurde kein therapeutisches Mittel angewendet. Trotzdem besserte sich die Lähmung zusehends, und heute besteht nur noch eine kaum wahrnehmbare Bewegungsbeschränkung des rechten Auges; doppelt sieht Patientin nur noch im äußersten rechten Abschnitte ihres Blickfeldes.[1])

Wir haben also hier zwei weitere Fälle, in denen im Anschluß an Lumbalanästhesie Augenmuskellähmungen aufgetreten sind, für die sich keines der sonst bekannten ätiologischen Momente eruieren läßt und die durch ihre schnelle Heilung einen von der Regel abweichenden Verlauf genommen haben. Berücksichtigt man, daß nach dem Bekanntwerden der ersten die fünf folgenden Fälle in verhältnismäßig kurzer Zeit beobachtet worden sind, so liegt die Vermutung nahe, daß schon früher Augenmuskelstörungen nach Rückenmarksanästhesie aufgetreten, aber der Beobachtung oder wenigstens der Veröffentlichung entgangen sind. Das Motiv der Seltenheit fällt also für den zweifelnden Standpunkt Adams fort, und der Zusammenhang zwischen Augenmuskellähmung und Rückenmarksanästhesie erscheint nicht nur als ein zeitlicher, sondern auch als ein ursächlicher. Zu seiner Erklärung möchte ich mich der Ansicht Loesers anschließen, daß das mit der Cerebrospinalflüssigkeit gemischte Medikament eine direkte toxische Wirkung auf den Nerven selbst oder auf seinen Kern ausübt.

Bemerkenswert ist, daß — im Gegensatz zu den allgemeinen Intoxikationserscheinungen — die Augenmuskelstörungen erst einige Tage nach der Lumbalanästhesie einsetzen; in meinen Fällen, am 10. bzw. am 3. Tage, während die Patienten noch das Bett hüteten, also unabhängig vom ersten Aufstehen. Es ist dieses eine Tatsache, die in der postdiphtherischen Accommodationslähmung ihr Analogon hat.

Daß in den bisher bekannt gewordenen Fällen fünfmal der Abducens und einmal der Trochlearis betroffen ist, entspricht der Erfahrung, daß der Abducens von allen Augenmuskeln der am häufigsten gelähmte ist. Immerhin kann sich

1) Am 16. Juni, 22 Tage nach dem Beginn, waren keine Zeichen einer Lähmung mehr festzustellen.

dieses Verhältnis bei einer größeren Zahl von Beobachtungen noch verschieben.

Jedenfalls bestätigt sich die, allerdings mit aller Reserve aufgestellte Hypothese Feilchenfelds nicht, der eine verschiedene Elektivität der beiden angewendeten Stoffe annahm, in dem Sinne, daß das Stovain mehr auf den Abducens, das Novocain auf den Trochlearis wirke: in meinen Fällen war nach den beiden Mitteln die gleiche Abducenslähmung aufgetreten.

Ueber eine eigentümliche Form chronischer Stenose der Flexura lienalis coli.[1])

Von Dr. **Kothe**, Assistenzarzt.

M. H.! Ich möchte mir erlauben, Ihnen eine Patientin vorzustellen, die an einer eigentümlichen Form von Dickdarmstenose gelitten hat.

Sie wurde am 5. August d. J. ins Krankenhaus Moabit mit der Diagnose Ileus eingeliefert. Die Anamnese ergab, daß sie schon seit einigen Jahren an hartnäckiger Obstipation litt; der Stuhlgang erfolgte nur alle zwei bis drei Tage, meist waren Abführmittel nötig. Außerdem hatte sie häufig Schmerzen und Druckgefühl auf der linken Seite des Leibes. Einige Male nahmen die Stuhlbeschwerden einen bedrohlicheren Charakter an, und drei Tage vor der Aufnahme ins Krankenhaus erkrankte die Patientin mit ileusartigen Symptomen, Stuhl- und Windverhaltung und Erbrechen. In letzter Zeit will sie etwas abgemagert sein.

Status: Es handelt sich um eine mittelkräftig gebaute Frau von reduziertem Ernährungszustand. Der Leib ist stark aufgetrieben; die Konturen einzelner, mächtig geblähter Darmschlingen sind deutlich zu erkennen. Der Meteorismus ist besonders stark in der rechten Unterbauchgegend. Ueberall heller, tympanitischer Schall, nirgends Druckempfindlichkeit. Rectum frei.

Etwas unterhalb der rechten Leistenbeuge fand sich ein etwa walnußgroßer Tumor von elastischer Konsistenz. Da der Verdacht einer Darmeinklemmung, resp. Darmwandeinklemmung am Schenkelring nicht von der Hand zu weisen war, so wurde auf die Geschwulst eingeschnitten, und zwar unter Lumbalanästhesie. Dabei stellte sich heraus, daß es sich um ein kleines Lipom handelte, welches gerade am äußeren Schenkelringe lag. Ein mit diesem in Zusammenhang stehender Darmteil wurde nicht vorgefunden. Da, wie so häufig

1) Siehe die Verhandlungen im I. Teil dieses Bandes, S. 109.

bei der Lumbalanästhesie, auch in diesem Falle Stuhl und reichliche Blähungen abgingen, der Leib flach und weich wurde, so hielt man das Hindernis für erledigt und die Operation wurde beendet.

Nach einigen Tagen aber stellte sich wiederum Meteorismus und Obstipation ein. Die Auftreibung betraf, wie sich jetzt bei genauerer Untersuchung zeigte, das Colon transversum und vor allem die Coecalgegend, sodaß das Hindernis weiter abwärts vermutet werden konnte, vielleicht an der Flexura lienalis. Dafür sprachen auch die Schmerzen auf der linken Bauchseite. Die Obstipation konnte durch Abführmittel und Einläufe gehoben werden. Es entleerten sich große Massen; häufig waren die Stühle übelriechend, dünnflüssig. Nach solchen Entleerungen befand sich Patientin einige Zeit ganz wohl, bis wieder eine neue Occlusionskrise eintrat; im allgemeinen aber erholte sie sich und nahm an Gewicht zu. Aus diesem Grunde wurde ein Carcinom, welches ja differentialdiagnostisch in Betracht kam, ausgeschlossen und die Diagnose auf eine durch Adhäsionen verursachte Stenose des Dickdarms gestellt. Am 14. September wurde von Herrn Oberarzt Mühsam die Laparotomie gemacht. Auffallend war sofort die starke Aufblähung von Coecum, Colon ascendens und transversum. Der Dünndarm hingegen war nur wenig gebläht und das Colon descendens war leer, abgeplattet. Das Hindernis mußte also an der Flexura lienalis sitzen; diese schien etwas nach oben gezerrt, und die angrenzenden Teile von Colon transversum und descendens waren in Ausdehnung von etwa 10 cm miteinander flächenhaft verwachsen und bildeten so einen abnorm spitzen Winkel. Bemerkenswert war ferner, daß das Quercolon sehr weit herunter reichte und leicht bogenförmig in das verkürzte Colon ascendens überging. Zur Ausschaltung des stenosierenden Darmteils wurde an den nicht verwachsenen Abschnitten von Colon transversum und descendens eine Anastomose mittels Murphyknopfes angelegt. Wegen der tiefen Lage des Quercolons bot dieselbe keine Schwierigkeit.

Der Wundverlauf war vollkommen reaktionslos, der Knopf ging am 12. Tage nach der Operation ab, es stellte sich regelmäßiger Stuhlgang ein, Appetit und Nahrungsaufnahme besserten sich. Patientin hat auch nach ihrer Entlassung bis heute nie wieder Stuhlbeschwerden gehabt, sie hat seit der Operation 15 Pfund an Gewicht zugenommen, die Schmerzen und das Druckgefühl in der linken Bauchseite sind verschwunden, und wir können die Kranke daher als dauernd geheilt betrachten.

Herr Geheimrat Sonnenburg hat vor ungefähr zehn Jahren im Moabiter Krankenhaus schon einen ähnlichen Fall operiert, nur mit dem Unterschiede, daß es in diesem Falle, welcher eine etwa 40jährige Frau betraf, nicht zu so ausge-

sprochenen Ileuserscheinungen kam, sondern zu einer hartnäckigen Stuhlverstopfung mit jedesmal auftretendem Tumor in der linken oberen Bauchseite.

Hier wurde die Laparotomie unter der Wahrscheinlichkeitsdiagnose eines in der Flexura lienalis befindlichen Carcinoms gemacht. Bei der Operation fand sich auch hier eine winklige Fixation der betreffenden Flexur vor. In diesem Falle wurde nur eine Lösung und Verlagerung des Darmes gemacht, keine Anastomose. Der Erfolg war auch hier ein guter, doch kam Patient bald aus den Augen, sodaß über ein definitives Resultat nicht berichtet werden kann.

In diesen beiden Fällen handelt es sich also um eine Stenose an der Flexura lienalis, deren Ursache in der Hochzerrung und in der durch die Verwachsung der beiden Colonschenkel bedingten spitzwinkligen Abknickung derselben zu suchen ist. Es scheint sich um ein ziemlich typisches Krankheitsbild zu handeln, welches, wie aus der Seltenheit der Veröffentlichungen hervorgeht, verhältnismäßig selten ist. Von deutschen Autoren haben sich nur zwei, nämlich Braun[1]) und Payr[2]) damit eingehender befaßt, und kürzlich hat Manasse[3]) einen derartigen Fall vorgestellt. Die Adhäsionen, durch welche die winklige Fixation der Flexur zustande kommt, werden meist als Reste abgelaufener Peritonitis aufgefaßt, als deren Ausgangspunkt verschiedene intraperitoneale Infektionen (Appendicitis, Ulcus ventriculi, Gallenstein- und Pancreaserkrankungen, Genitalaffektionen) festgestellt worden sind. Auffallend ist jedoch, daß in den meisten bisher beobachteten Fällen die peritonitischen Veränderungen auf die Flexura lienalis und ihre nähere Umgebung beschränkt waren, und daß in den anderen Teilen der Bauchhöhle ausgedehnte Veränderungen fehlten. Wenn man nun bedenkt, daß in vielen Fällen eine intraperitoneale Entzündung nicht nachgewiesen werden konnte, so darf man wohl annehmen, daß es unter dem Einfluß der an dieser Stelle häufigen Kotstauungen, welche durch die bei den meisten Fällen vorgefundene Coloptose begünstigt wird, zu einer partiellen mechanischen Peritonitis im Sinne Virchows kommt. Möglicherweise kann es sich auch vielleicht um angeborene Verhältnisse handeln.

Da die linke Flexura schon normalerweise ein Hindernis

1) Braun, Deutsche Zeitschrift für Chirurgie 1905, Bd. 76, S. 540. — 2) Payr, Verhandlungen der deutschen Gesellschaft für Chirurgie 1905, II. Teil, S. 215. — 3) Manasse, Deutsche medizinische Wochenschrift 1906, No. 41.

für die Fortbewegung des Darminhalts darstellt, so muß bei der beschriebenen pathologischen Knickung und Hochzerrung die Passage erst recht erschwert sein. Wenn der Winkel, den die beiden Colonschenkel an der Flexura lienalis bilden, spitzer wird, so entsteht im Innern eine Art Sporn, den die miteinander verwachsenen inneren Wände der Flexurschenkel bilden; dadurch kommt es zu einer Verengerung des Ueberganges von Colon transversum ins Colon descendens. Außerdem ist zu bedenken, daß durch die Adhäsionen die Peristaltik an dieser Stelle sehr behindert sein muß. Wenn nun nach Diätfehlern, nach Einfluß von gärungsfähigem Material eine abnorme Gasbildung im Darm eintritt und der stagnierende Inhalt noch durch Sekretion der Darmwand vermehrt wird, so kommt es zu einer mächtigen, immer mehr zunehmenden Ausdehnung der oberhalb der Flexur gelegenen Dickdarmabschnitte, der erwähnte Sporn wird der gegenüberliegenden Wand des Colon descendens genähert und schließlich fest an diese angepreßt. Demnach handelt es sich also um einen ventilartigen, durch Gasblähung erzeugten Verschluß. Vielleicht kann auch durch Einklemmung von Kotteilen aus der relativen Stenose ein absolutes Hindernis werden.

Was das klinische Bild der Erkrankungen anlangt, so hat es zweifellos eine große Aehnlichkeit mit dem der carcinomatösen Darmstenose. Beide verlaufen unter dem typischen Bilde einer chronischen Darmstenose. Wiederholte Occlusionskrisen wechseln mit relativem Wohlbefinden. Auf den objektiven Befund braucht wohl nicht weiter eingegangen zu werden. Die Diagnose kann wohl häufig gestellt werden, wichtig ist die Anamnese. Die Differenzierung von einer carcinomatösen Darmstenose ist, wie auch aus unserem zweiten Fall hervorgeht, meist schwierig. Die Anwesenheit der spitzwinkligen Abknickung der Flexur läßt sich mit dem Wismutverfahren röntgenographisch darstellen.

Die Therapie kann, wenn es zum Darmverschluß gekommen ist, natürlich nur eine chirurgische sein. Zunächst kommt die Lösung der Adhäsionen in Frage. Es dürfte jedoch zweifelhaft sein, ob außer bei leichten Fällen eine Dauerheilung zu erwarten ist. Das sichere Verfahren ist jedenfalls die Enteroanastomose, durch welche der stenosierende Darmabschnitt ausgeschaltet wird, und zwar eine Verbindung zwischen Colon transversum mit Colon descendens oder Flexura sig-

moidea. Ob man sich der Naht oder des Knopfes bedient, ist wohl gleichgültig. Payr macht eine möglichst weite Verbindung. Wir sind mit einem Murphyknopf mittlerer Größe ausgekommen. Für Fälle mit hochgradigen Ileuserscheinungen und elendem Allgemeinbefinden kommt der Anus praeternaturalis in Betracht als kleinster Eingriff und als Mittel zu schnellster Entleerung des Darmes.

Zur Behandlung ischämischer Muskelkontrakturen, zugleich ein Beitrag zur Pseudarthrosenheilung.[1])

Von Dr. **P. Kleinschmidt**, Assistenzarzt.

M. H.! Die nach Anlegung von zirkulären Verbänden oder nach Esmarchscher Abschnürung auftretenden, mit Kontrakturen verbundenen Lähmungen der Extremitäten haben zum erstenmal durch Richard v. Volkmann eine wissenschaftliche Würdigung gefunden. Er lehrte uns, daß es die zu lange fortgesetzte Absperrung des arteriellen Blutes und der dadurch bedingte Sauerstoffmangel sei, welche die Muskelprimitivbündel zum Absterben bringen und damit jene charakteristische Degeneration bewirken. Er faßt also die Lähmung als eine durch Ischämie hervorgerufene, direkte Schädigung der Muskeln auf; eine primäre Affektion der Nerven als Ursache weist er ausdrücklich zurück. Charakteristisch gegenüber den neurogenen Lähmungen ist das frühzeitige Auftreten und die Intensität der Kontraktur. Volkmanns Schüler Leser hat durch experimentelle Untersuchungen das Zustandekommen dieser ischämischen Kontrakturen genauer studiert und die Ansichten seines Lehrers weiterhin begründet.

Die Volkmannsche Theorie ist eine Zeitlang allein maßgebend gewesen, aber auf die Dauer nicht unangefochten geblieben. Zahlreiche Autoren, wie Petersen, Niessen, Chvostek, Hoynck u. a. beobachteten bei diesen Lähmungen zum Teil so schwere Störungen seitens der beteiligten Nerven, daß sich die Frage erhob, ob nicht doch die Nervenlähmung das Primäre dabei sei. Zu einer bejahenden Antwort kam Chvostek auf Grund seiner Beobach-

1) Siehe die Verhandlungen im I. Teil dieses Bandes, S. 109.

tungen an einem Falle von Embolie der A. femoralis. Der neurogene Ursprung sei nur deshalb bisher nicht erkannt, weil die rasch eintretenden Erscheinungen von Entzündungs- und Schrumpfungsvorgängen in den Muskeln das Symptomenbild beherrschen.

Wichtig für diese Frage sind die experimentellen Forschungen Lapinskys gewesen. Um das Bild der Ischämie in möglichst reiner Form zu studieren, unter Vermeidung des Druckes auf Nerven und Muskeln, unterband er Kaninchen die Hauptarterien des Hinterbeins und verfolgte schrittweise die sich entwickelnden Erscheinungen. Er konnte dabei regelmäßig schwere Schädigungen der Nerven feststellen und mikroskopisch nachweisen. Auch er kam zu dem Resultat, daß ischämische Lähmungen wenigstens in den ersten Stunden rein neurogene seien und erst dann die Affektion der Muskeln hinzukomme.

Wenn nun auch diese gegenteilige Ansicht bisher noch nicht als sicher erwiesen gelten kann, so läßt sich jedenfalls die Vorstellung, daß die Nerven bei den ischämischen Zuständen unbeteiligt seien, nicht aufrecht erhalten. Was die nach lange fortgesetzter Konstriktion auftretenden Lähmungen betrifft, die Volkmann auch den ischämischen, myogenen zurechnet, so ist durch die Arbeiten von Bernhardt, Frey, Neugebauer u. a. einwandfrei erwiesen, daß sie durch Druck entstanden und neurogener Art sind.

Nun sind die durch Arterienunterbindung experimentell erzeugten Muskellähmungen, ebenso wie die embolischen, stets schlaffe, es fehlt ihnen das Charakteristicum des Volkmannschen Symptomenkomplexes, die Kontraktur. Daher kann der letztere auf Ischämie allein nicht beruhen, sondern es muß noch ein weiterer Faktor hinzukommen, der die Entzündung des Muskels mit folgender narbiger Schrumpfung verursacht. Dieser ist in einer durch Druck hervorgerufenen Stauung im Venensystem zu suchen. Beide Ursachen, Blutleere in den Arterien und venöse Stase können in wechselnder Abhängigkeit voneinander stehen. Bisher war man meist geneigt anzunehmen, daß das Krankheitsbild eingeleitet werde durch eine venöse Stauung, welche allmählich zu einer Kompression der Arterien und ihrer Kollateralen führt und so eine sekundäre Ischämie erzeugt. Als Ursache sah man gewöhnlich einen zu fest angelegten Verband an und war nur allzu schnell bereit, dem behandelnden Arzt allein die Schuld beizumessen. Man darf aber die blutige Imbibition der Weichteile durch das Trauma und die Dislokation der Knochenfragmente, welche die

Hauptvenen abklemmen können, als Stauungsmomente nicht unterschätzen.

In einem Falle Bardenheuers entstand eine Kontraktur, ohne daß überhaupt ein zirkulärer Verband angelegt worden war; hier konnte allein die starke traumatische Weichteilinfiltration den Druck ausgeübt haben.

Die Ischämie wird nun keineswegs immer durch Stauung hervorgerufen. Sie kann auch primär eintreten infolge Zerreißung der zuführenden Arterie oder Ruptur ihrer Intima mit nachfolgender Thrombose. Die anatomischen Verhältnisse bei den Frakturen am unteren Humerusende — diese sind es ja zumeist, welche Veranlassung zu ischämischen Kontrakturen geben — begünstigen eine Arterienläsion. Nach den neuerdings mitgeteilten Erfahrungen Bardenheuers scheint es, daß sie viel häufiger ist, als man bisher angenommen hat. Er hat sie bei 9 Kontrakturfällen siebenmal beobachtet. Auch in dem Falle, über den ich berichten werde, war sie vorhanden gewesen. Ich halte es mit Bardenheuer für wahrscheinlich, daß sie eine Hauptrolle in der Genese der Kontrakturen spielt. Für die Praxis sollte man es sich zur Regel machen, bei jeder Fraktur im unteren Humerusabschnitt auf eine Verletzung der A. brachialis zu achten, um nach Möglichkeit der ischämischen Kontraktur vorzubeugen.

Ist die Muskeldegeneration einmal im Gange, so wird es begreiflich, daß die Narbenmassen die Nervenstämme fest umklammern, „erdrücken" und dadurch weiter schädigen können. Nach Petersen, der zuerst solche narbige Einschnürung am N. medianus beobachtete, hat namentlich Hildebrand auf die sekundäre Schädigung der Nerven hingewiesen und diesen Gedanken auch therapeutisch verwertet, worauf ich noch zurückkommen werde.

M. H. Die bisher vorliegenden Untersuchungen zeigen, daß beim Zustandekommen der Volkmannschen Kontraktur verschiedene Faktoren nebeneinander wirken und in mannigfaltiger Weise ineinander greifen. Es bedarf eines weiteren Studiums dieser komplizierten Beziehungen, um uns zu einer einheitlichen, abgeschlossenen Auffassung dieses Leidens zu führen.

Die Behandlung der ausgebildeten Kontrakturen erzielt in leichteren Fällen durch energische passive Bewegungen, Massage etc. gute Erfolge, oft völlige Heilungen. In vor-

geschrittenen Stadien aber ist die medicomechanische Behandlung so gut wie aussichtslos. Erst seitdem wir gelernt haben, das Leiden operativ anzugreifen, hat sich die Prognose dieser schweren Formen wesentlich gebessert.

Die uns zur Verfügung stehenden Operationsmethoden gehen zumeist von dem Gedanken aus, das Mißverhältnis zwischen den narbig verkürzten Muskeln und den relativ zu langen Knochen zu beseitigen, und zwar entweder durch Verkürzung der Knochen oder durch Verlängerung sämtlicher beteiligter Muskeln bzw. Sehnen.

Den ersteren Weg hat Henle eingeschlagen. Er resezierte 1896 zum ersten Male bei einem Knaben ein $1^1/_2$ cm langes Stück aus Radius und Ulna und erzielte damit einen vollen funktionellen Dauererfolg. Ein zweiter, in gleicher Weise operierter Fall ergab ebenfalls ein gutes Resultat. Die Methode ist dann auch von anderen Operateuren aufgenommen worden und hat, soweit aus der Literatur ersichtlich ist, fast durchweg zufriedenstellende Erfolge ergeben. Johnson, Dudgeon, Hohn, Garrè, Rowlands haben über solche Fälle berichtet. Bei dem Patienten Johnsons allerdings entstand an der Resektionsstelle eine Pseudarthrose, der Kranke mußte dauernd einen Schienenhülsenapparat tragen.

Diesen Fällen möchte ich einen in unserem Krankenhause beobachteten und in gleicher Weise operierten anreihen. Die Krankengeschichte ist folgende:

Im Juli 1904 fiel der damals siebenjährige Knabe W. S. auf die vorgestreckten Hände und zog sich eine linkseitige suprakondyläre Humerusfraktur zu. Es wurde ein zirkulärer Gipsverband angelegt, nach dessen Abnahme sich eine Lähmung des Unterarmes mit Kontrakturstellung der Hand und der Finger zeigte. Eine mehrere Monate fortgesetzte Behandlung mit Massage, passiven Streckungen etc. führte keine wesentliche Besserung herbei.

Bei der Krankenhausaufnahme am 19. Oktober 1904 standen linke Hand und Finger in maximaler Beugestellung fast unbeweglich fixiert; nur passiv war eine Extension um wenige Grade ausführbar. Der Daumen war gut beweglich. Die stark abgemagerten Beugemuskeln am Unterarm fühlten sich bretthart an. Es bestand eine geringe Herabsetzung der Sensibilität am zweiten bis vierten Finger. Eine elektrische Prüfung ergab wegen des ungebärdigen Verhaltens des Knaben kein sicheres Resultat. Unterarm und Hand waren leicht cyanotisch gefärbt und kühl. In der Ellenbeuge fühlte man oberhalb des Condylus medialis einen walnußgroßen, zackigen Knochenvorsprung am Humerus, offenbar die alte Frakturstelle. Die Flexion im Ellbogengelenk konnte nur bis zu 80° aus-

geführt werden. An der A. brachialis konnte man im unteren Drittel keinen Puls fühlen, an der Radialis nur ganz schwach. Zweifellos war die Brachialis bei der Fraktur mitverletzt worden und obliteriert.

Da der Versuch einer nochmals wiederholten und längere Zeit fortgesetzten mediko-mechanischen Behandlung resultatlos blieb, wurde die Kontinuitätsresektion der Unterarmknochen beschlossen.

Operation (19. April 1904): Radius und Ulna wurden durch je einen seitlichen Schnitt freigelegt und aus beiden Knochen ein 3 cm langes Stück reseziert, und zwar, mit Rücksicht auf die mögliche Bildung eines Brückenkallus, an der Ulna etwas höher. Zwei aus den resezierten Stücken hergestellte Knochenstifte wurden in die Markhöhlen hineingesteckt und so die Knochen aneinander fixiert. Die Streckung von Hand und Fingern gelang nun in ziemlich ausgiebiger Weise. Die Knochen um so viel zu kürzen, daß die Streckung ganz normal wurde, erschien bedenklich wegen der Schwierigkeit, die Knochenenden exakt aneinander zu halten, und wegen der Möglichkeit, daß sich dann die Extensoren den neuen Verhältnissen nicht anpassen und in ihrer Funktion beeinträchtigt werden könnten. Hautnaht, fixierender Verband bei größtmöglicher Streckung der Hand und Finger.

Der Wundverlauf erlitt keine Störung, aber die Vereinigung der Knochen ging nicht in gewünschter Weise von statten. Unter verzögerter und dürftiger Kallusbildung konsolidierte der Radius erst im Verlauf von vier Monaten, dann allerdings vollkommen fest; an der Ulna entstand eine Pseudarthrose. Zur Beseitigung derselben wurde eine zweite Operation beschlossen.

M. H.! Ich komme damit auf den zweiten Punkt, der uns veranlaßt hat, über diesen Fall zu berichten, das ist die besondere Art des hier angewendeten operativen Vorgehens. Es ist bekannt, daß die aseptische Aera uns eine verhältnismäßig große Zahl sehr brauchbarer Operationsmethoden zur Beseitigung der Pseudarthrosen gebracht hat. Aber nicht alle Methoden passen für jeden Fall. Gerade bei den Pseudarthrosen können die Verhältnisse so verschiedenartig sein, daß, wenn irgendwo, so hier ein individualisierendes Verfahren geboten ist. In unserem Falle lagen die Dinge so, daß nach Exzision des narbigen Zwischengewebes sich die Knochenenden gut aneinander bringen und halten ließen. Es fehlte aber an beiden Enden auf einer Strecke von 1—2 cm das Periost vollständig, weiter nach oben und unten war es mit den benachbarten, fibrös degenerierten Weichteilen fest verwachsen und nicht zu isolieren. Es kam darauf an, das fehlende Periost zu er-

setzen. Da es nicht möglich war, hierzu einen gestielten Periostlappen aus der Nachbarschaft (nach Rydygier) zu verwenden, entschloß sich Herr Prof. Bessel-Hagen, einen von der Tibia des Knaben entnommenen freien Periostlappen ringförmig um die aneinander fixierten Knochenenden herumzulegen.

Die Berechtigung zu diesem Versuch ergibt sich aus der experimentell erwiesenen Tatsache, daß Periost, von seinem Ursprungsort abgelöst und entfernt davon zwischen andere Gewebe verpflanzt, seine Lebensfähigkeit und die Fähigkeit der Knochenproduktion behalten kann. Ich verweise in dieser Beziehung namentlich auf die experimentellen Arbeiten von Grohé und Morpurgo, sowie auf die Ausführungen Marchands in seiner Bearbeitung der Transplantationslehre. Den Gedanken der freien Periostübertragung hat übrigens schon 1878 Rydygier geäußert, ohne daß aber sein Vorschlag, soweit mir bekannt ist, praktische Ausführung gefunden hätte. Er dachte sich die Operation so, daß man eine Anzahl kleiner Periostläppchen auf die betreffende Knochenstelle auflegen sollte. Zweckmäßiger ist es zweifellos, statt mehrerer kleiner einen einzigen größeren Lappen zu benutzen, der sich weit sicherer in seiner neuen Lage halten läßt.

Die Operation (7. September 1905) ging in folgender Weise vor sich: Schnitt über der Ulna in der Operationsnarbe. Die Enden des Knochens waren mit knorpelartigem Gewebe bedeckt und völlig frei gegeneinander beweglich. Nach Exzision dieses Gewebes ließen sich die Knochenenden ohne Schwierigkeit miteinander in Berührung bringen. Sie wurden mit einem starken Catgutfaden zusammengenäht. Nunmehr Schnitt über der medialen Fläche der linken Tibia. Ein 4 cm langer, 2 cm breiter Knochenhautlappen wurde umschnitten, mit dem Messer ganz behutsam vom Knochen abpräpariert, damit nach Möglichkeit die innere, knochenbildende Schicht erhalten blieb, und manschettenartig um die Resektionsstelle herumgelegt. Diese Prozedur erforderte einige Geduld, da die Weichteile dabei hinderlich waren, gelang aber doch gut, indem eine Déchampsche Nadel um den Knochen herumgeführt und mit ihrer Hilfe das an einem Faden befestigte Stück herumgezogen wurde. Die sich berührenden Ränder des Lappens wurden aneinander, der freie obere und untere Rand an dem benachbarten Gewebe mit einigen Catgutnähten fixiert. Dann Hautnaht, Gipsverband. Zu erwähnen bleibt noch, daß in derselben Sitzung der exostosenartige Vorsprung am Humerus abgemeißelt wurde.

Die Wunden heilten primär. Es kam, wenn auch langsam, zu einer geringen Callusbildung, die wir durch Stauung weiter zu befördern suchten. Drei Monate nach der Operation war der Knochen

fest konsolidiert und der Knabe konnte (30. Dezember 1905) nach Hause entlassen werden.

Das Endresultat sehen Sie nun hier vor sich (Demonstration): Der linke Arm ist 3 cm kürzer als der rechte. Die Resektionsstelle ist vollkommen fest, man fühlt an der Ulna einen kleinen ringförmigen Callus, der seiner Ausdehnung nach dem überpflanzten Periostlappen entspricht. Die Streckung der Finger gelingt bei Flexion im Handgelenk vollkommen, bei Mittelstellung so weit, daß die Fingerspitzen sich 4 cm von der Palma entfernen. Der Händedruck ist kräftig, wenn auch schwächer als rechts. Die Muskeln haben jetzt völlig normale Konsistenz. Sensibilitätsstörungen sind nicht mehr nachweisbar. Die elektrische Erregbarkeit vom Muskel und Nerven aus ist normal. Trophische Störungen lassen sich an der Hand erkennen: sie ist deutlich im Wachstum zurückgeblieben, die Haut, namentlich an den Fingern, sehr zart, glatt. — Der Knabe kann jetzt seine vorher absolut unbewegliche Hand für alle nicht zu subtilen Verrichtungen wieder gebrauchen. Da seit seiner Entlassung jetzt fast ein Jahr verflossen ist, so kann eine Neigung zum Rezidivieren der Kontraktur ausgeschlossen werden.

Wie weit die Konsolidation der Ulna dem transplantierten Periostlappen zu danken ist, möchte ich nicht sicher entscheiden. Es kommt dabei ein zweites wirksames Agens in Frage, das ja die Grundlage und nach Müllers Auffassung der wichtigste knochenbildende Faktor bei jeder Pseudarthrosenoperation ist, das ist die Anfrischung der Knochenenden. Zweifellos ist diese als ein Heilfaktor auch in unserem Falle anzusehen. Es ist aber fraglich, ob sie bei diesen ischämischen, schlecht ernährten Geweben und bei dem völligen Fehlen des Periosts an den Knochenenden allein ausgereicht hätte, um die Konsolidation zu bewirken. Jedenfalls bleibt es auffallend, daß nach der ersten Operation, bei der doch auch angefrischte Knochenenden aneinandergebracht und noch dazu mit Knochenstiften sicher fixiert wurden, die Konsolidation ausblieb, während sie nach Umlegen des Periostlappens erfolgte. Zudem erweckt die am Röntgenbild sehr markante, der Größe des Lappens entsprechende Ausdehnung des Callus und seine kugelige Form gegenüber dem gewöhnlichen, mehr langgestreckten, spindelförmigen Callus durchaus den Eindruck, als ob es sich um Knochenproduktion von dem Periostlappen aus handelt.

Um auf die verschiedenen Operationsmethoden der ischämischen Kontrakturen zurückzukommen, so besteht die zweite Möglichkeit in der Verlängerung der Muskeln. Als Normal-

verfahren hierfür kann die Sehnenplastik gelten, die wohl meist in Form der Bayerschen treppenförmigen Durchschneidung geübt wird. Natürlich muß jede an der Kontraktur beteiligte Sehne verlängert werden, und die Operation wird um so mühsamer, je mehr Sehnen in Betracht kommen. Daß sie Gutes zu leisten vermag, geht aus einer Zusammenstellung Schramms hervor, nach der neun derartig behandelte Fälle ein günstiges Resultat ergaben. Schramm hält sie für die Operation der Wahl.

Statt die Sehnen zu verlängern, hat in neuester Zeit Bardenheuer denselben Effekt dadurch zu erreichen versucht, daß er die Muskeln von ihrem Ursprungsort ablöste und den letzteren nach abwärts verlagerte. Er präparierte bei einer Kontraktur sämtlicher Unterarmmuskeln von zwei Schnitten aus alle Extensoren und Flexoren von ihrer Ursprungsstelle ab, brachte dann die Finger in Streckung und verband in dieser Stellung. Mit dem Erfolge war er so zufrieden, daß er diese Methode allen übrigen vorzieht.

In noch anderer Weise ist Drehmann vorgegangen, indem er die fibrös entartete Stelle im Muskel selbst in Angriff nahm. Er legte in seinem Falle die Beugemuskeln frei, inzidierte die sich spannenden Narbenmassen so weit, daß die Finger sich strecken ließen, und vernähte den peripheren Narbenstumpf mit dem noch gut erhaltenen ulnaren Teil des Flexor digit. prof. Resultat: Völlig normale Gebrauchsfähigkeit der Hand bis auf mangelnde Opposition des Daumens.

Von ganz anderen Voraussetzungen geht das von Hildebrand angegebene Verfahren aus. Hildebrand legte die großen Armnerven, um sie von ihrer Umklammerung durch das Narbengewebe zu befreien, bloß, und verlagerte sie zwischen Muskel und Fascie. In einem Falle wurde dadurch Motilität und Sensibilität wiederhergestellt. Einem ähnlichen Gedankengang folgend hatte schon vorher Petersen den N. medianus freigelegt und gedehnt.

Welche von diesen Operationsmethoden den Vorzug verdient, läßt sich jetzt noch nicht entscheiden, da bei der verhältnismäßig großen Seltenheit der ischämischen Kontrakturen unsere Erfahrungen noch zu gering sind. Zweifellos muß auch bei diesem Leiden individualisiert werden. So wird die Nervenverlagerung und die Drehmannsche Narbendurchscheidung nur für bestimmte Verhältnisse passen. Ueber die Bardenheuersche Operation müssen weitere Erfahrungen abgewartet werden. Am meisten konkurrieren einstweilen die Knochenresektion und die Sehnenplastik. Der Hauptnachteil der ersteren liegt in der Gefahr der Pseudoarthrosenbildung.

In Johnsons Fall trat sie an beiden Knochen ein, in unserem an der Ulna. In beiden Henleschen Fällen war die Konsolidation verzögert.

Diese mangelhafte Heilungstendenz ist ja auch bei den unterernährten ischämischen Geweben verständlich. Aber auch die Sehnenplastik muß mit ihr rechnen und läßt nicht mit derselben Sicherheit ein gutes Resultat erwarten, als wenn man in gesunden Geweben arbeitet. Nachteilig bei dieser letzteren Methode ist die größere Kompliziertheit. Bei der großen Zahl der am Unterarm nebeneinanderliegenden Sehnen kann man nicht leugnen, daß eine plastische Verlängerung aller derselben einen recht mühsamen Eingriff darstellt, um so mehr, als es sich ja meist um die dünnen Sehnen kleiner Kinder handelt.

Dem Ermessen des Operateurs muß es überlassen bleiben, sich die ihm zusagende Methode auszuwählen. Für die schwersten Kontrakturfälle möchte ich die Henlesche Knochenverkürzung als das in erster Linie in Betracht zu ziehende Verfahren ansehen.

Literatur: Siehe Literaturangaben in Nothnagels Handbuch Bd. XI, H. 3, S. 82. — Johnson, Lancet 1898, S. 722. — Lapinsky, Deutsche Zeitschrift für Nervenheilkunde 1900, Bd. XVII. — Hoynck, Inaugural-Dissertation. Bonn 1902. — Dudgeon, Lancet 1903, S. 657. — Hohn, Deutsche medizinische Wochenschrift 1903, Vereinsbeilage S. 387. — Schramm, Wiener medizinische Wochenschrift 1904, No. 27 und 28. Drehmann, Zentralblatt für physikalische Therapie 1904/05, Bd. I. — Garrè, Deutsche medizinische Wochenschrift 1905, No. 12, S. 484. — Rowlands, Lancet 1905, S. 1168. — Hildebrand, Verhandlungen der Freien Vereinigung der Chirurgen Berlins. 1905. — Bardenheuer, Leuthold-Gedenkschrift 1906, Bd. II. — Rydygier, Deutsche medizinische Wochenschrift 1878, No. 27 und 28. — Müller, Sammlung klinischer Vorträge. Neue Folge No. 41. — Grohé, Virchows Archiv Bd. 155. — Morpurgo, Ebenda Bd. 157. — Marchand, Der Prozeß der Wundheilung. Deutsche Chirurgie Lieferung 16.

Ueber Hypernephrom-Metastasen.[1])

Von Dr. E. Hoffmann, Assistenzarzt.

Bekanntlich ist die Diagnose der Nieren- und Nebennierengeschwülste häufig mit großen Schwierigkeiten verbunden. Im besonderen ist die Diagnose der malignen Hypernephrome oft nur mit Wahrscheinlichkeit zu stellen oder überhaupt nicht möglich. Es gibt Fälle von malignen Hypernephromen, bei denen sämtliche Kardinalsymptome der Nierentumoren fehlen, wo nur Metastasen auf irgend einen versteckten Primärherd hinweisen. Die Metastasenbildung dieser Nebennierengeschwülste ist deshalb von so großem diagnostischen Werte, weil speziell bei diesen Tumoren des öfteren die Metastasen es sind, die das Krankheitsbild beherrschen und die den Kranken und den Arzt als erstes Symptom auf das schwere Leiden aufmerksam machen.

Wir können über zwei Fälle berichten, bei denen die durch Metastasen bedingten Beschwerden die Kranken in unsere Behandlung führten.

Im ersten Fall handelt es sich um einen 56jährigen Kaufmann, der zwei Jahre vor seiner Aufnahme ins Krankenhaus Schmerzen im linken Bein bekam; er hinkte und hatte das Gefühl, als ob das Bein nicht mehr vorhanden wäre. Um dieselbe Zeit stellten sich Schmerzen in der Gegend beider Schulterblätter, Husten und Auswurf ein. Die Gebrauchsfähigkeit des linken Beins wurde allmählich immer geringer, schließlich konnte er garnicht mehr gehen und suchte deshalb ärztliche Hilfe auf.

Bei der Aufnahme befand sich der Mann in leidlichem Ernährungszustande. Am Herzen und an den Lungen keine pathologischen Veränderungen. In der Gallenblasengegend fühlte man bei tiefer Inspiration einen fast faustgroßen, ziemlich derben Tumor

1) Siehe die Verhandlungen im I. Teil dieses Bandes, S. 113.

mit grobhöckeriger Oberfläche, der in den Leberrand überzugehen schien und sich bei der Atmung verschob. Die Lendengegend war beiderseits nicht druckempfindlich. Der Urin war weder quantitativ noch qualitativ irgendwie verändert. Für die Gehstörung waren keine ursächlichen Momente zu finden. Das Knochenskelett war intakt, die Muskulatur unverändert, der Nervenbefund war bis auf eine Steigerung des linkseitigen Patellarreflexes ohne Besonderheiten. Fünf Wochen später bekam der Kranke plötzlich eine Lähmung des linken Arms und Beins, und von dieser Zeit an verfiel sein Kräftezustand. Nach weiteren fünf Wochen trat beim Heben des Patienten im Bette eine Spontanfraktur im rechten Oberschenkel ein, und wenige Tage danach ging er unter den Zeichen zunehmender Herzschwäche zugrunde.

Bei der Sektion fanden sich an den Organen folgende Veränderungen[1]): Im oberen Pol der rechten Niere saß ein walnußgroßer, grauweißer Knoten, der von dem im übrigen unveränderten Nierenparenchym durch eine dünne Bindegewebskapsel geschieden war. Die mikroskopische Untersuchung des Tumors ergab den typischen Befund eines Hypernephroma malignum. Dieser Tumor war aber wegen seiner geringen Größe und seiner versteckten Lage am oberen Nierenpol niemals zu fühlen. Die getastete Geschwulst in der Gallenblasengegend erwies sich als eine mannsfaustgroße, zum Teil verkalkte Echinococcusblase. Die Symptome, die das Krankheitsbild beherrschten, werden durch die Metastasen erklärt. Es fand sich zunächst als Grund für die linkseitige Hemiplegie in der weißen Substanz des rechten Gyrus paracentralis ein zirkumskripter Knoten von Walnußgröße und markiger Beschaffenheit mit Blutungen in der Randzone und zitronfarbenem Oedem der Umgebung. Die Ursache für die Lungenbeschwerden waren kleine Tumoren von Hirsekorn- bis Erbsengröße, die die Pleura beider Lungen bedeckten. Die Geschwülstchen prominierten stark, sodaß das Lungenfell wie bestreut mit Tumoren aussah. Die Bronchialdrüsen waren mit grauweißen markigen Tumormassen durchsetzt. Ein weiterer haselnußgroßer, zirkumskripter Tumor war in das Milzparenchym eingesprengt. Durch Knochenmetastasen in den Rippen wurden auch die Schmerzen in der Schulterblattgegend erklärt. Die rechte achte Rippe wurde an ihrer Innenfläche von einer vom Angulus bis fast zur Mitte reichenden flachen Vorwölbung eingenommen, die die Außenfläche der Rippe in ihrer Konfiguration unverändert ließ und deshalb nicht zu palpieren war. Eine nur wenig kleinere Metastase nahm die linke sechste Rippe an der entsprechenden Stelle ein. Schließlich hatte eine weitere Knochenmetastase die Spontanfraktur des rechten Femur hervorgerufen. Die Kontinuität

1) Demonstration von Präparaten.

des Femur war im Collum anatomicum unterbrochen durch graurote Massen von zottigem Aufbau, die die Corticalis in ihrer ganzen Zirkumferenz zerstört hatten und in die Markhöhle hineinragten.

Der zweite Fall betrifft eine 60jährige Frau, welche angeblich vor einem halben Jahre eine Verhärtung der Scheide und vor zwei Monaten einen kleinen braunen Fleck an der Innenfläche des rechten Oberschenkels bemerkt hatte, der allmählich zu einer apfelgroßen Geschwulst angewachsen war. Das Nässen der ulcerierten Oberfläche der Geschwulst und der Geruch des Sekrets, ferner Schmerzen beim Wasserlassen und beim Stuhlgang veranlaßten die Frau, ärztliche Hilfe in Anspruch zu nehmen. — Bei der ersten Untersuchung war die Kranke in einem guten Kräftezustand, sie hatte ein gut entwickeltes Fettpolster, keine Oedeme. Die Untersuchung des Herzens ergab normale Verhältnisse. An der Lunge fand sich über dem rechten Oberlappen eine absolute Dämpfung und das Atemgeräusch war hier abgeschwächt vesikulär. Wegen des starken Panniculus adiposus und der großen Spannung der Bauchdecken war im Abdomen keine Resistenz zu fühlen. Leber und Milz anscheinend nicht vergrößert. Lendengegend beiderseits nicht druckempfindlich. Im Urin waren keine fremden Bestandteile. Am Introitus urethrae saß eine walnußgroße, bläulichrote, blumenkohlartige, zum Teil exulcerierte, leicht blutende Geschwulst, die auf das vordere Scheidengewölbe hinübergriff, und am oberen Teil des hinteren Scheidengewölbes eine ähnliche Geschwulst von geringerer Größe. Die Portio war verstrichen, der Muttermund geschlossen. Bimanuell fühlte man das kleine Becken ausgemauert von harten Tumormassen, von denen Einzelheiten sich nicht abgrenzen ließen. An der Innenfläche des rechten Oberschenkels, an dem Uebergang des mittleren Drittels zum unteren saß der oben erwähnte Tumor von Apfelgröße und ähnlicher Beschaffenheit, wie die Scheidengeschwulst. Auf Grund dieses Befundes wurde die Diagnose inoperables Carcinom der Scheide mit einer Hautmetastase gestellt. Um die Kranke von ihren Beschwerden zu befreien und um die Diagnose sicher zu stellen, wurde der eigenartige Hauttumor abgetragen. Seine Oberfläche erinnerte entschieden an die Gyri und Sulci des Gehirns. Er saß mit einem daumenstarken Stiel auf, der auf dem Durchschnitt ein markiges, grauweißes Aussehen hatte. Die histologische Untersuchung ergab einen merkwürdigen Befund. Herr Professor Henke, der die Untersuchung vornahm, hat sich vorbehalten, über die feinere Struktur und den Chemismus der Zellen dieses Tumors an anderer Stelle noch ausführlich zu berichten; ich möchte deshalb nur kurz erwähnen, daß seine erste Diagnose auf alveoläres Sarkom lautete, die nach näherer Durchforschung auf malignes Hypernephrom umgeändert wurde. Daraufhin wurde nun mehrfach nach einem Nierentumor gefahndet,

und es gelang trotz der Bauchdeckenspannung und des großen Fettpolsters nach gründlicher Darmentleerung eine Resistenz in der linken Nierengegend zu fühlen, die durch eine handbreite Zone tympanitischen Schalls von der Milzdämpfung abzugrenzen war. Die mehrfach vorgenommene Urinuntersuchung ergab zeitweise Veränderungen. Es fanden sich Spuren von Eiweiß, Leukocyten, keine Zylinder, zeitweise rote Blutkörperchen, nie Blutgerinnsel, es fanden sich epitheloide Zellen, auf die Rovsing bei der Frühdiagnose eines Nierentumors großen Wert legt, es fand sich aber auch bei der cystoskopischen Untersuchung eine hämorrhagische Cystitis und zwei Tumormetastasen im Blasenfundus, also Veränderungen, die den Urinbefund ebenfalls erklärt hätten. Im weiteren Verlauf bekam die Patientin ab und zu heftige kolikartige Schmerzen in der linken Lendengegend, die bis zum Oberschenkel ausstrahlten und kam nach wenigen Wochen, ohne daß die Kachexie weit vorgeschritten war, plötzlich unter Temperaturanstieg auf 40° zum Exitus letalis.

Die Nekropsie ergab folgendes:[1]) Die linke Niere war in einen kindskopfgroßen Tumor verwandelt. Das Ganze war umhüllt von der Capsula fibrosa, welche nirgends durchbrochen war. Ihr haftete die ebenfalls nicht veränderte Capsula adiposa zum größten Teil an. Von der Niere war bei der Betrachtung von außen die obere Hälfte in normaler Konfiguration sichtbar, während die untere ohne scharfe Grenze in einen mannsfaustgroßen Tumor überging, dessen unterer Pol eingebuchtet war. Auf dem Sektionsschnitte sah man im oberen Teile unveränderte Nierensubstanz von scharfer Zeichnung, welche durch eine bindegewebige Scheidewand von dem Tumor scharf abgegrenzt war. Die Capsula fibrosa ging von dem erhaltenen Teil unmittelbar auf den Tumor über. Die untere Hälfte war in den Tumor vollkommen aufgegangen. Die Neubildung zeigte einen gelappten Bau. Sie bestand aus mehreren, zum Teil runden, zum Teil unregelmäßigen Knoten, welche durch Bindegewebshüllen scharf voneinander abgetrennt waren. Von den Hüllen zogen feine fibröse Ausläufer in das Parenchym. Während die peripherisch gelegenen Knoten aus gelblich-weißen, nekrotischen, bröckligen Massen bestanden, sah man an den zentral und am unteren Pol gelegenen Fächern markiges grau-rötliches Gewebe mit dunkelroten Partien, welche offenbar frischen Hämorrhagien entsprachen. In das Nierenbecken ragte frei in den Hohlraum ein haselnußgroßer rötlicher Geschwulstknoten. Die Venen erschienen normal. Am oberen Nierenpol saß eine kirschgroße, derbe, mit einer Kapsel versehene Geschwulst, die auf dem Durchschnitte eine ockergelbe Farbe zeigte. Daneben fand sich ein walnußgroßer Tumor, der zum größten Teil aus mit

1) Demonstration von Präparaten.

Blutungen durchsetzten Tumormassen bestand, an dem noch Reste von Nebennierensubstanz zu erkennen waren. Ferner fand sich im Oberlappen der rechten Lunge eine gänseeigroße derbe Geschwulst von höckriger Oberfläche und gelblich-rosa Farbe, die zum Teil mit dem Brustkorb verwachsen war. Auf dem Durchschnitt zeigte er grobalveolären Bau und bestand teils aus markigen, teils aus bröckligen grau-weißen Massen. Kleinere Herde von derselben Beschaffenheit waren im Mittel- und Unterlappen zerstreut. Im Ober- und Unterlappen der linken Lunge fanden sich je ein kleinapfelgroßer Tumor von gelblich-rötlicher Farbe, exquisit blumenkohlartigem Aufbau und derber Konsistenz, welcher von narbiger Pleura überzogen war. Im Lungengewebe selbst mehrere kleinere Herde. Die Organe des kleinen Beckens waren in eine große Tumormasse eingebettet, die die vordere und hintere Scheidenwand durchwachsen und die oben erwähnten Knoten gebildet hatte. Die Blasenwand war ebenfalls an mehreren Stellen durchbrochen, die Umgebung der Uretermündungen war aber frei geblieben. Beckenbindegewebe, Parametrium bildeten eine harte, markige Masse, nur der Uterus war verschont geblieben, in seinem Cavum ein gestielter Polyp. Weitere Metastasen fanden sich in den Bronchialdrüsen und endlich eine Knochenmetastase in der Mitte der vorderen Kante der rechten Tibia.

In beiden Fällen hatte sich das maligne Hypernephrom entwickelt, ohne nennenswerte Symptome hervorzurufen, in beiden Fällen waren es erst die durch die Metastasen bedingten Beschwerden, welche den Kranken veranlaßten, ärztliche Hilfe in Anspruch zu nehmen. In der Literatur habe ich nur vereinzelte ähnliche Beobachtungen gefunden. In allen diesen Fällen sind es sekundäre Knochenmetastasen, welche ein primäres Leiden vortäuschen und wiederholt in der Annahme eines solchen operiert worden sind.

So hatte Israel Gelegenheit, ein derartiges Krankheitsbild zu beobachten bei einem Patienten, der wegen zwei kleiner Geschwulstknoten an den Rippen in seine Behandlung kam, und weiterhin berichtet Albrecht aus der Hocheneggschen Klinik in seinem ausführlichen Vortrage auf dem vorletzten Chirurgenkongreß über vier Fälle maligner Hypernephrome von 28 im ganzen, bei denen ebenfalls ein Knochentumor als erstes Zeichen auf die Krankheit aufmerksam machte. In diesen vier Fällen wurde der Tumor unter der Diagnose myelogenes Sarkom oder tuberculöse Osteoperiostitis operiert, weil kein Nierentumor zu fühlen war und auch nichts anderes auf eine Nierenerkrankung hinwies. Wir sollten deshalb, wenn

bei Patienten mittleren oder höheren Alters ein Tumor, speziell ein Knochentumor auf irgend einen versteckten Primärherd hinweist, an Metastasenbildung von malignem Hypernephrom denken, selbst wenn anfänglich kein örtliches oder entferntes Symptom auf einen Nierentumor hindeutet.

Literatur: 1. P. Albrecht, Verhandlungen des 34. Kongresses der Deutschen Gesellschaft für Chirurgie 1905. — 2. Israel, Chirurgische Klinik der Nierenkrankheiten, Berlin 1901.

Ueber die Madelungsche Deformität der Hand.[1])

Von Prof. **Pels-Leusden**, Leiter der Poliklinik.

Sauer hat in der letzten Zeit im 48. Band der v. Brunsschen Beiträge zur klinischen Chirurgie S. 479 eine ausführliche Studie über die sogenannte Madelungsche Deformität der Hand gebracht, nachdem Bennecke 1904 in den Verhandlungen der Deutschen Gesellschaft für Chirurgie ebenfalls ziemlich ausführlich über diese Erkrankung berichtet hatte. Ein sehr charakteristischer, von mir in der Chirurgischen Universitätspoliklinik in der Charité beobachteter Fall, der mir einiges Neue und für die Entstehung der Krankheit Bemerkenswerte zu bieten scheint, gibt mir Veranlassung, noch einmal auf den Gegenstand zurückzukommen.

Es handelt sich um ein 14½ Jahre altes Mädchen, welches seit einem halben Jahre in Stellung ist, seitdem mit Hausarbeit beschäftigt war und angeblich dabei sich schwer hat anstrengen müssen. Der Vater lebt und ist gesund, die Mutter soll an einem Krebsleiden gestorben sein. Patientin ist das einzige Kind ihrer Eltern, vermag über voraufgegangene Krankheiten nichts auszusagen, will frühzeitig laufen gelernt haben. Seitdem sie die Stellung angetreten hat, soll sich die rechte Hand in die schlechte Stellung hineinbegeben haben und schmerzen; daß auch die linke Hand beteiligt sei, davon weiß Patientin nichts. Das Mädchen ist von sehr untersetzter Gestalt, noch kindlichem Habitus.

---

1) Siehe die Verhandlungen im I. Teil dieses Bandes, S. 116.

Die Standhöhe beträgt 143 cm, die Entfernung des oberen Randes der Symphyse vom Erdboden 71 cm, entspricht also nicht ganz dem Normaltypus, indem Kopf und Rumpf gegenüber der unteren Extremität etwas zu groß erscheinen; der Kopf ist regelmäßig gebildet, die Stirn springt nicht vor, der Thorax normal gewölbt, an den Rippenknorpeln sind keine Auftreibungen zu fühlen, die Wirbelsäule weist nur die regelmäßigen Krümmungen auf. Die unteren Extremitäten sind wohlgeformt, muskulös, ihre Gelenke treten nicht besonders stark hervor, insbesondere sind die Tibiae auch auf dem Röntgenbild zwar etwas kurz, aber schlank, gerade, ihre Epiphysenlinien regelmäßig gestaltet. Außer dem geringen Längenwachstum sind Veränderungen nur an den oberen Extremitäten zu bemerken, und zwar rechts (Patientin ist rechtshändig) stärker wie links. Sie sind selbst für das geringe Längenmaß der Patientin zu kurz, die rechte mehr wie die linke. Der Oberarm besitzt nichts Bemerkenswertes. Beide Vorderarme erscheinen beim Anblick von volarer und dorsaler Seite verbreitert, beim Anblick von der Seite nach dem Dorsum konvex verkrümmt. Das distale Ende der Ulna springt stark vor, besonders wenn man an der in Pronation mäßig fixierten Hand passive Drehbewegungen im Sinne der Supination auszuführen versucht. Die Hand ist im ganzen nach der Vola hin verschoben, steht für gewöhnlich in leichter Dorsalflexion. Die rechte Hand wird aktiv dorsal bis etwa 120°, volar bis etwa 90° gebeugt, was passiv besonders nach der Vola zu noch beträchtlich vermehrt werden kann, besitzt also im ganzen eine ausgezeichnete Exkursionsfähigkeit, wobei allerdings die dorsale gegenüber der volaren etwas zurückbleibt. Die radiale Abduktionsmöglichkeit ist sehr gering, die ulnare besser. Pro- und Supination sind kaum beschränkt. Links liegen die Verhältnisse sehr ähnlich, nur entspricht einer stärkeren Dorsalflexionsmöglichkeit eine geringere volare. Die Muskelkraft ist beiderseits nicht herabgesetzt.

Die Länge der Vorderarmknochen (an Röntgenbildern, welche bei genau gleichem Röhrenabstand aufgenommen waren) beträgt: Radius rechts 16½ cm, links 17 cm; Ulna rechts 18¼ cm, links 19 cm.

Auf Röntgenbildern erschienen Humerus, Ulna und Radius auffallend dick. Die Ulna ist rechts etwas dorsal konvex gekrümmt, ihr Kontur regelmäßig. Ihre distale Verknöcherungszone ist wellenförmig gekrümmt, sodaß die Diaphyse bei dorso-volarer Projektion im Zentrum flachrundlich, an den Rändern spitz vorspringt, ulnar weiter wie radial, während in radio-ulnarer Projektion die Knorpelfuge gerade verläuft. Dabei überragt die Ulna den Carpus dorsovolar (projiziert) u. z. das Os triquetrum und pisiforme. Die Knorpelfuge am Olecranon zeigt ziemlich normales Verhalten, ist aber auch

etwas unregelmäßig gezackt. Am Radius tritt die obere Epiphysenlinie nicht mehr deutlich hervor, die Tuberositas bildet einen auffallend kräftigen Buckel, der Schaft ist stark dorsal- und radialkonvex verkrümmt, seine carpale Gelenkfläche steht unter einem Winkel von etwa 60—70° (normal etwa 25°) zur Längsrichtung ulnar geneigt und bei radio-ulnarer Projektion fast der Ulna parallel. Zwischen dem vorderen Ende von Radius und Ulna klafft ein breiter Spalt, in welchen das Os lunatum hineinragt. Am auffallendsten sind nun die Veränderungen an der distalen Verknöcherungszone des rechten Radius. In der Gegend des Radioulnargelenks springt ein flacher Knochenbuckel vor, nach vorn sich allmählich in der Gelenkfläche des Radius verlierend, zentral mit einem etwas ausgesprocheneren Absatz in die Corticalis der Diaphyse übergehend, im wesentlichen aus spongiösem Knochen bestehend. In diesem Bereich auf etwa ein Drittel des Radiusquerschnitts fehlt die Knorpelfuge. Diese beginnt erst an der Basis dieses seitlich dem Radius aufsitzenden Knochenbuckels, zeigt eine distalkonvexe Biegung und endet auf der radialen Seite 1 cm weiter peripher, wie ulnar. Ungefähr in der Mitte teilt sie sich und entsendet einen spitzwinkligen Ausläufer in die Epiphyse hinein, sodaß ein dreieckiges Knochenstückchen vom distalen spitzwinkligen und proximalen bogenförmigen Schenkel eingeschlossen ist. Der Carpus bildet proximal keinen halbmondförmigen Bogen, sondern einen spitzen Keil mit dem Os lunatum an der Spitze. Zwischen Lunatum und Multangulum majus ist das Naviculare fest eingekeilt. Sonstige Veränderungen wesentlicher Natur habe ich nicht gefunden; die Metacarpi und Phalangen sind schlank gebaut. Links sind die Veränderungen an der Ulna ähnliche wie rechts, die Epiphysenlinie mehr s-förmig geschweift mit einem spitzen Vorsprung an der Diaphyse auf der ulnaren, an der Epiphyse an der radialen Seite. In dorso-volarer Projektion deckt sich nur die Spitze des Processus styloideus ulnae mit dem Triquetrum, der Spalt zwischen Radius und Ulna ist nicht so breit wie rechts, er liegt genau dem Gelenk zwischen Lunatum und Triquetrum gegenüber. Der linke Radius ist noch stärker radialkonvex wie rechts verkrümmt, aber viel weniger stark dorsalkonvex. Seine Gelenkfläche ist vielleicht etwas stärker ulnar und volar geneigt wie normal, die Scheidewand zwischen den Gelenkflächen für Os naviculare und lunatum tritt deutlich hervor. Die Epiphysenlinie verläuft in der radialen Hälfte ziemlich quer, aber unregelmäßig, und einmal in zwei dicht aneinanderliegende, ein flaches Knochenstückchen einschließende Schenkel gespalten. Von der Mitte an biegt dann die Knorpelfuge bogenförmig zentralwärts um, um sich allmählich an der Basis eines, ähnlich wie rechts beschrieben, ulnarwärts dem Radius aufsitzenden flachen Buckels zu verlieren. Im Bereich des letzteren, also ulnar, sieht

man ebenfalls ein Stückchen Epiphysenknorpel parallel dem bogenförmigen Anteil des äußeren Abschnittes distal verlaufen und an der Epiphyse endigen. Es ist also gewissermaßen eine Unterbrechung in der Epiphysenlinie vorhanden, eine Knochenspange, welche sie von Diaphyse zur Epiphyse überbrückt, während rechts in dieser Gegend schon eine vollkommene Verknöcherung eingetreten ist. Sonst finde ich links nichts besonders Bemerkenswertes.

Als das wichtigste in meinem Falle möchte ich hervorheben die Unregelmäßigkeit in der Verknöcherungszone am distalen Radiusende, welche rechts zu einer vorzeitigen vollkommenen Verknöcherung auf der ulnaren Seite mit entsprechendem Wachstumsminus ulnar, und Wachstumplus radial und sekundär einer Verschiebung des Carpus geführt, links ähnliche Veränderungen, nur rudimentär entwickelt, zur Folge gehabt hat. Indem nun die Ulna noch eine Weile weiter wächst, wird sie gezwungen, dem Carpus auszuweichen und tut dies, da sie ja schon physiologisch etwas mehr nach dem Dorsum vorspringt, in dieser Richtung. Begünstigt wird das durch den starken Zug, welchen die Sehne des Musculus flexor carpi ulnaris am Pisiforme ausübt, so den Carpus volar fixierend, während das Lig. collaterale carpi ulnare, das vom Proc. styloideus ulnae entspringend am Triquetrum und Pisiforme ansetzt, bei dieser Dislokation kaum eine Dehnung erfährt, also auch kein Hindernis abzugeben braucht. Anderseits sind aber Triquetrum und Pisiforme an der ulnaren Seite des Radius durch das Lig. radio-carpeum dorsale und volare, der Proc. styloideus radii gegen das Os naviculare fest fixiert, abgesehen von den vorwiegend über das Radiocarpalgelenk verlaufenden Muskeln, sodaß bei stärkerem Vorspringen der äußeren Radiusgelenkfläche der ganze Carpus in seitlicher Richtung zusammen, das Lunatum zentralwärts heraus und zwischen Ulna und Radius hineingepreßt wird (cf. die obige Beschreibung). Welche Veränderungen dabei der Discus articularis eingeht, entzieht sich der Beurteilung. Der Carpus bekommt aber dabei die charakteristische, keilförmige Gestalt und wird nach der ulnaren Seite hin verschoben, wie es auf den Röntgenbildern bei Sauer (Frau, 35 Jahre) ebenfalls recht charakteristisch hervortritt und auf Benneckes Bildern, welche mir noch zur Verfügung standen, ebenfalls sehr deutlich zu sehen ist. Auch im übrigen gleichen die Röntgenbilder Benneckes und meine einander außerordentlich weitgehend, nur

ist bei jenen keine Spur von der Epiphysenlinie mehr zu sehen, was bei dem erst 19 Jahre alten Mädchen entschieden auffallend ist.

Nach Abschluß meiner Untersuchungen bekam ich noch einen außerordentlich charakteristischen Fall von Madelungscher Deformität in die Behandlung, welchen ich noch kurz schildern muß.

Das Frl. T., 20 Jahre, sucht wegen Panaritium die Poliklinik auf. Sie ist gut mittelgroß, kräftig, hat früh laufen gelernt, ist einziges Kind ihrer Eltern. Hereditär vermag sie nichts anzugeben. Die Deformität an den Armen wurde zufällig vor acht Jahren von einer Nachbarsfrau bemerkt, hat niemals die geringsten Beschwerden gemacht, trotzdem die Patientin alle, auch schwere Arbeiten verrichtet hat, ist beiderseits gleich und außerordentlich typisch entwickelt. Der Radius ist beiderseits leicht radial und dorsal krumm gebogen, das distale Ulnaende springt am Dorsum stark vor und steht mit dem Processus styloideus in Höhe des distalsten Endes des Os pisiforme. Die Vorderarme erscheinen zu kurz (Humerus 30, Ulna 20 cm lang, normal 29—30 und 22—23). Die Bewegungen im Handgelenk sind nach allen Richtungen beschränkt, radiale Abduktion fast vollkommen aufgehoben, die ulnare nicht vermehrt. Dorsalflexion sehr gering, die plantare sicher nicht soweit möglich, wie bei normal beweglichen Handgelenken. Am übrigen Körper keinerlei Zeichen von Rachitis.

Auf Röntgenbildern und bei der Durchleuchtung sieht man außerordentlich deutlich die Verkrümmung des Radius, das frei am Dorsum vorragende distale Ulnaende, die Neigung der radialen Gelenkfläche nach der ulnaren und volaren Seite, den klaffenden Spalt zwischen Radius und Ulna, in welchem das Os lunatum erscheint, während das Os naviculare von dem stark vorspringenden radialen Gelenkende des Radius ulnarwärts zwischen Multangulum und Lunatum verlagert ist. Die Gelenkflächen für Os lunatum und naviculare am Radius sind deutlich voneinander abgrenzbar. Rechts und links reicht die Corticalis an der ulnaren Seite des Radius nicht bis an die Gelenkfläche heran, sondern es findet sich hier eine muldenförmige Exkavation, welche gegen den benachbarten Knochen ziemlich scharf begrenzt ist. Die Epiphysenknorpel sind auf der radialen Seite des Radius noch eben erkennbar, verlaufen parallel zur Gelenksfläche, beiderseits ist etwas proximal davon ein distal scharf, proximal allmählich abfallender Knochenvorsprung zu sehen. In den folgenden kritischen Bemerkungen ist dieser Fall noch nicht mit berücksichtigt, reiht sich aber zwangslos darin ein, Wachstumsverminderung, unregelmäßige Ossifikation, Wachstumsdefekt (Exkeration) auf der ulnaren, Knochenauswuchs auf der radialen Seite

am Radius, alles das deutet auf eine Störung in der Ossifikationszone hin. Garnicht läßt sich obiger Ossifikationsdefekt in Einklang bringen mit der Madelungschen Theorie von verminderter Knochenapposition durch Druck des Carpus auf der volaren und vermehrter Apposition durch Druckentlastung auf der dorsalen Seite, indem an dieser Stelle der Carpus den Radius garnicht berührt.

Sauer ist der Ansicht, daß der letzte Grund der Erkrankung mit Wahrscheinlichkeit in einer rachitischen Knochenaffektion zu suchen sei, welche sowohl im Kindesalter, als auch zur Zeit der Pubertät zur Entwicklung der Deformität führen könne. Ungefähr der gleichen Ansicht ist: Delbet, Leçons de clinique chirurgicale, Paris 1899. Bennecke konnte an seinem Fall vielleicht einige Zeichen von Rachitis finden, in meinem Falle deutet nichts außer dem geringen Längenwachstum auf Rachitis und ebenso ist es in vielen andern Fällen gewesen. Endlich ist die Rachitis etwas sehr Häufiges, die Madelungsche Deformität gehört aber doch immer zu den Seltenheiten. Ich halte es für zu weit gegangen, wenn man jedes etwas stärkere Vorspringen des distalen Ulnarandes, welches man nicht selten bei sonst ganz normalen Individuen männlichen wie weiblichen Geschlechts findet, gleich als rudimentäre Form der Madelungschen Deformität auffassen will. Wollte man die Krankheit in Parallele zu dem Genu valgum rachiticum und Pes planus rachiticus stellen, so müßte sie entschieden häufiger sein. Ich bin eher geneigt, die bei einigen Fällen beobachteten rachitischen Erscheinungen mehr als zufälliges Zusammentreffen aufzufassen. Dann hat man mit Madelung (Langenbecks Archiv 1879, Bd. 23, S. 395) die Deformität als Folge der Verbiegung des Radius nach dem Dorsum und der radialen Seite hin aufgefaßt, welche eine volare und ulnare Neigung der Radiusgelenkfläche bewirken soll; aber wenn wie in dem unsern und Benneckeschen Falle die Neigung der Gelenkfläche, welche nach Sauer normalerweise 23—24° beträgt, nun um etwa 45° vermehrt ist, so müßte doch schon eine viel stärkere Verkrümmung des Radius vorhanden sein, wie sie tatsächlich beobachtet worden ist. Diese Krümmung entspricht nun vollkommen derjenigen, wie sie auch bei anderweitigen Wachstumsstörungen, vor allem bei der Exostosis cartilaginea multiplex beobachtet wird, ohne daß bei letzterer — und ich habe eine ganze Reihe solcher Krankheitsfälle beobachtet, welche demnächst ausführlich veröffentlicht werden sollen — die Verkrümmung allein zu einer

Madelungschen Deformität geführt hatte. Ich kann also diese Verkrümmung höchstens für ein begünstigendes Moment, nicht für die Ursache der Madelungschen Deformität halten. Auch der Muskelzug ist in seinen Wirkungen meiner Meinung nach überschätzt worden, obgleich ich nicht leugnen kann, daß ein Teil der abnormen Krümmung des Radius, welche im wesentlichen eine Vergrößerung der physiologischen darstellt, wohl auf den Zug der an Masse überwiegenden volaren Muskeln zurückgeführt werden muß. Was endlich die Ueberanstrengung anbetrifft, so kann sie auch nicht die alleinige Ursache der falschen Stellung sein, da ja die Deformität in solchen Fällen weit vor dem Alter, in welchem der Mensch sich starken Anstrengungen aussetzt, insbesondere die so vielfach beschuldigten Wringbewegungen macht, schon beobachtet wurde und in einigen Fällen, so dem Benneckeschen, starke Belastung der Vola manus bei dorsalflektierten und supinierten Händen, doch recht wenig geeignet war, gerade diese Verschiebung hervorzubringen.

Vielfach wissen die Patienten garnichts von ihrem Leiden, indem es ihnen niemals Beschwerden gemacht hat, in andern wird es bemerkt in einer Zeit, in welcher bei stärkerer Inanspruchnahme der Arme die ersten Beschwerden auftreten. Erst die letzteren machen aufmerksam auf das Leiden, und Patient wie auch Arzt sind gar zu leicht geneigt, dann die Deformität auf das chronische Trauma zurückzuführen. Auch meine Patientin beschuldigte das Auswringen des Schrubbtuches als Ursache. Dabei dreht der Rechtshänder stets mit der rechten Hand rechts herum (aus Pro- in Supination), und die linke Hand wird aus der Supination in die Pronationsstellung hineingedrängt. Das Trauma wirkt also am stärksten links ein, trotzdem ist die rechte Hand am stärksten befallen, desgleichen bei Bennecke. Kurz, alle diese Erklärungen für das Zustandekommen der Deformität befriedigen mich, insofern wir die eigentliche Grundursache erforschen wollen, nicht, ich kann ihnen allen nur eine sekundäre Bedeutung beilegen.

Auf Grund meines Falles, den ich in einem besonders günstigen Stadium untersuchen konnte, bin ich zu der Ueberzeugung gelangt, daß wir es hier mit einer Unregelmäßigkeit im Epiphysenknorpel, in der zeitlichen und örtlichen Verknöcherung zu tun haben, welche vielleicht wie die Exostosis cartilaginea multiplex auf einer verkehrten Anlage des Inter-

mediärknorpels (von Bergmann) beruht. Aehnlich drückt sich auch Gangolphe (zitiert nach Schulze, Münchener medizinische Wochenschrift 1905, No. 30) aus, wenn er eine Hemmung in der Entwicklung des Epiphysenknorpels des Radius beschuldigt.

Für diese Ansicht spricht noch, daß auch anderweitige Wachstumsstörungen vorhanden sind. So ist in meinem Falle der rechte Vorderarm nicht unbeträchtlich kürzer wie der linke, obgleich auch dieser verkürzt erscheint und ebenso bei Bennecke, welcher an Vorderarm und Hand rechts eine erhebliche Verkürzung gegenüber der linken Seite nachwies, welche um so stärker anzuschlagen sei, als auch der linke Arm verkürzt war. Diese Verkürzung vermag ich nicht auf Rechnung der Verkrümmung des Radius zu setzen, da diese in meinem Falle rechts wie links fast gleich war. Auch hier möchte ich wieder die Verkürzungen in Parallele setzen mit den bei der Exostosis cartilaginea multiplex, die man wohl allgemein jetzt auf eine primäre Erkrankung des Epiphysenknorpels zurückführt. In meinem Falle war rechts sogar eine Art flacher Exostose zu sehen.

Ich rechne demnach die Erkrankung als primär zu denen des Zwischenknorpels gehörend hinzu, welche, wahrscheinlich auf falscher Anlage beruhend, gelegentlich zu einer frühzeitigen Verknöcherung im ganzen Bereich der Epiphysenlinie an einzelnen Knochen und damit verändertem Längenwachstum ohne Verkrümmung, von mir an der Hand eines jungen Mädchens beobachtet, führt, gelegentlich eine unregelmäßige Verknöcherung an einzelnen Stellen der Wachstumszone bewirkt, woraus dann Verkrümmungen der Knochen, Verschiebung ihrer Gelenkflächen mit sekundären falschen Stellungen der distalen Gliederabschnitte (Madelungsche Deformität) neben Wachstumsverminderung resultieren, gelegentlich ein ganz unregelmäßiges Wachstum in abnormen Wachstumsrichtungen mit Verkrümmungen, Exostosen und Verkürzungen an einzelnen oder zahlreichen Knochen zeitigt. In Uebereinstimmung mit allen Autoren befinde ich mich darin, daß es sich um eine exquisite Erkrankung des Wachstumsalters handelt. Bestätigen muß ich, daß sicher in den meisten Fällen eine eigentliche Subluxation im Radiocarpalgelenk nicht vorliegt, sondern nur eine abnorme Flexions- und ulnare Abduktionsstellung, daß

aber in den ausgebildeten Fällen es sich um eine Luxation im Ulno-Radialgelenk handelt.

Therapeutisch bin ich auch für konservative Behandlung und habe meiner Patientin angeraten, sich leichtere Arbeit zu suchen, was auch unter anderem bei Benneckes Patientin dauernd die Beschwerden beseitigte. In dieser Hinsicht stehe ich also noch ganz auf dem Madelungschen Standpunkte.

Auf eine ausführliche Wiedergabe der Literatur verzichte ich.

Ueber Sehnengeschwülstchen bei Kindern.[1])

Von Prof. Dr. **Pels-Leusden**, Leiter der Poliklinik.

Primäre Sehnenerkrankungen, wenn man von den Traumen absieht, sind recht selten; am häufigsten werden sie noch beobachtet, wenn sie das Symptom des Schnellens (Federns) an einem Finger hervorrufen. Ich habe nun in den letzten zwei Jahren zwei solcher Erkrankungen bei Kindern beobachtet, welche mir bemerkenswert erschienen.

Die Fälle betrafen ein kleines Mädchen von vier und einen Knaben von 2¼ Jahren. Bei jenem waren die unten geschilderten Erscheinungen vor zwei Jahren, bei letzterem vor 14 Tagen bemerkt worden. Im übrigen war der Befund bei beiden Kindern ein so ähnlicher, daß ich sie gut zusammen schildern kann. Bei beiden Kindern, welche sonst blühend und gesund waren, war weder ein Trauma noch eine Erkrankung anderer Art voraufgegangen, auch anamnestisch keine familiäre Erkrankung festgestellt worden. Bei beiden stand der rechte Daumen im Interphalangealgelenk rechtwinklig gebeugt, konnte passiv noch etwas weiter gebeugt, aber weder aktiv noch passiv auch nicht mit einiger Gewalt gestreckt werden. Ließ man aktiv den Daumen möglichst weit einschlagen, beugte passiv das Nagelglied noch möglichst weit, so konnte man beim Uebergehen in die Streckstellung deutlich in der Gegend der Sesambeine einen in distaler Richtung sich bewegenden Knoten fühlen, welcher bei der äußersten Streckmöglichkeit im Carpal-, Metacarpophalangeal- und Interphalangealgelenk arretiert wurde. Da durch Röntgenbild festgestellt war, daß das letztere Gelenk, und da die Beweglichkeit in den beiden ersteren vollkommen intakt war, so mußte angenommen werden, daß ein Knoten in der

---

1) Siehe die Verhandlungen im I. Teil dieses Bandes, S. 116.

Sehne des Flexor pollicis longus, welcher außer dem ganzen Daumen speziell dessen Nagelglied beugt, die vollkommene Streckung verhindere. Das wurde durch die Operation bestätigt. Letztere habe ich bei dem Knaben vor einem, dem Mädchen vor $^2/_3$ Jahren vorgenommen. In Narkose und Blutleere wurde die Sehnenscheide des Flexor pollicis longus freigelegt über dem Metacarpophalangealgelenk. In ihr kam eine deutliche plattenartige, quergestellte Verdickung zum Vorschein, welche bei Beuge- und Streckbewegungen am Daumen sich deutlich proximal und distal verschob, bei letzteren aber stets an einer bestimmten Stelle festgehalten wurde, wenn das Nagelglied noch in rechtwinkliger Beugung stand. Diese Stelle entsprach genau dem quergestellten Verstärkungsband der Sehnenscheide in der Gegend der Sesambeine, welches besonders nach Eröffnung der Sehnenscheide in der Längsrichtung auf der Schnittfläche als jener aufliegender glatter Wulst erkennbar war. Der Daumen ließ sich danach schon strecken. In der jetzt vorliegenden Sehne kam nun eine spindelförmige Anschwellung zum Vorschein, welche in der Substanz der Sehne lag und nur bei dem Knaben beim Herausheben der Sehne aus ihrem Bett auf der dorsalen Seite als leicht gelblich gefärbte Masse die Oberfläche erreichte. In beiden Fällen handelte es sich um solide Knoten, welche nach Längsspaltung der Sehne scharf aus den sie mantelartig umgebenden Sehnenfaserbündeln herausgeschält werden mußten, wobei die Kontinuität der Sehne nicht gefährdet wurde. In beiden Fällen habe ich, um eine Verwachsung der Sehnenscheide mit der wund gemachten Sehne zu vermeiden, jene sorgfältig mit feinem Catgut wieder vereinigt, ein Vorgehen, welches von Marchesi (l. c. weiter unten) widerraten wird, da man damit eine verengte Stelle in der Sehnenscheide schaffe. Auch Büdinger (Wiener klinische Wochenschrift 1896, S. 432) war vor Marchesi schon dieser Ansicht. In meinen Fällen hat diese Naht keinen Nachteil gehabt und hat es gewiß auch niemals, wenn es sich um normal weite Sehnenscheiden handelt. Anderseits werden aber doch dadurch die normalen Verhältnisse in besserer Weise wieder hergestellt, die Sehne wird wieder richtig gelagert und fixiert. Die Haut wurde sorgfältig vernäht und der Finger für acht Tage in Streckstellung fixiert. Danach war die Wunde geheilt, die Kinder durften aktiv bewegen, was von diesem Moment ab vollkommen möglich war und es auch seitdem geblieben ist. Erwähnen muß ich noch, daß bei dem kleinen Mädchen wiederholt gewaltsames Redressement mit nachfolgendem Gipsverband gemacht worden war, wonach sich aber die falsche Stellung stets rasch wieder bildete. Auffallend war, daß, trotzdem der Finger doch lange Zeit in Kontraktionstellung gestanden hatte, sich keine Veränderung an der Gelenkfläche im Interphalangealgelenk eingestellt hatte.

Die mikroskopische Untersuchung der kleinen Präparate wurde dadurch erschwert, daß es nicht gelang, von dem sehr spröden Material feine Schnitte zu erlangen, auch nicht Serienschnitte anzufertigen.

Bei schwacher Vergrößerung sieht man die Sehnenbündel meist in der Längsrichtung verlaufen, hier und da aber auch auf einen Längsschnitt quer und schräg getroffen, was ja aber bei der Auseinanderdrängung durch einen zentral gelegenen Tumor nicht wundernehmen kann. Jedenfalls macht es nicht den Eindruck, als sei der Knoten durch eine Verknäuelung von Sehnenbündeln entstanden. Ueberall erscheinen die Sehnenzellkerne sehr zahlreich, spindelförmig, stäbchenartig, rechteckig, quadratisch, in Reihen angeordnet, vielfach dicht gedrängt, wie eine Reihe quadratisch gestalteter Bausteine aneinanderliegend. Die Sehnenbündel sind auseinandergedrängt, durch ein am Hämatoxylenpräparat dunkler gefärbtes Gewebe, welches schon bei ganz schwacher Vergrößerung deutlich verzweigte Gefäße mit sehr zellenreicher Wandung und engem Lumen, vielfach auch lose in den zentralen Partien eng aneinanderliegende verknäuelte Gefäße mit weiterem Lumen, welche jeweilig zu einem spindelförmigen Knoten angeordnet sind, erkennen läßt. Bei stärkerer Vergrößerung wird die Gefäß(Arterien-)natur dieser zellenreichen Stränge und Knoten noch klarer. Die größern, an welchen eine deutliche Intima und Muscularis zu erkennen ist, lösen sich in kleinere, schließlich in solche auf, welche nur aus einem Endothelschlauch bestehen. Nahe nach dem Rande des Knotens zu liegt in der Nachbarschaft der Gefäßbüschel noch eine Schicht helleren Gewebes von dem Charakter fibrillären Bindegewebes mit unregelmäßigem, durchflochtenem Faserverlauf und verschieden gestalteten, auch sternförmig verästelten Zellen. Nirgends ist eine Anhäufung von Rundzellen zu finden, ja man kann wohl sagen, daß solche fast vollständig fehlen. Mehr im Zentrum des Knotens liegen dann die spindelförmigen Knötchen, aus Gefäßschlingen, vom Bau der Arterien, mit deutlichem weitem Lumen bestehend. Den Inhalt bildet eine amorphe, etwas bräunliche Masse, welche keine deutlichen roten Blutkörperchen erkennen läßt. Diese mit einem deutlichen Endothel und Ringmuskulatur ausgestatteten Gefäße gehen über in knötchenförmige Wucherungen, an welchen aber trotz des großen Zellreichtums eine lockere adventitielle Schicht, eine mehrfache Ringzellschicht, mit etwas unregelmäßigen, stäbchenförmigen Kernen und eine zentrale Schicht aus längsgestellten Kernen zu unterscheiden ist, welche sich also als deutliche Abkömmlinge der in sie übergehenden Gefäße charakterisieren.

In dem andern Fall (Knabe) war leider die Kernfärbung an dem ganzen Präparat eine mangelhafte, was ich auf ein etwas zu langes

Verweilen in der Färbungsflüssigkeit (10% Formalin) zurückführe. Es lassen sich aber mit aller Sicherheit auch die dickern, knötchenförmigen Gefäßknäuel und jungen Gefäßsprossen mit lockerem Gewebe in der Nachbarschaft konstatieren.

Man kann also wohl sagen, daß es sich um einen Prozeß handelt, welcher mit den Gefäßen in direktem Zusammenhang steht, sich teilweise wesentlich auf die Bildung von Gefäßschlingen beschränkt, teilweise, und zwar im Bereiche der jüngeren Gefäße zur Bildung eines lockeren, adventiellen Bindegewebes geführt hat. Dabei fehlen alle entzündlichen Erscheinungen, Nekrosen, Rundzellenfiltrationen. Daher glaube ich einen entzündlichen Prozeß mit Sicherheit ausschließen zu können. Der Gefäßreichtum spricht an und für sich schon gegen eine Tuberculose, abgesehen davon, daß ich Tuberkelbacillen nicht habe nachweisen können, und daß die Kinder sonst gar keine Zeichen von Tuberculose hatten. Eine Tierimpfung mit dem an und für sich schon spärlichen Material habe ich unterlassen. Desgleichen glaube ich Lues und eine echte, fibro- oder sarkomatöse Geschwulst ausschließen zu können. Die Wucherungserscheinungen an den Sehnenzellen halte ich für sekundärer Natur, hervorgerufen durch den Reiz der Knötchen in der Sehne.

Das Integrierende an den Knötchen ist die Gefäßvermehrung. Normalerweise enthalten ja auch die Sehnen noch ganz vereinzelte Blutgefäße, welche ihnen durch das Mesotenonium (Vincula) zugeführt werden; aber so zahlreiche Gefäße mit arterieller Wandung sind sicher pathologisch. Sehr nahe liegt der Gedanke, daß wir es hier mit einer Störung zu tun haben, welche mit der Entwicklung der Sehne zusammenhängt, da es sich um Prozesse handelt, welche bei sehr jugendlichen Individuen ungefähr im selben Alter eingesetzt haben. Nun wissen wir über die Entwicklung der Sehnen leider so gut wie garnichts und ebenso habe ich über den Gefäßreichtum der Sehnen im embryonalen und postfötalen Leben nichts gefunden. Es wäre aber doch sehr wohl möglich, daß es hier zu einer mangelhaften Rückbildung, eventuell mäßigen Wucherung fötal vorhandener Gefäße gekommen ist, welche an andern Stellen ohne Symptome verläuft, hier aber wegen der Sehnenverdickung Veranlassung zum ärztlichen Eingreifen gegeben hat. Herr Geheimrat Koenig erinnerte mich an fissurale Angiome, welche gelegentlich, wie er beobachtet habe, spontan zurück-

gingen. Vielleicht haben wir es hier mit etwas Aehnlichem zu tun.

In der Literatur sind Ganglien der Sehnen, tuberculöse Knoten, traumatisch entstandene Verdickungen und noch einiges Andere beschrieben, aber ähnliche Befunde in pathologisch-anatomischer Hinsicht habe ich nirgends verzeichnet gefunden und es wäre mir lieb, wenn ich von Fachgenossen über ähnliche Dinge etwas erfahren könnte.

Was aber die Knoten nun auch sein mögen, für unser Handeln kommt wohl allein die operative Entfernung dieser leicht diagnostizierbaren Verdickungen in Betracht, welche bei der nötigen Vorsicht Gefahren nicht bietet, dabei aber ein sicheres und dauerndes Heilresultat gibt.

Kurz darf ich wohl noch eingehen auf das Verhältnis der von mir beobachteten Erkrankung zum „schnellenden Finger", welcher ja meist bei älteren Individuen beobachtet wird und über den Marchesi in der Deutschen Zeitschrift für Chirurgen 1905, Bd. 79, S. 364 ff, eine ausführliche Arbeit veröffentlicht hat, in welcher auch auf die verschiedenen Symptome beim Schnellen hingewiesen und der Versuch gemacht wird, auf Grund dieser Symptome die eigentliche Ursache des Schnellens, ob von der Sehnenscheide, der Sehne und welcher, dem Gelenkapparat herrührend, zu ergründen. Von der letzteren, welche Koenig (cf. sein Lehrbuch Bd. 3, S. 389, Aufl. 8) an einem Zeh beobachtete, Aetiologie abgesehen, sind im wesentlichen Mißverhältnisse in Weite der Sehnenscheide und Dicke der Sehne verantwortlich gemacht worden, ohne daß man zu einer Einigung dabei gekommen wäre. Auf Grund theoretischer Ueberlegungen, experimenteller und praktischer Erfahrungen kann nach der Ueberzeugung der meisten Autoren wohl nicht gut daran gezweifelt werden, daß das Schnellen nur zustande kommen kann, wenn ein Mißverhältnis zwischen der Dicke der Sehne und den Gebilden, innerhalb deren sie sich bewegt, also Sehnenscheide und Sublimisgabel (an der Beugeseite des zweiten bis fünften Fingers) an zirkumskripter Stelle vorhanden ist. Es braucht dabei nicht notwendigerweise Sehne und Sehnenscheide pathologisch verändert zu sein, letzteres deswegen, weil weder die Sehne überall einen gleichmäßigen Querschnitt, noch die Sehnenscheide eine gleichmäßige Weite besitzt. Da das Schnellen der Finger hauptsächlich auf Erkrankungen am Beugeapparat beruht, so beschränke

ich mich auf die Berücksichtigung der dabei vorliegenden Verhältnisse. Eine Verdickung im Breitendurchmesser besitzt die Sehne des Flexor profundus an ihrer Durchtrittsstelle durch die Sublimisgabel, worauf Bennecke (Deutsche medizinische Wochenschrift 1902, Vereinsbeilage, No. 32, S. 246) hinweist. Die Sehnenscheiden werden durch die über sie ausgebreiteten und mit ihr verwachsenen Ligamenta anularia und cruciata, auch durch die Fortsätze der Fascia palmaris stellenweise eingeengt, bzw. unnachgiebiger gemacht. Diese Stellen entsprechen nun stets denjenigen, an welchen eine temporäre Arretierung der Sehne auch bei nur auf Sehne oder Sehnenscheide beschränkter zirkumskripter Verdickung stattfindet. Selbstverständlich wird man auch gelegentlich Sehnen und Sehnenscheide pathologisch verändert gleichzeitig vorfinden können, aber notwendig für das Zustandekommen des Schnellens ist das zweifellos nicht. Selten kommt es nun zu einer so starken Verdickung an Sehne und Sehnenscheide, daß überhaupt die Bewegung in einer bestimmten Stellung unmöglich wird. Meist wird dann wohl ein Stadium voraufgegangen sein, in welchem das Schnellen vorhanden war. Davon ist bei meinen beiden Fällen nichts bekannt. In dem Stadium, in welchem ich sie sah, handelte es nicht mehr um einen schnellenden, sondern um einen arretierten Finger, dessen Ursache eine Verdickung der Sehne ohne Beteiligung der Sehnenscheide war.

Druck von G. Bernstein in Berlin.

Verhandlungen

der

Freien Vereinigung der Chirurgen Berlins.

Herausgegeben im Auftrage des Vorstandes

von den Schriftführern

E. Sonnenburg, J. Israel, J. Rotter.

Jahrgang XX.

1907.

Sonderabdruck aus der „Deutschen Medizinischen Wochenschrift" 1907—1908.

Redakteur: Prof. Dr. **Jul. Schwalbe.**

Leipzig.

Verlag von Georg Thieme.

1908.

Vorstand resp. Vorsitzende.

1907—1908.

Dr. König, Geh. Med.-Rat, Professor.
„ Rose, Geh. Med.-Rat, Professor.
„ Schjerning, Generalstabsarzt der Armee, Professor, Exzellenz.

Dr. Bessel-Hagen, Professor.
„ Bier, Geh. Med.-Rat, Professor.
„ Hermes, Professor.
„ Hildebrand, Geh. Med.-Rat, Professor.
„ Israel, J., Professor.
„ Köhler, A., Generaloberarzt, Professor.
„ Körte, Geh. San.-Rat, Professor.
„ Krause, F., Geh. Med.-Rat, Professor.
„ Martens, Professor.
„ Neumann, Direktor.
„ Riese, San.-Rat, Professor.
„ Rinne, Geh. Med.-Rat, Professor.
„ Rotter, Professor.
„ Sonnenburg, Geh. Medizinalrat, Professor.

Mitglieder.

1. Dr. Abel, Potsdamer-Straße 118. W.
2. „ Adler, E., San.-Rat, Motz-Straße 90. W.
3. „ Adler, S., Direktor des Krankenhauses Pankow-Berlin, Hadlich-Straße 31.
4. „ Adrian, Oberstabsarzt, Hohenstaufen-Straße 43. W.
5. „ Albers, Generaloberarzt, Frankfurt a./O., Gubener-Straße 1.
6. „ Appel, Chefarzt des städt. Krankenhauses Brandenburg a/H.
7. „ Arndt, Rudolf Virchow-Krankenhaus. N.
8. „ Aschhoff, Friedrich-Straße 1. SW.
9. „ Aye, Charlottenburg, Grolmann-Straße 28.
10. „ Bail, Oberarzt, In den Zelten 13. NW.

11. Dr. v. Bardeleben, Chefarzt, Bochum, Kanal-Straße 24.
12. „ Baum, Richard, NO., Krankenhaus Friedrichshain.
13. „ Becher, Münster i. W., Uhlenhues.
14. „ Benary, San.-Rat, Nürnberger-Straße 66. W.
15. „ Bessel-Hagen, Professor, Kurfürstendamm 200. W.
16. „ Bier, Geh. Med.-Rat, Professor, Lessing-Straße 1. NW.
17. „ Bier, Professor, Konstantinopel (Türkei).
18. „ Biesalsky, Fontane-Promenade 10. S.
19. „ Bloch, Assistenzarzt, August-Straße 14/15. N.
20. „ Bockenheimer, Professor, Frankfurt a/M, Bockenheimer Land-Straße 26.
21. „ Böcker, Schöneberger Ufer 15. W.
22. „ Bohn, Rathenower-Straße 1. NW.
23. „ Boll, Potsdamer-Straße 112 b. W.
24. „ Borchardt, Professor, dirig. Arzt des Virchow-Krankenhauses, Kurfürsten-Straße 55.
25. „ Borchert, San.-Rat, Mohren-Straße 13/14. W.
26. „ Bosse, Invaliden-Straße 91.
27. „ Bossler, Stabsarzt, Hannoversche-Straße 12. NW.
28. „ Bourwieg, San.-Rat, Oranienburger-Straße 67. N.
29. „ v. Bramann, Geh. Med.-Rat, Professor, Halle a. S., Stein-Straße 19.
30. „ Braun, Oberarzt, Landsberger-Straße 12. NO.
31. „ Brentano, Oberarzt, Gneisenau-Straße 94. SW.
32. „ Broese, San.-Rat, Ranke-Straße 34. W.
33. „ Busch, Professor, Charlottenburg, Fasanen-Straße 52.
34. „ Buschke, Professor, Kurfürstendamm 245. W.
35. „ Canon, Gr. Frankfurter-Straße 20. O.
36. „ Caro, Hannover, Baum-Straße 16.
37. „ Casper, L., Professor, Königin Augusta-Straße 44. W.
38. „ Coenen, Breslau, Tiergarten-Straße 66.
39. „ Cohn, E., Potsdamer-Straße 54. W.
40. „ Cohn, Max, Leiter des Röntgeninstituts am Krankenhaus Moabit, Alt-Moabit 136. NW.
41. „ Coste, Oberstabsarzt, Breslau, Hohenzollern-Straße 77.
42. „ Cristeller, Dirksen-Straße 21. C.
43. „ David, Oranienburger-Straße 74. N.
44. „ Davidsohn, Hugo, Königgrätzer-Straße 46. SW.
45. „ Dege, Oberarzt, Augusta-Hospital. NW.
46. „ Delkeskamp, Landsberg a./W., Städt. Krankenhaus.
47. „ Dencks, Gustav, Rixdorf, Richard-Platz 20.
48. „ Dillmann, Assistenzarzt, Elisabeth-Krankenhaus. W.
49. „ Dobbertin, Münchener-Straße 45. W.
50. „ Doebbelin, Oberstabsarzt, Courbière-Straße 3. W.
51. „ Drewitz, Luitpold-Straße 34. W.
52. „ Dürr, Nollendorfplatz 7. W.

53. Dr. Eckstein, Steglitzer-Straße 10. W.
54. „ Engel, Hermann, Landshuter-Straße 22.
55. „ Engelmann, Engel-Ufer 4.
56. „ Eschenbach, Monbijou-Platz 10. C.
57. „ Federmann, Berlin, Tauenzien-Straße 20. W.
58. „ Feilchenfeld, Bendler-Straße 27. W.
59. „ Fiedler, Assistenzarzt, Krankenhaus Moabit, Thurm-Straße 21.
60. „ Fischer, Geh. Med.-Rat, Professor, Brücken-Allee 35. NW.
61. „ Fopp, Steglitzer-Straße 10. W.
62. „ Fraenkel, A., Professor, Königgrätzer-Straße 104/105. SW.
63. „ Fränkel, B., Geh. Med.-Rat, Professor, Lenné-Straße 5. W.
64. „ Fränkel, M., Ranke-Straße 35. W.
65. „ Frank, H, San.-Rat, Keith-Straße 4. W.
66. „ Frank, Alfred, Charlottenburg, Grolmann-Straße 42.
67. „ Frank, E., Lützow-Ufer 14. W.
68. „ Freudenberg, Potsdamer-Straße 20a. W.
69. „ Friedberg, Paul, Bärwald-Straße 69. S.
70. „ Friedenheim, Bülow-Straße 11. W.
71. „ Gain, Victoria Luise-Platz 2. W.
72. „ Gebhard, Schwerin i. Mecklenburg.
73. „ Genzmer, Nürnberger-Straße 8. W.
74. „ Gessner, Memel, Töpfer-Straße 22.
75. „ Gluck, Professor, Tauenzin-Straße 8. W.
76. „ Goodecke, Martin Luther-Straße 3. W.
77. „ Görges, San.-Rat, Motz-Straße 4. W.
78. „ Goldschmidt, San.-Rat, Wichmann-Straße 8. W.
79. „ Goldstein, Chaussee-Straße 53. N.
80. „ Gontermann, Rudolf Virchow-Krankenhaus. N.
81. „ Gottschalk, Professor, Potsdamer-Straße 108. W.
82. „ Graessner, Oberstabsarzt, Paderborn, Neuhäuser-Straße 40.
83. „ Greiner, Stabsarzt, Hasenheide 64. S.
84. „ Grossheim, Generalarzt a. D., Ansbacher-Straße 28. W.
85. „ Gümbel, Assistent an der chirurgischen Abteilung des Rudolf Virchow-Krankenhauses. N.
86. „ Gutzeit, dirig. Arzt, Neidenburg i. Pr.
87. „ Hagmeister, Eduard, Krankenhaus Friedrichshain. NO.
88. „ Hanel, Stabsarzt, Charité. NW.
89. „ Hartmann, Professor, Roon-Straße 8. NW.
90. „ Hartmann, Wilmersdorf, Preußische Straße 3.
91. „ Heilmann, Derfflinger-Straße 19. W.
92. „ Helbing, Karl-Straße 31. NW.
93. „ Helferich, Geh. Med.-Rat, Professor, Kiel.
94. „ Hennig, Bamberger-Straße 48. W.
95. „ Herhold, Generaloberarzt, Brandenburg a./H.
96. „ Hermes, Professor, Rudolf Virchow-Krankenhaus. N.
97. „ Herzfeld, Motz-Straße 62. W.

98. Dr. Hess, Adolf, Lehe, Hafen-Straße 40.
99. „ Heymann, Emil, Volontärarzt, Augusta-Hospital. NW.
100. „ Hildebrand, Geh. Med.-Rat, Professor, Kronprinzen-Ufer 6. NW.
101. „ Hirsch, K., Kurfürstendamm 181. W.
102. „ Hirschberg, Geh. Med.-Rat, Prof., Schiffbauerdamm 26. NW
103. „ Hirschfeld, Generalarzt a. D., Thurm-Straße 3. NW.
104. „ Hoffmann, Ernst, Assistenzarzt, Artillerie-Straße 18.
105. „ Holländer, Professor, Kurfürstendamm 212. W.
106. „ Holz, San.-Rat, Charlottenburg, Schlüter-Straße 35.
107. „ Jansen, Privatdozent, Hardenberg-Straße 12. W.
108. „ Jaquet, Ansbacher-Straße 23. W.
109. „ von Ilberg, Generaloberarzt, Alt-Moabit 89. NW.
110. „ Immelmann, Lützow-Straße 72. W.
111. „ Joachimsthal, Professor, Magdeburger-Straße 36. W.
112. „ Joseph, Kleist-Straße 39. W.
113. „ Joseph, Eugen, Assistenzarzt, Ziegel-Straße 5/9. N.
114. „ Israel, E., Nettelbeck-Straße 24. W.
115. „ Israel, J., Professor, Lützow-Ufer 5 a. W.
116. „ Karewski, Professor, Meineke-Straße 10. W.
117. „ Katzenstein, Potsdamer-Straße 36. W.
118. „ Kausch, Professor, Victoria Luise-Platz 6. W.
119. „ Kehr, Geh. San.-Rat, Professor, Halberstadt, Lindenweg.
120. „ Kettner, Stabsarzt, Köln a Rh., Follerstraße 80.
121. „ Kimmle, Oberstabsarzt a. D., Roon-Straße 9. NW.
122. „ Kimura, Professor, Kanazawa-shi, Japan.
123. „ Kirchhoff, San.-Rat, Magdeburger-Straße 26. W.
124. „ Klapp, Professor, Ziegel-Straße 5/9. N.
125. „ Kleinschmidt, Charlottenburg, Spandauerberg 6.
126. „ Köhler, Braunschweig, Theaterwall 5.
127. „ Köhler, A., Generaloberarzt, Prof., Gneisenau-Straße 35. SW.
128. „ Köhler, R., Geh. Med.-Rat, Generalarzt, Professor, Charlottenburg, Schlüter-Straße 53.
129. „ Kölliker, Professor, Leipzig, Marien-Straße 20.
130. „ Koenig, Carl, Frankfurt a. M., Rüster-Straße 1.
131. „ König, Franz, Geh. Med.-Rat, Prof., Grunewald, Hagen-Str. 11.
132. „ Körte, Geh. San.-Rat, Professor, Kurfürsten-Straße 114. W.
133. „ Koetzle, Stabsarzt, Luisen-Straße 2. NW.
134. „ Kohl, Assistenzarzt, Krankenhaus Moabit, Thurm-Straße 21.
135. „ Korsch, Generaloberarzt, Posen, Hardenberg-Straße 6.
136. „ Kothe, Assistenzarzt, Krankenhaus Moabit, Thurm-Straße 21.
137. „ Kowalk, Generaloberarzt, Spandau, Neuendorfer-Straße 9.
138. „ Krause, F., Geh. Med.-Rat, Professor, Lützow-Platz 13. W.
139. „ Krause, Paul, Invaliden-Straße 111. NW.
140. „ Küster, Geh. Med.-Rat, Professor, Charlottenburg, Schlüter-Straße 32.
141. „ Kuthe, Tauenzien-Straße 10. W.

142. Dr. Landau, Geh. Med.-Rat, Professor, Sommer-Straße 2. NW.
143. „ Landgraf, Generalarzt, Charlottenburg, Carmer-Straße 4.
144. „ La Pierre, Geh. San.-Rat, Potsdam, Moltke-Straße 37.
145. „ Lexer, Professor, Königsberg i/Pr., Steindamm.
146. „ Lindner, Geh. Med.-Rat, Dresden-A., Johann Georgen-Allee 29.
147. „ Litthauer, Lützow-Straße 44. W.
148. „ Löhlein, San.-Rat, Albrecht-Straße 25. NW.
149. „ Loewenberg, Max, Charlottenburg, Lietzenburger-Str. 41/42. W.
150. „ Loewy, Neue Schönhauser-Straße 13.
151. „ Loubier, Groß Lichterfelde-West, Karl-Straße 11.
152. „ Lücke, Kolberg, Kaiser-Platz 4.
153. „ Maass, Potsdamer-Straße 61. W.
154. „ Manasse, P., Passauer-Straße 4. W.
155. „ Mankiewicz, Potsdamer-Straße 134. W.
156. „ Marcuse, Bruno, Köpnicker-Straße 124. SO.
157. „ Martens, Professor, Tauenzien-Straße 12. W.
158. „ Martin, Geh. Med.-Rat, Professor, Keith-Straße 14. W.
159. „ Mehlhausen, Generalarzt a. D., Geh. Ober-Med.-Rat, Luther-Straße 47. W.
160. „ Mehlhorn, Landshuter-Straße 38.
161. „ Mellin, Steglitz, Albrecht-Straße 88.
162. „ Merkens, Oldenburg, Lange-Straße 6.
163. „ Meyer, Ludwig, Altonaer-Straße 6. NW.
164. „ Meyer, M., Geh. San.-Rat, Maaßen-Straße 27. W.
165. „ Mommsen, Schaper-Straße 33. W.
166. „ Mühsam, Oberarzt, Altonaer-Straße 3. NW.
167. „ Müller, R., Oberstabsarzt, Hannover, Boedeker-Straße 8.
168. „ Müller, R. F., Alt-Moabit 122. NW.
169. „ Muskat, Potsdamer-Straße 16. W.
170. „ Nast-Kolb, Heidelberg, Chir. Klinik.
171. „ Neuhäuser, Hugo, August-Straße 14/16. N.
172. „ Neuhaus, Oberarzt, Luisen-Straße 13. NW.
173. „ Neumann, Direktor, Krankenhaus Friedrichshain.
174. „ Neupert, I. Assistenzarzt der chir. Abteilung des Krankenhauses Westend.
175. „ Niedner, Stabsarzt, Kurfürstendamm 254. W.
176. „ Niehues, Stabsarzt, Alt-Moabit 109. NW.
177. „ Oelsner, Assistenzarzt, Krankenhaus Moabit, Thurm-Straße 21.
178. „ Oestreich, Privatdozent, Hohenzollern-Straße 17. W.
179. „ v. Oettingen, Walter, Kaiser-Allee 21. W.
180. „ Olshausen, Geh. Med.-Rat, Professor, Artillerie-Straße 19. N.
181. „ Ostermann, Belle-Alliance-Platz 16. SW.
182. „ Palmié, Charlottenburg, Leibniz-Straße 87. W.
183. „ Paradies, Bayreuther-Straße 2. W.
184. „ Passow, Geh. Med.-Rat, Professor, Uhland-Straße 2. W.
185. „ Pels-Leusden, Professor, Invaliden-Straße 90. NW.

186. Dr. Pernice, San.-Rat, Frankfurt a. O., Fürstenwalder-Straße 53.
187. „ Pickenbach, Schöneberger Ufer 18. W.
188. „ Pincus, Rudolf Virchow-Krankenhaus. N.
189. „ Pochhammer, Stabsarzt, Friedrich-Straße 139/141. NW.
190. „ Pulvermacher, Prager-Straße 23. W.
191. „ Radike, Nürnberger-Straße 9/10. W.
192. „ Raphael, H., Plan-Ufer 62. S.
193. „ Rathcke, Petersburger-Straße 72. O.
194. „ Rechenberg, O., Hohenlychen, Uckermark, Cäcilienheim.
195. „ Reich, Professor, New York, German Hospital.
196. „ von Renvers, Geh. Med.-Rat, Prof., Nollendorf-Platz 4. W.
197. „ Richter, Tempelhof, Berliner-Straße 13.
198. „ Riese, San.-Rat, Professor, ärztl. Direktor des Krankenhauses in Groß-Lichterfelde-West.
199. „ Rinne, Geh. Med.-Rat, Professor, dirig. Arzt am Elisabeth-Krankenhaus, Kurfürstendamm 50. W.
200. „ Roeder, Paul, Oranienburger-Straße 68. N.
201. „ Roettger, Eisenacher-Straße 63. W.
202. „ Rose, Geh. Med.-Rat, Professor, Tauenzien-Straße 8. W.
203. „ Rosenbaum, Kurfürsten-Straße 42. W.
204. „ Rosenstein, A., Rosberitzer-Straße 5. W.
205. „ Rosenstein, Paul, Oranienburger-Straße 65. N.
206. „ Rosenthal, Chirurg. Klinik der Charité. NW.
207. „ Rothmann, Geh. San.-Rat, Hafenplatz 5. SW.
208. „ Rothschild, Lützow-Straße 84a. W.
209. „ Rotter, Professor, Direktor des St. Hedwig-Krankenhauses, Oranienburger-Straße 66. N.
210. „ Ruben, Neuenburger-Straße 14. SW.
211. „ Rudeloff, Generalarzt, Kassel.
212. „ Rüdiger, Charlottenburg, Krankenhaus Westend.
213. „ Ruge, C., Professor, Jäger-Straße 61. W.
214. „ Ruge, P., Geh. Med.-Rat, Keith-Straße 5. W.
215. „ Rumpel, Stabsarzt, Ziegel-Straße 5—9.
216. „ de Ruyter, Professor, dirig. Arzt, Blumeshof 13. W.
217. „ Salzwedel, Prof., Oberstabsarzt z. D., Victoria-Straße 19. W.
218. „ Samter, Schönhauser-Allee 45. N.
219. „ Sasse, Director des Landes-Hospitals Paderborn.
220. „ Schaefer, Oberstabsarzt, Charlottenburg, Kurfürsten-Allee 38.
221. „ Scheibe, Generalarzt, Königl. Charité. NW.
222. „ Scheier, Friedrich-Straße 31. SW.
223. „ Schenk, leitender Arzt, Charlottenburg, Kant-Straße 32.
224. „ Scheuer, H., Kant-Straße 154a. W.
225. „ Schjerning, Generalstabsarzt, Professor, Charlottenburg, Grolman-Straße 42/43.
226. „ Schiff, Stabsarzt, Oldenburg, Johannis-Straße 3.
227. „ Schlender, Stabsarzt, Bromberg, Linden-Straße 5.

228. Dr. Schlesinger, Alexandrinen-Straße 105/106. SW.
229. „ Schlesinger, Arthur, Potsdamer-Straße 31. W.
230. „ Schmidt, H., Oberstabsarzt, Charlottenburg, Leibniz-Straße 60.
231. „ Schmidt, San.-Rat, Lützow-Ufer 19. W.
232. „ Schmidt, Generalstabsarzt der Marine, Exzellenz, Voß-Straße 20. W.
233. „ Schmidt, Stabsarzt, Pritzwalker-Straße 4. NW.
234. „ Schmieden, Professor, Klopstock-Straße 9. NW.
235. „ Schneider, dirig. Arzt, Britz, Kreiskrankenhaus.
236. „ Schönstadt, Hohenstauffen-Straße 50. W.
237. „ Schrader, Steglitz, Schloß-Straße 42.
238. „ Schürmann, Oberstabsarzt, Thurm-Straße 20. NW.
239. „ Schütz, San.-Rat, Wilhelm-Straße 92/93. W.
240. „ Schultze, Max, Altonaer-Straße 33. NW.
241. „ Schwalbach, Königgrätzer-Straße 50. S.
242. „ Schwarz, dirig. Arzt, Elbing.
243. „ Schwarze, Oberstabsarzt a. D., Kalkreuth-Straße 2. W.
244. „ Seefisch, dirig. Arzt, Charlottenburg, Carmer-Straße 11.
245. „ Selberg, Alt-Moabit 131. NW.
246. „ Sellerbeck, Generalarzt a. D., Belle-Alliance-Straße 104. SW.
247. „ Settegast, San.-Rat, Alexandrinen-Straße 118. SW.
248. „ Siegmund, Charlottenburg, Uhland-Straße 47.
249. „ Soerensen, Friedrich Wilhelm-Straße 6. W.
250. „ Sonnenburg, Geh. Med.-Rat, Prof., Hitzig-Straße 3. W.
251. „ Souchon, Müller-Straße 156b. N.
252. „ Speyer, Victoria-Luise-Platz 5. W.
253. „ Stabel, Schöneberger-Ufer 14. W.
254. „ Stechow, Generalarzt, Alsen-Straße 4.
255. „ Steiner, Behren-Straße 23. W.
256. „ Stettiner, Königgrätzer-Straße 49. SW.
257. „ Sultan, Professor, dirig. Arzt, Rixdorf, Berg-Straße 1.
258. „ Sybel, Stabsarzt, Motz-Straße 30. W.
259. „ Tamm, Geh. San.-Rat, Prinz Friedrich Karl-Straße 3. NW.
260. „ Thiem, Geh. San.-Rat, Professor. Cottbus.
261. „ Tillmanns, Geh. Med.-Rat, Prof., Generalarzt à. l. s., Leipzig, Wächter-Straße 30.
262. „ Tilmann, Professor, Köln a. Rh., Mozart-Straße 11.
263. „ Timann, Generalarzt, Straßburg i./E., Biesig-Straße 4.
264. „ Unger, Ernst, Derfflinger-Straße 21. W.
265. „ Veit, W., Fasanen-Straße 38. W.
266. „ Virchow, Hans, Geh. Med.-Rat, Professor, Kaiserin Augusta-Straße. 77. W.
267. „ Vogt, San.-Rat, Augsburger-Straße 63. W.
268. „ Voswinckel, Motz-Straße 32. W.
269. „ Wachsen, Britz bei Berlin, Chaussee-Straße 82.
270. „ Waldeyer, Geh. Med.-Rat, Professor, Luther-Straße 35. W.

271. Dr. Wechselmann, San.-Rat, Lützow-Straße 72. W.
272. „ Weibgen, Flensburger-Straße 7. NW.
273. „ Weil, Assistenzarzt, Krankenhaus Moabit, Thurm-Straße 21.
274. „ Weinrich, Am Karlsbad 33. W.
275. „ Wessling, Assistent der chirurgischen Abteilung des Rudolf Virchow-Krankenhauses.
276. „ Wiemuth, Oberstabsarzt, Potsdam, Moltke-Straße 7.
277. „ Wohlauer, Richard, Charlottenburg, Schlüter-Straße 50.
278. „ Wohlgemuth, Uhland-Straße 156 W.
279. „ Wolf, Paul, Charlottenburg, Knesebeck-Straße 25.
280. „ Wolff, Bruno, Ansbacher-Straße 15. W.
281. „ Wolff, H., Professor, Potsdam, Markgrafen-Straße 26.
282. „ Wolff, M., Geh. Med.-Rat Prof., Potsdamer-Straße 121 g. W.
283. „ Wolff, Paul, Kleinbeeren-Straße 21. SW.
284. „ Wolff, R., Johannis-Straße 11. N.
285. „ Wolffenstein, Petersburger-Straße 91. O.
286. „ Wossidlo, H., San.-Rat, Viktoria-Straße 18/19. W.
287. „ Zeller, Professor, Uhland-Straße.
288. „ Zimmermann, Oberstabsarzt, Kaiser-Allee 208. W.

Bestimmungen

über die

Veröffentlichung der Sitzungsberichte

der

Freien Vereinigung der Chirurgen Berlins.

§. 1.

Die Verhandlungen der Freien Vereinigung der Chirurgen Berlins werden nach den in den Sitzungen aufgenommenen Stenogrammen ausschließlich in der Deutschen Medizinischen Wochenschrift veröffentlicht.

§. 2.

Zu diesem Zwecke erhält die Redaktion der Deutschen Medizinischen Wochenschrift spätestens 14 Tage nach jeder Sitzung das Verhandlungsprotokoll in druckfertigem Zustande. Für Abdruck des Protokolls innerhalb 4 Wochen nach der Einlieferung hat die Redaktion Sorge zu tragen.

§. 3.

Die Veröffentlichung der in der Freien Vereinigung der Chirurgen Berlins gehaltenen Vorträge und Demonstrationen in Form von Originalartikeln soll der Regel nach in der Deutschen Medizinischen Wochenschrift stattfinden, soweit Inhalt und Umfang dieser Aufsätze für die Wiedergabe in einer Wochenschrift geeignet sind. Wünscht ein Redner aus den eben genannten Gründen seinen Vortrag in einer anderen Zeitschrift zu veröffentlichen, so hat er dem betreffenden Sitzungsprotokoll einen kurzen Auszug aus seiner Rede beizugeben. Ist in dem Protokoll weder der Originalvortrag, noch ein den wesentlichen Inhalt desselben wiedergebender Auszug enthalten, so hat die Redaktion der Deutschen Medizinischen Wochenschrift keine Verpflichtung, die etwa an den betreffenden Vortrag angeschlossene Diskussion abzudrucken.

§. 4.

Die in der Diskussion gemachten Bemerkungen sind für das zum Druck bestimmte Protokoll seitens der einzelnen Redner möglichst zu kürzen.

§. 5.

Die alljährlich in einem Bande vereinigten Verhandlungen der Freien Vereinigung der Chirurgen Berlins werden aus den in der Deutschen Medizinischen Wochenschrift erschienenen Publikationen zusammengestellt: es können daher in dem Jahresbande nur diejenigen Mitteilungen veröffentlicht werden, die in der Deutschen Medizinischen Wochenschrift abgedruckt sind.

Inhalts-Verzeichnis.

I. Verhandlungen.

Seite

1. Sitzung am 14. Januar. Vorsitzender: Herr Hoffa 3
Paul Zander: Extensionsvorrichtung. Max Cohn: Cystische Degeneration des Oberarms. Hoffa: Chronischer Gelenkrheumatismus und Arthritis deformans, Wollenberg: Pathologisch-anatomische Beiträge zur Lehre von dem chronischen Gelenkrheumatismus und der Arthritis deformans. Fränkel: Kinematographische Demonstration. Rauenbusch: Sauerstoffeinblasung in die Gelenke zu therapeutischen Zwecken. Böcker: Paralytische Luxationen im Hüftgelenk.

2. Sitzung am 11. Februar. Vorsitzender: Herr Israel . . . 14
Karewski: a) Ruptur des Quadriceps femoris; b) geheilter Leberabszeß. Israel: Endresultate meiner Nephrektomien wegen Nierentuberkulose. Neuhäuser: Blutungen nach Nephrolithotomie. Röder: Späte Chloroformtode. Bruno Wolff: Tuberkulöses Ulcus einer Schamlippe. Neuhäuser: Aktinomykose der weiblichen Geschlechtsorgane. Israel: Metastase eines Prostatacarcinoms in ein Hypernephrom der Nebenniere.

3. Sitzung am 11. März, Vorsitzender: Herr Körte 25
Alfred Frank: Retroscapuläres Osteom. Körte: a) Rhinoplastik; b) Geheiltes Carcinoma coli; c) Operation des Angioma arteriale racemosum capitis; d) Fälle von Lungenabszeß. Brentano: a) Zur Operation des Gallensteinileus; b) Traumatische Darmruptur. Ruge: Peritonitis nach Gallensteinperforation. Brentano: a) Nierensarkom; b) Milzabszeß mit Durchbruch in die linke Pleura. Busch: a) Mediastinitis antica nach Osteomyelitis sterni; b) Ankylosis mandibulae, Lappenplastik und Knochenresektion. Brewitt: a) Spitzer Fremdkörper im Darm, durch Enterostomie entfernt. Heilung; b) Sarkom der Tibia. Ruge: Operative Behandlung der Proctitis ulcerosa.

Seite

4. Sitzung am 13. Mai. Vorsitzender: Herr A. Köhler . . . 38
A. Köhler: Nachruf auf Ernst von Bergmann. A. Köhler: a) Neuere Vorschläge für die Kriegschirurgie; b) Luxation beider Handgelenke (mit Krankenvorstellung). Herhold: Demonstration von Knochenschüssen aus dem Südafrikanischen Kriege. Doebbelin: a) Sequestrierender Milzabszeß; b) Doppelseitige Muskelhernien der Adduktoren. Schürmann: a) Zerreißung des Halses mit Abreißung des Kehlkopfs; b) Bruch der Lendenwirbelsäule; c) Beckenbruch. Kettner: Automobilverletzungen. Hanel: Kompressionsfraktur der Wirbelsäule. Mühsam: Tödliche Blutung aus einem Duodenalgeschwür nach Appendicitisoperation.

5. Sitzung am 10. Juni. Vorsitzender: Herr Krause 47
Dege: Cyste im Großhirn. Heymann: Gallengangszerreißung. Schubarth: Tuberkulöse Darmstenosen. Krause: Unterkieferplastik. Bail: a) Perityphlitis mit Invagination; b) Technisches zur Gehirn- und Rückenmarkschirurgie: α) Blutstillung bei Schädeloperationen, β) Lagerung der Kranken. Selberg: Todesursache und Laparotomie. Heymann: Kiefergelenksankylose. Dege: Hernia pectinea Cloqueti. Schubarth: Bronchus-Gallenfistel.

6. Sitzung am 15. Juli. Vorsitzender: Herr Martens 63
Martens: Demonstration der neuen Operationsräume und über die dort übliche Asepsis. Nordmann: Intraperitoneale Blasenruptur. Martens: a) Zur Technik der Operation des perforierten Magengeschwürs; b) Ueber Pylephlebitis purulenta bei Perityphlitis. Engelmann: a) Akute Pankreasentzündung; b) Leberruptur. Schultze: Dünndarmvolvulus. Martens: a) Präparat von Ileus bei akuter Perityphlitis; b) Beiträge zur Gelenkchirurgie.

7. Sitzung am 11. November. Vorsitzender: Herr Alfred Neumann 85
Braun: Behandlung der foudroyanten Blutungen bei Ulcus ventriculi. Alfred Neumann: a) die Pathologie der sogenannten retrograden Inkarzeration; b) Behandlung der Leberverletzungen. Hagmeister: Zur Kasuistik der subkutanen Darmrupturen. Kunith: a) Primäre Nierenaktinomykose; b) Kompliziertere Fälle von Nephrolithiasis.

8. Sitzung am 16. Dezember. Vorsitzender: Herr Riese. . . 94
Sonnenburg: Uebergabe der von ehemaligen Assistenten gestifteten Büste von Ernst v. Bergmann an das Chirurgische Klinikum. Riese: a) Beiträge zur Milzchirurgie; b) Dünndarmcarcinome; c) Operation ausgedehnter Magencarcinome;

Seite

Sultan: Ueber Herznaht. Hinz: Beiträge zur operativen Behandlung intra- und paraartikulärer Frakturen. E. Walkhoff: Histomechanische Genese der Arthritis deformans.

II. Vorträge.

A. Hoffa: Zur Lehre vom chronischen Gelenkrheumatismus und der Arthritis deformans 3
G. A. Wollenberg: Pathologisch-anatomische Beiträge zur Lehre des chronischen Gelenkrheumatismus und der Arthritis deformans 18
W. Böcker: Ueber paralytische Luxationen der Hüfte, ihre Entstehung und Behandlung 22
F. Karewski: Zur Frage der Behandlung von Rupturen des Quadriceps femoris 41
F. Karewski: Leberabszeß nach Influenza 47
Hugo Neuhäuser: Ueber Blutungen nach Nephrolithotomie 53
Hugo Neuhäuser: Ueber Aktinomykose der weiblichen Genitalien 58
W. Körte: Zur Behandlung des Angioma arteriale racemosum 67
A. Köhler: Neuere Vorschläge für die Kriegschirurgie . . . 80
Doebbelin: Fall von sequestrierendem Milzabszeß 87
Schürmann: Zerreißung des Halses mit Abreißen des Kehlkopfes 92
Kettner: Ueber Automobilverletzungen 95
R. Mühsam: Tödliche Blutung aus einem Duodenalgeschwür nach Appendicitisoperation 102
O. Nordmann: Intraperitoneale Ruptur der Harnblase . . . 106
M. Martens: Zur Technik der Operation des perforierten Magengeschwürs 124
M. Martens: Ueber Pylephlebitis purulenta bei Perityphlitis 135
W. Braun: Zur Behandlung der akut lebensgefährlichen Blutungen bei Ulcus ventriculi 141
Alfred Neumann: Zur Behandlung der Leberverletzungen . 152
Riese: Beiträge zur Milzchirurgie (Abszesse und Exstirpationen) 164
Riese: Zur Operation ausgedehnter Magencarcinome 170
G. Sultan: Ueber Herznaht bei Schußverletzung des Herzens 180
Hinz: Beiträge zur operativen Behandlung intra- und paraartikulärer Frakturen 187

Sachregister.

Seite

Aktinomykose der weiblichen Geschlechtsorgane II. 58.
Primäre Nierenaktinomykose . . . . . I. 93.
Arthritis deformans, histomechanische Genese der . . . . . I. 101.
Asepsis.
Demonstration der neuen Operationsräume in Bethanien und über die dort übliche Asepsis I. 63.
Automobilverletzungen . . . . . I. 45. II. 95.
Bauchhöhle.
Darm.
Geheiltes Carcinoma coli . . . . . I. 26.
Dünndarmcarcinome . . . . . I. 96.
Dünndarmvolvulus . . . . . I. 79.
Tödliche Blutung aus einem Duodenalgeschwür nach Appendicitisoperation . . . I. 47. II. 102.
Spitzer Fremdkörper im Darm, durch Enterostomie entfernt. Heilung . . . . . I. 36.
Hernia pectinea Cloqueti . . . . . I. 59.
Die Pathologie der sogenannten retrograden Inkarzeration . . . . . I. 85.
Präparat von Ileus bei akuter Perityphlitis I. 82.
Perityphlitis mit Invagination . . . . . I. 56.
Pylephlebitis purulenta bei Perityphlitis . I. 74. II. 135.
Traumatische Darmruptur . . . . . I. 29.
Zur Kasuistik der subkutanen Darmrupturen . . . . . I. 89.
Tuberkulöse Darmstenosen . . . . . I. 54.
Gallenblase.
Bronchus-Gallenfistel . . . . . I. 61.
Gallengangszerreißung . . . . . I. 51.
Zur Operation des Gallensteinileus . . . I. 27.
Peritonitis nach Gallensteinperforation . I. 31.
Leber.
Geheilter Leberabszeß . . . . . I. 14. II. 47.
Leberruptur . . . . . I. 77.
Behandlung der Leberverletzungen . . . I. 89. II. 152.
Magen.
Behandlung der foudroyanten Blutungen bei Ulcus ventriculi . . . . . I. 85. II. 141.

	Seite
Zur Technik der Operation des perforierten Magengeschwürs	I. 70. II. 124.
Operation ausgedehnter Magencarcinome	I. 99. II. 170.
Milz.	
Milzabszeß mit Durchbruch in die linke Pleura	I. 32.
Sequestrierender Milzabszeß	I. 41. II. 87.
Beiträge zur Milzchirurgie	I. 96. II. 164.
Pankreas.	
Akute Pankreasentzündung	I. 76.
Beckenbruch	I. 44.
Brusthöhle.	
Herznaht	I. 100. II. 180.
Lungenabszeß	I. 26.
Mediastinitis antica nach Osteomyelitis sterni	I. 33.
Chloroformtode, späte	I. 23.
Extensionsvorrichtung	I. 3.
Extremitäten s. Frakturen.	
Obere: Habituelle Schulterluxation	I. 83.
Veraltete Schulterluxation	I. 83.
Retroscapuläres Osteom	I. 25.
Cystische Degeneration des Oberarms	I. 4.
Abreißung des Epicondylus radialis humeri	I. 84.
Luxation beider Handgelenke	I. 39.
Untere: Kinematographische Demonstration	I. 12.
Paralytische Luxationen im Hüftgelenk	I. 14. II. 22.
Spontane Luxation des Hüftgelenks	I. 84.
Zwei extraskapuläre Kniegelenksresektionen	I. 84.
Meniscusverletzungen	I. 85.
Doppelseitige Muskelhernien der Adduktoren	I. 41.
Ruptur des Quadriceps femoris	I. 14. II. 41.
Sauerstoffeinblasung in die Gelenke zu therapeutischen Zwecken	I. 13.
Sarkom der Tibia. 1904 Kontinuitätsresektion des Kniegelenks. Rezidivfrei mit voller Funktionsfähigkeit der Extremität	I. 37.
Frakturen.	
Beiträge zur operativen Behandlung intra- und paraartikulärer Frakturen	I. 101. II. 187.
Gelenkchirurgie	I. 83.

	Seite
Gelenkrheumatismus, chronischer, und Arthritis deformans	I. 9. II. 3. 18.
Geschlechtsapparat.	
Aktinomykose der weiblichen Geschlechtsorgane	II. 58.
Tuberkulöses Ulcus einer Schamlippe	I. 23.
Halsorgane.	
Zerreißung des Halses mit Abreißung des Kehlkopfs	I. 42. II. 92.
Harnwege.	
Niere. Kompliziertere Fälle von Nephrolithiasis	I. 93.
Blutungen nach Nephrolithotomie	I. 23. II. 53.
Endresultate von Nephrektomien wegen Nierentuberkulose	I. 15.
Primäre Nierenaktinomykose	I. 93.
Nierensarkom	I. 32.
Blase. Intraperitoneale Blasenruptur	I. 70. II. 106.
Prostata. Metastase eines Prostatacarcinoms in ein Hypernephrom der Nebenniere	I. 24.
Kinematographische Demonstration	I. 12.
Kriegschirurgie.	
Demonstration von Knochenschüssen aus dem Südafrikanischen Kriege	I. 40.
Neuere Vorschläge für die Kriegschirurgie	I. 39. II. 80.
Laparotomie, Todesursache nach	I. 57.
Nachruf auf Ernst v. Bergmann	I. 38.
Proctitis ulcerosa, operative Behandlung	I. 37.
Sauerstoffeinblasung in die Gelenke zu therapeutischen Zwecken	I. 13.
Schädel.	
Operation des Angioma arteriale racemosum capitis	I. 26.
Cyste im Großhirn	I. 48.
Kiefergelenkankylose	I. 58.
Ankylosis mandibulae, Lappenplastik und Knochenresektion	I. 34.
Rhinoplastik	I. 25.
Technisches zur Gehirn- und Rückenmarkschirurgie: a) Blutstillung bei Schädeloperationen; b) Lagerung der Kranken	I. 56.
Unterkieferplastik	I. 54.
Wirbelsäule.	
Bruch der Lendenwirbelsäule	I. 42.
Kompressionsfraktur der Wirbelsäule	I. 45.

Namenverzeichnis.

Bail I. 56.
Böcker I. 14. II. 22.
Braun I. 85. II. 141.
Brentano I. 27. 29. 32.
Brewitt I. 36. 37.
Busch I. 33. 34.
Cohn, Max I. 4.
Dege I. 48. 59.
Doebbelin I. 41.
Engelmann I. 76. 77.
Frank, Alfred I. 25.
Fränkel I. 12.
Hagmeister I. 89.
Hanel I. 45.
Herhold I. 40.
Heymann I. 51. 58.
Hinz I. 101. II. 187.
Hoffa I. 9. II. 3.
Israel I. 15. 24.
Karewski I. 14. II. 41. 47.
Kettner I. 45. II. 95.
Köhler, A. I. 38. 39.
Körte I. 25. 26.
Krause I. 54.
Kunith I. 93.
Martens I. 63. 70. 74. 82. 83. II. 124. 135.
Mühsam I. 47. II. 102.
Neuhäuser I. 23. II. 53. 58.
Neumann, Alfred I. 85. 89. II. 152.
Nordmann I. 70. II. 106.
Rauenbusch I. 13.
Riese I. 96. 99. II. 164. 170.

Röder I. 23.
Ruge I. 31. 37.
Schubarth I. 54. 61.
Schultze I. 79.
Schürmann I. 42. 44.
Selberg I. 57.
Sonnenburg I. 94.
Sultan I. 100. II. 180.
Walkhoff, E. I. 101.
Wolff, Bruno I. 23.
Wollenberg I. 9. II. 18.
Zander, Paul I. 3.

I.

Verhandlungen.

Sitzung am 14. Januar 1907.

Vorsitzender: Herr Hoffa; Schriftführer: Herr Rotter.

Vor der Tagesordnung: 1. Herr Paul Zander: **Extensionsvorrichtung.**

Ich möchte Ihnen eine neue Extensionsvorrichtung vorführen, die sich mir besonders zum Ausgleich von Kontrakturen, zur Anlegung von großen Hüftgipsverbänden und zur Einrichtung von Frakturen geeignet erwiesen hat. Sie besteht aus zwei dünnen Stahlröhren, die außer Gebrauch abgenommen, zum Gebrauch bequem im Augenblick am Tisch angebracht werden können. (Demonstration.) Durch diese Schrägleiste sind sie in jeder Höhen- und Tiefenstellung verstellbar, und durch Drehung in dieser Achse in jeder beliebigen Adduktions- und Abduktionsstellung einzustellen. Die gewünschte Stellung ist durch ein paar Schraubendrehungen im Moment fixierbar. Bei der Extension werden die Schnüre der Fußlaschen in diese Haken eingeführt. Die grobe Einstellung geschieht durch Verschiebung der Spindelträger, während die genaue Extension durch Verstellung der Spindel millimeterweise dosiert werden kann. Dabei kann durch Verstellung des vorderen Spindelträgers jede gewünschte Innen- und Außenrotation bei der Extension gewahrt bleiben. Der Gegenzug wird in der üblichen Weise vom Kopfende aus hergestellt. Jede Beckenstütze ist verwendbar. Zum Ausgleich von Hüftkontrakturen hat sich besonders diese bewährt, die von Herrn Geheimrat Hoffa angegeben worden ist, bei der durch Verschiebung der Spindel das Becken während der Anlegung des Verbandes noch höher gestellt und dadurch ein weiteres Ausgleichen der Kontraktur erzielt werden kann. Die Gegenextension geschieht in der üblichen Weise vom Kopfende aus. Die Vorrichtung kann an jedem beliebigen Tisch angebracht werden. Für orthopädische Zwecke eignet sich besonders dieser (Demonstration), ebenfalls von Herrn Geheimrat Hoffa angegebene, dessen mit Zinkblech beschlagene Holzplatte ein bequemes Meißeln gestattet. Die Platte ist abzunehmen. Darunter befindet sich ein straff gespanntes Segeltuch zum Anlegen der Racketschen Gipsbetten und Gips-

korsetten. Im Moment des Erhärtens des Gipses wird das Segeltuch gelockert, wodurch jede gewünschte Reklination des Rumpfes zustande kommt.

2. Herr Max Cohn: **Cystische Degeneration des Oberarms.**

Diese Patientin verdient Interesse, erstens wegen der Art ihres Leidens, sodann wegen des Verlaufes der Krankheit. Es handelt sich um jenes eigentümliche und, was die Entstehung anlangt, noch jetzt nicht ganz geklärte Bild der Knochencysten, ein Leiden, das von der Zeit an, wo mein verehrter Lehrer, Herr Geheimrat Sonnenburg, in den achtziger Jahren als erster eine derartige Oberarmcyste eingehend beschrieb, bis in die jüngsten Tage bei den Chirurgen lebhaftestes Interesse erzeugt hat. Erst vor wenigen Wochen ist das Kapitel der Knochencysten in der v. Bergmannschen Festschrift des Archivs von seiten Bockenheimers und Lexers Gegenstand eingehendster Erörterung gewesen. Wenn ich nun heute zu diesem Thema das Wort ergreife, so geschieht es noch aus einem besonderen Grunde. Exc. v. Bergmann hat in einer der letzten Sitzungen im Anschluß an die Demonstration Rumpels, welche die malignen Knochengeschwülste behandelte, hervorgehoben, daß es zurzeit durch das Röntgenverfahren möglich sei, schon relativ frühzeitig die bösartigen Neubildungen des Knochens zu erkennen und operativer Behandlung zuzuführen. Ich will Ihnen an meinem Falle, wo ein operativer Eingriff strikt abgelehnt wurde, demonstrieren, daß man durch fortlaufende röntgenologische Untersuchungen sich auch einmal davon überführen kann, daß die einmalige Röntgenaufnahme einen malignen Tumor vortäuscht, die über längere Zeit fortgesetzte Untersuchung aber ein ganz anderes Leiden ergibt. Die Patientin befindet sich jetzt zwei Jahre in meiner Beobachtung. Im Februar 1905 besuchte die damals 29jährige gesunde Frau ein Tanzvergnügen. Sie wurde dort von einem Tänzer gegen den Arm gestoßen, was eine Fraktur über der Mitte des Humerus zur Folge hatte. Am nächsten Tage wurde sie mir von ihrem Arzte, Herrn Dr. Steinitz (Moabit), zur Untersuchung zugeschickt. Ich machte ein Röntgenbild und fand an der verletzten Stelle eine Querfraktur mit geringer Dislokation. Da das technisch einwandfreie Bild gar keine Besonderheiten bot, habe ich es nicht aufbewahrt und kann ich es Ihnen daher nicht zeigen. Unter der üblichen Behandlung heilte die Fraktur mit guter Callusbildung. Doch schon nach vier Monaten trat bei häuslichen Arbeiten an der nämlichen Stelle wieder ein Bruch auf; in der Zwischenzeit hatten heftige rheumatische Schmerzen bestanden. Die Frau kam wieder zu mir, und nun fand ich eine ausgedehnte Cystenbildung, die sich fast über die ganze Oberarmdiaphyse erstreckte. Ich dachte an ein Cystosarkom und emp-

fahl der Patientin einen operativen Eingriff. Zu diesem konnte sie sich aber nicht verstehen. Seitdem sind anderthalb Jahre verflossen, und der Krankheitsprozeß hat sich kaum geändert. Die Fraktur ist nicht mehr geheilt; es ist im Verlaufe der Diaphyse eine kolbige Auftreibung zu fühlen. Die Schmerzen aber, die mit der Ausbildung der Cysten zusammenfielen, sind fast ganz geschwunden. Patientin muß in ihrer Wirtschaft vier kleine Kinder versorgen und wäscht sogar mit ihrer Oberarmfraktur. Der Arm kann natürlich nicht gehoben werden. Was nun den röntgenologischen Befund anlangt, so habe ich von dem Leiden ein Bild erhalten, wie es in solcher Klarheit bisher weder bei einer Operation noch bei einer Obduktion zu Gesicht gekommen ist. Ich befinde mich dabei im Gegensatz zu anderen Untersuchern, die durch das Röntgenbild nur beschränkten Aufschluß bekamen. Wenn ich Ihnen die Patientin nicht in vivo vorstellen könnte, würden Sie mir kaum glauben, daß es von einer Lebenden stammt. Haben doch sogar in der Röntgenologie Bewanderte geglaubt, daß es sich um ein Obduktionspräparat handle, bei dem die Gefäße mit einer Metallemulsion injiziert worden wären. Sie sehen ein Uebersichtsbild des ganzen Oberarmes samt angrenzenden Brustteilen. Der Focalstrahl stand über der Mitte des Oberarms, der Lichtkegel war nach dem Ellbogen zu gerichtet; daher ist nichts darauf zu geben, daß der Oberarmkopf nicht so scharf erscheint, als die Ellbogen-Epiphyse. Wie Sie sehen, sind die Epiphysen gesund: mit wunderbarer Schärfe kann man am unteren Humerusende wahrnehmen, daß das Leiden an der Epiphysenlinie Halt gemacht hat. Die Diaphyse besteht aus Cysten, von denen die größte an der Stelle der Fraktur sitzt. Sie zeigt in ihrer Mitte einen dunklen Schatten, der der braunen, chokoladenartigen Flüssigkeit zu entsprechen scheint, die man in solchen Cysten bei der Operation findet. In das Innere dieser grossen Cyste springen unvollständige Kammerwände vor. Unterhalb der großen Cyste liegen eine Menge kleiner Cysten, die in ihrem Bau eine gewisse Regelmäßigkeit zeigen.

Was nun die Natur des Leidens anlangt, so glaube ich entschieden, daß sich der jetzige Zustand aus einer lokalisierten Ostitis fibrosa entwickelt hat und den seltenen Fällen anzureihen ist, die v. Mikulicz und seine Schüler näher beschrieben haben und die der verstorbene Chirurg mit dem Namen Osteodystrophia cystica belegt hat. Von kardinaler Bedeutung für die Auffassung dieses Krankheitsbildes ist es, daß die Fraktur zu einer Zeit aufgetreten ist, wo bei einem Sarkom niemals eine solche sich ereignet. v. Brunn hat in den Beiträgen zur klinischen Chirurgie erst kürzlich darauf hingewiesen, daß die Fraktur ein wichtiges Frühsymptom der Ostitis fibrosa darstellt. Nun ist es aber bekannt, daß sich bei Operationen in Knochencysten Geschwulstteile finden kön-

nen, die mikroskopisch eine sarkomatöse Entartung zeigen. Ich glaube, daß in diesem Falle die Histologie in der Frage über „Gut und Böse“ versagt. Spricht doch neben der Entstehung auch jetzt noch der Befund gegen ein malignes Leiden wegen der Zeitdauer des Bestehens und vor allem darin, daß der Prozeß an der Epiphyse Halt gemacht hat. Dieses Stehenbleiben an der Epiphysenlinie ist für diese Erkrankung etwas überaus Typisches. Ich kann Ihnen hier noch ein Bild von einer anderen Patientin herumgeben, die mir vor wenigen Wochen Herr Geheimrat Goldscheider zur Untersuchung zugeschickt hat. Sie leidet seit sechs Jahren an einer derartigen Cystengeschwulst und wird durch wahnsinnige Schmerzen geplagt. Das Leiden ist hier im Anschluß an einen Fall entstanden. Hier können Sie genau sehen, daß der Prozeß an der oberen Epiphysenlinie Halt gemacht hat, und der Kopf wie ein Pilz der Geschwulst aufsitzt. Was die praktische Seite dieses Leidens anlangt, so ist den konservativen Operationsmethoden in allen den Fällen das Wort zu reden, wo die Längenausdehnung der Affektion nicht gar zu ausgedehnt ist und wo die Corticalis in ihrem ganzen Umfang nicht schon so verdünnt ist, wie in dem demonstrierten Falle. Es steht wohl, wenn man derartige Fälle genau studiert, außer allem Zweifel, daß die Endresultate der radikal behandelten periostalen und myelogenen Sarkome nicht so große Differenzen zeigen würden, wenn unter die letzteren Tumoren nicht eine ganze Reihe von Krankheitsbildern gerechnet würden, die der Ostitis fibrosa und ihren Folgeerscheinungen zugehören.

Wie es manchmal der Zufall so will, besuchte mich heute in der Sprechstunde ein 24jähriger junger Mann, der am linken Oberarm, genau an derselben Stelle, wie die demonstrierte Frau, eine Knochengeschwulst zeigte. Es wird Ihnen klinisch kaum möglich sein, einen Unterschied festzustellen. Ich fertigte sofort ein Röntgenogramm an, das einwandfrei ergibt, daß es sich um ein periostales Sarkom des Humerus handelt. Also hier ein überaus bösartiges Leiden — diese faustgroße Geschwulst ist erst vor zwei Wochen vom Patienten bemerkt worden — dort eine relativ gutartige Erkrankung, die seit Jahren besteht, beide aber bei der vergleichenden Untersuchung kaum auseinanderzuhalten.

Diskussion: Herr Rumpel: Es ist gewiß ein Unterschied zwischen unseren Cysten und der eben vorgestellten zu konstatieren, in dem Sinne, daß es sich in unseren Fällen sicherlich nicht um die Ostitis fibrosa Recklinghausens handelt, die vielleicht dem eben demonstrierten Falle zugrunde liegt, sondern um kleinere solitäre Cysten, deren Aetiologie noch nicht ganz aufzuklären ist. (Demonstration bei verdunkeltem Raume.) Diese Cysten bieten im Röntgenbild einen übereinstimmenden, charakteristischen Befund. Die langen Röhrenknochen — Humerus und Femur — zeigen an

ihrem oberen Ende, der Metaphysengegend, eine streng lokalisierte, spindelförmige Auftreibung, die nicht durch Knochenneubildung, sondern unter Schwund der Knochensubstanz zustande kommt. Sie sehen hier eine eiförmige Aufhellung des Knochenschattens, der nach der Diaphyse zu seine normale Struktur zeigt. Die Corticalis, die distalwärts normale Dicke zeigt, wird an der aufgetriebenen Stelle dünn und immer dünner. Auf dem größten Umfang der Geschwulst umgibt sie den Inhalt derselben wie eine papierdünne Schale. Hier ist die Stelle der so häufig beobachteten Spontanfrakturen. Die eiförmige Aufhellungszone hebt sich scharf von dem distalen Schaft, der normale Markhöhle und Corticalis deutlich erkennen läßt, ab. Das Aufhellungsgebiet zeigt keine homogene Beschaffenheit, vielmehr ziehen trabekelähnliche Schatten hindurch, sie entsprechen den knöchernen Septen. Dieser Befund kehrt mit einer gewissen Regelmäßigkeit, wie Sie auf den weiteren Bildern sehen können, wieder; ich glaube, man kann ihn als typisch für diese Art von Knochencysten ansehen. Ueber die Aetiologie dieser Cysten zu sprechen, ist hier nicht der Ort, es würde über den Rahmen dieser kurzen Demonstration hinausgehen. Sämtliche Fälle sind mittels Inzision und Ausschabung zur Heilung gelangt. Die späteren Röntgenbilder lassen keinen pathologischen Befund mehr erkennen. Einen ganz anderen Befund dagegen ergaben die Knochencysten, die mit der Ostitis fibrosa in ursächlichem Zusammenhang stehen. Einen solchen klassischen Fall hat Bockenheimer in der Festschrift zu v. Bergmanns Geburtstag ausführlich beschrieben. Hier zeigt schon das Röntgenbild, daß es sich um eine Erkrankung des ganzen Knochens, oft mehrerer, handelt. Die Corticalis ist in toto verdünnt, das Strukturbild des Knochens ist infolge fibröser Entartung des Markes verwischt. Auch Lexer weist in seiner letzten Publikation darauf hin, daß diese Fälle grundsätzlich zu trennen sind.

Herr König: Worauf ist denn eigentlich die Diagnose einer Cyste hier gestellt worden? Auf dem Röntgenbilde habe ich wenigstens keine Cyste erkennen können. Das war ja nun freilich so unklar, daß es vielleicht auf die Unklarheit zurückzuführen ist. Aber auch die Untersuchung ergibt doch ganz gewiß keine Anhaltspunkte für eine Cyste im eigentlichen Sinne. Es findet sich ein ziemlich großer — etwa eigroßer — Tumor am Ende des oberen Teiles vom Humerus, — nicht wahr? (Herr Cohn: Im ganzen oberen Absatze!) Das eigentlich Fluktuierende ist ziemlich umschrieben. Er fluktuiert, aber er fluktuiert nicht etwa wie durch eine Cystenflüssigkeit, sondern man verschiebt anscheinend weiches Gewebe hin und her. Außerdem ist ja das Bild ganz zweifellos ein solches, daß es als eine Ostitis deformans zu deuten ist, als eine Auftreibung des Knochens mit Verdünnung der Corticalis. Wenn

ich das alles zusammenfasse, so denke ich doch viel eher an ein zerfallendes Enchondrom, als an eine Cyste. Ich möchte es im Interesse der Kranken für zweckmäßig halten, daß die Diagnose verifiziert wird; denn wenn es sich um ein Enchondrom handelt, so wäre doch eine Operation sehr zu empfehlen.

Herr Max Cohn: Zunächst möchte ich vorausschicken, daß die Frage der Operation bei dieser Patientin nicht diskutabel ist; denn ließe sie sich operieren, so wäre sie schon vor länger als einem Jahre operiert worden. Aber auch dem, was Herr Geheimrat König über die Deutung des Krankheitsbildes sagt, kann ich nicht beipflichten. Gewiß kann ein Enchondrom erweichen und cystisch entarten, obwohl diese Entstehungsweise, die man früher als die allgemeine ansah, in den letzten Jahren von den Autoren sehr eingeengt worden ist; Enchondrome können auch multipel vorkommen und multiple Cysten machen, aber sie rufen nicht dieses einwandfreie Bild der vielkammerigen Cysten hervor, die die ganze Diaphyse durchsetzen. Wegen dieses anschaulichen Bildes habe ich Ihnen ja gerade diese Patientin vorgestellt, weil in den letztveröffentlichten Fällen es nie gelungen ist, röntgenologisch ein so klares Bild über diese eigenartige Krankheit zu gewinnen. (Herr König: Das ist doch nicht so isoliert, wie eine Cyste!) Hervorheben möchte ich noch, daß der demonstrierte Fall sich jenen vier Fällen ungezwungen anreiht, wo, wie v. Brunn in seiner schon zitierten Arbeit hervorhebt, sich an ein ganz geringfügiges Trauma ein Knochenbruch anschloß und zwar zu einer Zeit, wo röntgenologisch von einer Erweichung im Sinne eines cystisch entarteten Enchondroms nichts festzustellen war.

Herr Hildebrand: Mir ist aufgefallen, daß in den von Herrn Rumpel demonstrierten ersten drei Fällen, die als Chondrome angesprochen sind, dieselben Septen zu beobachten sind wie hier in der Röntgenographie, und das ist für jemand, der Chondrome kennt, auch nichts Besonderes. Man findet die eigentümlich buchtige Konfiguration der Chondrome und dazwischen Bindegewebe. Ich sehe nicht ein, warum das hier nicht ebenso gut Knorpel sein kann, wie bei jenen Chondromen. Das ist dann eine Geschwulst und nicht eine Cyste in dem Sinne, wie bei der Ostitis fibrosa.

Herr Sonnenburg: Ich habe diesen Fall auch seit einer Reihe von Jahren beobachtet und öfters in der Vorlesung vorgestellt. Wenn ich auch im Anfang an ein Chondrom gedacht habe, so habe ich aus denselben Gründen, die auch Herr Dr. Cohn in überzeugender Weise dargelegt hat, die Diagnose fallen lassen. Ich habe die Patientin sehr oft untersucht, und es hat sich der Zustand am Oberarm ziemlich stabil gezeigt. Die Chondrome, die ich gesehen habe, sind doch schließlich alle gewachsen. Das ist bei dieser Patientin nicht der Fall gewesen. Die Form ist ziemlich

dieselbe geblieben. Unter diesen Umständen habe ich mich auch zu der Diagnose bekannt, daß es sich um Knochencyste infolge von lokalisierter Ostitis fibrosa handelt, und ich habe diesen Fall dem früheren angereiht, den ich mit Recklinghausen in Straßburg vor 25 Jahren beobachtete.

Herr Max Cohn (Schlußwort): Ich möchte nur noch das eine sagen, daß ich, wie ich schon im Beginn hervorgehoben habe, die Aetiologie dieses Leidens ganz allgemein genommen noch nicht für geklärt halte. Immerhin glaube ich in dem vorliegenden Falle an meiner Auffassung festhalten zu müssen, daß sich der jetzige Zustand als das Endprodukt einer lokalisierten Ostitis fibrosa darstellt, einmal wegen des frühen Auftretens der Fraktur und sodann wegen des exakten Stehenbleibens an der Epiphysenlinie.

3. a) Herr Hoffa: **Chronischer Gelenkrheumatismus und Arthritis deformans.** (Siehe den Vortrag im II. Teil dieses Bandes, S. 3.)

b) Herr Wollenberg: **Pathologisch-anatomische Beiträge zur Lehre von dem chronischen Gelenkrheumatismus und der Arthritis deformans.** (Siehe den Vortrag im II. Teil dieses Bandes, S. 18.)

Diskussion: Herr Hildebrand: Ich stimme mit den beiden Herren Vorrednern durchaus darin überein, daß wir ätiologisch über diese beiden Krankheiten nichts wissen, und infolgedessen ist es mir auch zweifelhaft, ob man eine ätiologische Einteilung machen kann. Was nun die pathologische Anatomie anbetrifft, so herrscht, glaube ich, unter den Chirurgen seit langem gar keine Differenz mehr. Die hat nur die innere Medizin hineingebracht. Arthritis deformans ist bei den Chirurgen immer eine Krankheit, die im Knorpel beginnt mit Degeneration des Knorpels, mit Knorpelwucherung und Knochenwucherung, mit sekundärer Synovialerkrankung, während chronischer Gelenkrheumatismus eine primäre Synovialerkrankung ist. Ich glaube, darüber ist seit Jahrzehnten gar kein Zweifel mehr. Nun wollte ich noch auf einen Punkt aufmerksam machen. Ich habe bei Sektionen von Gelenken im Operationskurs sehr oft ganz geringe Veränderungen beobachtet, die in nichts weiter bestehen als Auffaserungen des Gelenkknorpels; an der Synovialis war keine Spur von Veränderungen zu sehen, ebenso wenig am Knochen, nur ein stellenweis erweichter Knorpel. Ich glaube, das sind die Primärstadien der Arthritis deformans. Man sieht sie am Lebenden nicht und im Röntgenbild auch nicht, sondern man hat nur bei Sektionen die Möglichkeit, die Primärstadien zu beobachten. Ich stehe auf dem Standpunkt, daß man in einer gewissen Anzahl von Fällen resezieren muß und damit gute

Resultate bekommt. Ich habe eine Anzahl solcher Resektionen gemacht, und zwar sowohl am Knie- als am Hüftgelenk, mit recht gutem Resultat. Freilich, ein so gutes Resultat, wie ich es vorhin an der Hüfte gesehen habe, habe ich nicht erreicht, sondern es trat meist Ankylose ein wie am Kniegelenk. Ich bin also für die hochgradigen Fälle, bei denen die Leute sehr viel Beschwerden haben, durchaus dafür — wenn sie sich darauf einlassen —, daß man die Resektion macht und daß man dabei die Synovialis, die bei den hochgradigen Fällen sekundär verändert ist, mit exstirpiert.

Herr König: Der sogenannte chronische Gelenkrheumatismus erfährt eine so verschiedene Beurteilung weil der innere Kliniker mit anderer Brille sieht als der Chirurg. Daher kommt es, daß die Anschauungen auch über die groben Erscheinungen im pathologisch-anatomischen Bild verschieden gedeutet und in verschiedener Weise benannt und für die Erklärung der Krankheit verwertet werden. Herr Hoffa hat im ganzen wohl den Standpunkt der heutigen Chirurgen zum Ausdruck gebracht. Die sind wohl darin einig, daß sie trennen die Arthritis deformans im Volkmannschen Sinn, jene Krankheit, bei welcher wir pathologisch-anatomisch Knorpelveränderungen, und zwar zunächst Auffaserung des Knorpels, gleichzeitig mit Reizungserscheinungen, welche sich in den Knorpelwucherungen, zunächst am Rand der Gelenkenden mit nun folgender Abnutzung, Abschleifung des Knorpels und des unterliegenden Knochens, und aus diesem resultierender Deformation der Gelenkenden gleichzeitig mit mannigfachen entzündlichen Reizungs- und Wucherungssymptomen der Synovialis finden. Wir wollen hier feststellen, daß wir nur die in der gedachten Weise zustandekommende Deformität als ausschlaggebend für die Bezeichnung Arthritis deformans anerkennen, nicht aber jene, welche sich bei der folgenden Form, dem chronischen Gelenkrheumatismus in passiver Form ohne Produktion von Knorpel und Knochen entwickelt. Halten wir also diese eine Form, die Arthritis deformans als eine auch klinisch wohl geschiedene fest, so steht ihr gegenüber das Heer von chronischen und chronisch auftretenden Gelenkstörungen, die eigentliche Tuberculose und Syphilis selbstverständlich ausgeschlossen. Stellen wir zunächst, indem wir die eine, wirklich typische Form herausgreifen, fest, daß in diesem Sack des chronischen Gelenkrheumatismus zahlreiche, sicher nicht in der Hauptsache, nämlich ätiologisch, zusammengehörige Dinge stecken, ich verweise auf die chronischen Leiden nach akuten Erkrankungen, nach Rheumatismus acutus, nach Hämophilie, nach Gonorrhoe etc., welche Umstände zu den gleichen anatomischen Bildern führen und deren klinische Rubrizierung auch nicht immer leicht ist, so versteht es sich, daß wir heute kaum in der Lage sind, die typische Krankheit, welche der Chirurg als chronischen

Gelenkrheumatismus bezeichnet, und über deren Aetiologie wir so gut wie nichts Sicheres wissen, mit einem neuen Namen zu bezeichnen, denn auch der Name Polyarthritis hat nichts Charakteristisches. Aber Herr Hoffa entspricht vollkommen auch meinem Denken, wenn er die von ihm abgebildete und demonstrierte Frau, als jenen von uns angenommenen „Typus" bezeichnet. Es muß freilich dabei betont werden, daß wenn auch die Hoffasche Frau, und zwar mit größerer Häufigkeit die Frau aus dem Volke, das Vorrecht hat, von dieser Erkrankung befallen zu werden, so doch durchaus nicht das Alter und auch nicht das Geschlecht feste Grenzen zieht. Haben wir doch bis in das ganz jugendliche Alter Vertreter, wenn auch in die Aetiologie dieser jugendlichen wieder Zweifel getragen worden sind, welche zumal auch von französischer Seite genährt werden, daß es eigentümliche Formen von Tuberculose gibt, welche solche multiple rheumat.-chronic.-ähnliche Erkrankungen hervorrufen. Wenn nun etwas für die Aetiologie dieser unserer typischen Form feststeht, so ist es, daß oft Menschen davon befallen werden, welche feuchte Wohnungen gehabt, vielleicht wie man zu sagen pflegt trocken gewohnt haben. Kämen wir aber jetzt auf das Hoffasche typische Bild zurück, so bin ich überzeugt, daß es mit der Aufstellung desselben, als dem eigentlichen Typus des chronischen Gelenkrheumatismus den Anschauungen der meisten Chirurgen entgegenkommt. Nach dem was über die pathologische Anatomie der fraglichen Erkrankung gesagt ist, kann ich mich auf Grund von vielfachen, teils an der Leiche, teils bei Operationen gemachten Beobachtungen, im ganzen anschließen. Nicht minder aber bestätige ich, daß auch mir nicht bekannt geworden ist, daß meinen Kranken durch innere, antirheumatische und ähnliche Mittel genützt worden wäre, und daß, wenn ich vorübergehende, durch warme Bäder und Moorbäder herbeigeführte Besserungen ausschließe, es ein eigentliches Heilmittel: ein Mittel, welches der Krankheit Halt gebietet, gibt. Und doch kann der Chirurg diesen Bedauernswerten auf orthopädischem Wege viel helfen. Das hat uns Herr Hoffa in der Vorführung seiner, auf dem Wege der Therapie durch Apparate behandelten Patienten in ausgezeichneter Weise dargetan. Für manche Fälle schafft das Messer auf dem Wege der Resektion nennenswerte Besserung. Auch in dieser Richtung schließe ich mich den Hoffaschen Ausführungen an.

Herr Stein (Wiesbaden): Ich glaube, daß ich in einer jetzt $4^1/_2$jährigen orthopädischen Tätigkeit in Wiesbaden mindestens 3—400 Fälle von chronischen Gelenkerkrankungen gesehen habe, welche in die Kategorie der Krankheiten fallen, die hier besprochen worden sind. Ich mache darauf aufmerksam, daß wir auch klinisch diese Erkrankungen ganz genau unterscheiden können. Diese Frage ist hier wohl heute Abend mit Absicht nicht näher berührt worden.

Die Kranken, die zu uns kommen, bieten in den klinischen Erscheinungen ganz bestimmte Punkte dar, die uns bei der Differentialdiagnose leiten. Ich möchte hier nur vier von diesen Punkten erwähnen. Das ist erstens das Alter der Kranken. Die Arthritis deformans findet sich, wie Sie wissen, in dem höheren Alter (Widerspruch) und die Polyarthritis rheumatica in dem jüngeren Lebensalter. Das ist bekannt. (Widerspruch.) Der zweite Punkt betrifft die Schwellung. Bei der Arthritis deformans findet man in den seltensten Fällen Schwellung, während bei der Polyarthritis die Schwellung stets im Vordergrunde steht. Der dritte Punkt sind die Schmerzen. Diese sind kontinuierlich bei der Polyarthritis und nicht kontinuierlich bei der Arthritis deformans. Der vierte Punkt, den ich erwähnen möchte, ist die Schnelligkeit der Entwicklung. Die Polyarthritis entwickelt sich in den meisten Fällen viel schneller als die Arthritis deformans. Wenn man diese vier Punkte im Auge behält, so kann man, glaube ich, klinisch die Diagnose sehr schnell stellen. Dann kommt noch die Diagnose ex juvantibus. Die Polyarthritis ist prognostisch und therapeutisch eine durchaus unangenehme Krankheit, wie vorhin auch erwähnt worden ist, während man bei der Arthritis deformans mit Schienenhülsenapparaten wirklich großartige Erfolge erzielen kann. Fälle von chronischem Gelenkrheumatismus, wie wir sie hier gesehen haben, mit Apparaten behandelt, gehören meiner Erfahrung nach zu den allergrößten Seltenheiten. In den meisten Fällen hat man außerordentlich viel Last mit den Patienten, und meist sind die Gelenke so schmerzhaft, daß die Apparate nicht ertragen werden. (Zuruf.)

Herr König: Ich möchte Herrn Hoffa meine und, wie ich glaube, auch Ihre Anerkennung aussprechen, daß er solche unglückliche Wesen durch die Apparate wieder auf die Beine bringt, daß er ihnen zu der Möglichkeit verhilft, wieder gehen zu können. Wer viele solche Menschen gesehen hat, der muß das anerkennen. Ich habe mich viel mit ihnen gequält und habe auch mancherlei mit Gipsverbänden erreicht; aber das, was uns hier gezeigt worden ist, ist mehr als ich geleistet habe.

5. Herr Fränkel: **Kinematographische Demonstration.**

Der Kinematograph hat im Dienste der Medizin einen dreifachen Wert: 1. Er ist ein zweckmäßiges Unterrichtsmittel. 2. Er ermöglicht dem orthopädischen Chirurgen, die Krankheiten der Bewegungsorgane vor und nach der Behandlung miteinander zu vergleichen. 3. Er vermittelt in ausgezeichneter Weise die Analyse der Bewegungsstörungen. Denn indem der kinematographische Film den Gang des Menschen in Hunderte von Phasen zerlegt, läßt er die Bewegungsformen während der einzelnen Gehmomente

erkennen. Daneben kann auch der zeitliche Ablauf der Gehphasen mit dem Kinematographen genau ermittelt werden. Letzteres hat Fränkel dadurch erreicht, daß er gleichzeitig mit dem gehenden Menschen einen sich vor einer schwarzen graduierten Scheibe drehenden, weißen Zeiger, dem ein Uhrwerk eine beliebig zu wählende Umdrehungsgeschwindigkeit erteilt, kinematographierte. Mit dieser Vorrichtung sind zugleich auch die Expositionszeiten exakt zu bestimmen. Die Analyse mittels des Kinematographen gestattet nun, die in der Bewegungsmechanik auf komplizierteste Weise gewonnenen Resultate mühelos nachzuprüfen, die charakteristischen Zeichen der pathologischen Gangarten aufzufinden und, wie Fränkel betont, aus den kompensatorischen Bewegungen bei Lähmungszuständen und aus dem zeitlichen Verlauf derselben die Art und die Dauer der beim Gehen wirksamen kinetischen Kräfte abzuleiten. Es wird das an einem Falle von Quadricepslähmung infolge von Poliomyelitis ant. erläutert. — Demonstration einer Reihe von Gangstörungen vor und während der orthopädischen Behandlung.

6. Herr Rauenbusch: **Sauerstoffeinblasung in die Gelenke zu therapeutischen Zwecken.**

Wir haben die von Robinsohn und Werndorf dem Orthopädenkongreß von 1904 vorgeführte Methode der Sauerstoff-Füllung von Gelenkhöhlen zu diagnostischen Zwecken, besonders beim Kniegelenk, in sehr vielen Fällen angewendet. Hierbei machten wir eine überraschende Erfahrung. Patienten mit schwerer Arthritis deformans, die große Beschwerden hatten, teilweise nur mit Mühe noch laufen konnten, empfanden nach der Einblasung so erhebliche subjektive Besserung, daß sie von selbst um eine Wiederholung derselben baten und die in einigen Fällen zur Entfernung der Corpora libera etc. schon beschlossene Operation für überflüssig erklärten. Wir haben dann die Einblasungen systematisch an einer Reihe von Patienten zu therapeutischen Zwecken versucht, immer mit demselben Erfolg. Besonders ist hervorzuheben, daß niemals eine objektive oder subjektive Verschlimmerung eingetreten ist. Die meisten Patienten litten an Arthritis deformans und erhielten 5—10 Einblasungen im Verlauf mehrerer Monate. (Vorstellung der Patienten.) Die guten Erfolge, die wir bei diesen Fällen hatten, haben uns dazu ermutigt, dasselbe Verfahren auch bei leichteren Fällen von Tuberculose, bei tuberculösem Hydrops und Synovialtuberculose anzuwenden. Auch hier erzielten wir nach 2—3 Einblasungen völliges oder nahezu vollständiges Verschwinden des Ergusses und der Schmerzen. Abgeschlossen ist die Behandlung in diesen Fällen noch nicht. Die Einblasung geschieht aseptisch wie eine Punktion, wenn kein Erguß vorhanden ist, den man ablassen

muß, mit ganz dünner Kanüle, ist also nahezu schmerzlos, das Gelenk wird prall gefüllt, die Stichöffnung schnell mit Watte und Kollodium verschlossen. Der Sauerstoff ist nach etwa zwei Tagen nicht mehr nachzuweisen. Die Patienten können sofort gehen und sind nur in der allerersten Zeit durch das Spannungsgefühl etwas behindert. (Zuruf: Kann man die Quantität des Sauerstoffs feststellen?) Die genaue Feststellung der Quantität ist leider bei dem Apparat nicht möglich; jedoch ist jetzt ein verbesserter Apparat in Arbeit, welcher eine Messung des ausströmenden Sauerstoffes ermöglicht.

7. Herr Böcker: **Paralytische Luxationen im Hüftgelenk.** (Siehe den Vortrag im II. Teil dieses Bandes, S. 22.)

Sitzung am 11. Februar 1907.

Vorsitzender: Herr Israel; Schriftführer: Herr Rotter.

1. Herr Karewski: a) **Ruptur des Quadriceps femoris.** (Siehe den Vortrag im II. Teil dieses Bandes, S. 41.)

b) **Geheilter Leberabsceß.** (Siehe den Vortrag im II. Teil dieses Bandes, S. 47.)

Diskussion: Herr Israel: Ich möchte mir eine Frage an Herrn Karewski erlauben. Ist das eine artifizielle Oeffnung?

Herr Karewski: Ich kann nicht mit Sicherheit sagen, ob es eine von den Punktionsstellen ist oder ob ich beim Einschneiden mit dem Messer ins Zwerchfell gekommen bin.

Herr Rotter: Ich kann nicht recht verstehen, warum Herr Karewski den guten Ausgang des Falles darauf zurückführt, daß die Lunge angenäht worden ist. Es ist doch durchaus nichts Seltenes, daß wir bei derartigen Operationen perpleural durchgehen, Ich habe in allen diesen Fällen niemals die Lunge angenäht. Ich kann keine Prozentzahlen angeben, aber die meisten Patienten sind doch durchgekommen, obwohl ich die Lunge nicht angenäht habe.

Herr Karewski (Schlußwort): Wenn man perpleural subphrenische Prozesse eröffnet, was ich auch recht häufig erfolgreich gemacht habe, pflegt man doch zunächst den Komplementärraum anzunähen, um zu verhüten, daß ein Pneumothorax entsteht und Material aus dem subdiaphragmatisch gelegenen Krankheitsherd in die Brusthöhle eindringt. In diesem Falle konnte das nicht geschehen aus Gründen, die ich erwähnte. Als ich das scheinbare Empyem öffnete, entstand Pneumothorax, und es war die Gefahr vorhanden, daß Eiter aus der Leber in die Pleurahöhle hineinfloß, Außerdem hatte sich die Lunge sehr erheblich retrahiert. Ich habe

diesen Zustand dadurch beseitigt, daß ich die Lunge an das Zwerchfell angenäht habe und sekundär die Pleurahöhle von der Peritonealhöhle abschloß. Bei allen anderen perpleuralen Operationen kommt ja das garnicht in Frage; denn da ist es das erste, daß man die Pleurahöhle vor dem eventuellen Eintritt des Eiters schützt.

2. Herr Israel: **Endresultate meiner Nephrektomien wegen Nierentuberculose.**

Israel hat sich die Aufgabe gestellt, das Geschick der von ihm wegen Nierentuberculose Operierten zu verfolgen. Von 102 seiner Operationen wegen Tuberculose waren 4 Nephrotomien, 1 Nierenresektion, 97 Nephrektomien. Nur die letztgenannten sollen betrachtet werden, da die anderen Operationen nur ausnahmsweise für die Behandlung der Tuberculose in Frage kommen. Es starben infolge der Operation 11, unabhängig von der Operation bis jetzt 10, von 3 Patienten konnte keine Nachricht erhalten werden, sodaß 73 noch jetzt lebende verwertbar sind. Die zwischen der Operation und der Erhebung der Endresultate verflossenen Zeiträume betrugen 45mal zwischen 2 und 15 Jahren, gestatten also ein abschließendes Urteil. Untersucht wurden Körpergewicht, Kräftezustand, Blasenfunktion, Rückbildung der Blasentuberculose, Harnbeschaffenheit, Verhalten der zweiten Niere, Ursache der entfernten Todesfälle. 94% der Fälle hatten Gewichtszunahme zwischen 10 und 90 Pfund, im Durchschnitt 37,4 Pfund. Der Kräftezustand wurde bei 86% als sehr gut, bei 5,7% als mittel, bei 7,6% als schwach angegeben. Die Nachforschungen über die Beeinflussung der Blasenbeschwerden durch die Nephrektomie sollte drei Fragen klären, erstens die nach dem Nutzen der Nephrektomie in Hinsicht auf die Blasenfunktion bei gleichzeitig bestehender Blasentuberculose, zweitens nach der Rückbildungsfähigkeit der Blasentuberculose, drittens nach dem Ausgangspunkt des Prozesses im Harnapparat. Die Untersuchung hat die ersten beiden Fragen bejahend beantwortet und daraus den Schluß ziehen lassen, daß der Prozeß in der Niere beginnt und zur Blase hinabsteigt, Die Blasenstörungen bestehen in Schmerz und erhöhter Mictionsfrequenz. Der Schmerz ist durch die Operation sehr günstig beeinflußt worden. Es wurden 80% schmerzfrei gegenüber 39% vor der Operation. Die Steigerung des Harnbedürfnisses ist eine häufige Begleiterscheinung der Nierentuberculose. In Israels Fällen hatten vor der Operation nur 15% normale Frequenz, Nach der Operation hob sich diese Ziffer auf 60%. Die Patienten, welche vor der Operation eine normale Frequenz hatten, behielten diese auch für die Dauer nach der Operation. Daraus geht hervor, daß, wo keine Blasentuberculose vorher bestand, sie sich auch nicht später nach der Operation entwickelt. Diejenigen, welche mittlere Störung vor der Operation hatten.

(Mictionspausen von 2—3 Stunden), erhielten in 79 % normale Funktion. Diejenigen mit schweren Störungen (Mictionspausen unter zwei Stunden) wurden in 32,3 % normalisiert. Aber selbst in diesen schwersten Fällen zeigte sich in weiteren 39 % eine Besserung, sodaß von ihnen im ganzen 71 % einen Nutzen von der Nephrektomie in Hinsicht auf Besserung der Blasenstörungen gehabt haben. In zwei Fällen von doppelseitiger Nierentuberculose blieb die Besserung aus, in zwei Fällen von einseitiger schritt der Blasenprozeß trotz der Operation fort. Die Ursachen der Besserung der Funktionsstörungen nach der Nephrektomie sind verschieden bei normaler und bei tuberculöser Blase. Mictionsstörungen bei Nierentuberculose mit normaler Blase kamen in 78 % der Fälle vor. Sie gehen von der Niere aus, die entweder durch Irradiation oder durch ihr krankhaftes Sekret die Blase reizt und verschwinden unmittelbar nach Entfernung der Niere. Bei tuberculöser Blase dagegen beruht die Besserung auf einer Rückbildung des tuberculösen Prozesses. Diese ist zu erweisen zunächst durch den Vergleich der cystoskopischen Befunde vor und nach der Operation, ferner durch das Verschwinden der Tuberkelbacillen. Bei Erhebung der Endresultate der Patienten mit Blasentuberculose hatten 93 % die Bacillen verloren. Drittens spricht für eine organische Rückbildung der Blasentuberculose der langsame Eintritt des Heilresultates. Es vergeht oft ein Jahr oder mehr, bis die funktionelle Besserung ihr Maximum erreicht hat. Endlich wird die Abhängigkeit der funktionellen Besserung von einer anatomischen Rückbildung der Blasentuberculose dadurch bewiesen, daß die Heilbarkeit im ungekehrten Verhältnis zur Ausdehnung des tuberculösen Prozesses steht. War dieser nur beschränkt auf die Harnleitermündung, so wurde völlige funktionelle Heilung in 75 % erzielt. War eine Hälfte der Blase affiziert, trat völlige Heilung nur in 66 % ein. Bei diffuser Erkrankung der Blase nur in 31,5 %. Trotz Verschwindens der Tuberkelbacillen braucht der Harn nicht ganz zur Norm zurückzukehren. Oft bleiben weiße und rote Blutkörper, weil die Mischinfektion die Tuberculose überdauert. Nach Verschwinden der Tuberkelbacillen braucht kein Parallelismus zwischen Harnbeschaffenheit und Funktion zu bestehen. Bei normalem Harn fanden sich noch 17,7 % Funktionsstörungen, bei abnormem Harn 38,8 % normale Funktion. Die Gründe der Funktionsstörungen bei normalem Harn sind entweder Schrumpfungsprozesse der Blase nach Ausheilung der Tuberculose oder die Gewöhnung an die früher häufige Entleerung, oder sie sind psychischer Natur durch Konzentration der Aufmerksamkeit auf die Blase. Von großer Wichtigkeit ist das Geschick der zurückgebliebenen Niere. Ihre nachträgliche Erkrankung an Tuberculose ist sehr selten. Meistens war in solchen Fällen der Keim der Krankheit bereits zur Zeit der Operation in der anderen Niere latent vorhan-

den. Unter Israels Fällen hat sich niemals Tuberculose in der gesunden zurückgelassenen Niere entwickelt. In einem Falle kam es nach acht Jahren zu einer nichttuberculösen aufsteigenden Pyelonephritis, bedingt durch Kombination von tuberculöser Cystitis und obstruierender Prostatahypertrophie bei einem 69jährigen Manne. Bei der gewöhnlichen Alterslage der Nierentuberculose besteht diese Gefahr nicht. Die Widerstandsfähigkeit der zurückgebliebenen Niere gegen Schädlichkeiten ist nicht verringert. Zwei Fälle Israels wurden mehrere Jahre nach der Operation von Nephritis befallen. Beide zeichneten sich durch besonders milden Verlauf aus. Schwangerschaft beeinflußte die Niere nicht. Unter Israels Patientinnen hatten acht Schwangerschaften mit 15 normalen Geburten und 2 Aborten ohne Komplikationen von seiten der Niere. Einige Male zeigten sich Neigungen zur Bildung harnsaurer Konkremente und Sand. Abgesehen von 11 operativen Todesfällen und einem Ferntod aus unbekannter Ursache sind von 85 Kranken, deren Geschick verfolgt werden konnte, neun bis zur Feststellung der Endresultate verstorben. Davon einer an Mastdarmkrebs, acht an Folgezuständen des Grundleidens, nämlich fünf an verschiedenen tuberculösen Erkrankungen, drei an nichttuberculösen Folgezuständen der Erkrankung des Harnapparates. Die Todesfälle infolge von Tuberculose waren im einzelnen dreimal Miliartuberculose, welche schon zur Zeit der Operation bestanden hatte, einmal tuberculöse Hirnhautentzündung, einmal eine schon vor der Operation vorhandene Tuberculose der zweiten Niere. Die nichttuberculösen Erkrankungen bestanden in amyloider Degeneration der Unterleibsorgane, nach ungeheilter tuberculöser Perinephritis und Pleuritis; ferner in einer schon zur Zeit der Nephrektomie bestehenden chronischen Sepsis infolge von perinephritischen Senkungsabscessen, endlich in aufsteigender Pylonephritis. Von den Ferntodesfällen ereigneten sich fünf innerhalb der ersten drei Monate, einer nach acht Monaten, einer nach 13 Monaten, einer nach acht Jahren. In 62,5 % der Todesfälle erlagen die Patienten sekundären Krankheitszuständen, welche schon zur Zeit der Nephrektomie bestanden hatten. Diese 62,5 % wären durch eine frühzeitigere Operation zu retten gewesen. Da sowohl die unmittelbaren wie die Endresultate umso besser sind, je früher die Operation ausgeführt wird, da ferner auf eine spontane Heilung der Nierentuberculose nicht zu rechnen und ein medikamentöses Heilmittel noch nicht gefunden ist, muß jede einseitige Nierentuberculose, sowie sie erkannt ist, ohne Zögerung zur Nephrektomie kommen.

(Der Vortrag wird in extenso in den „Folia urologica“ veröffentlicht werden.)

Diskussion: Herr Rumpel: Ich möchte Ihnen eine Nierentuberculose demonstrieren. Es handelt sich in diesem Falle um die

relativ frühe Erkenntnis einer beginnenden Nierentuberculose. Es war ein 26jähriger Patient, der an einem chronischen Blasenkatarrh litt. Ich habe bei ihm keinerlei Symptome feststellen können, die darauf hindeuteten, daß eine erkrankte Niere an dieser Blasenentzündung schuld war. Dagegen zeigte die Cystoskopie eine ganz zirkumskripte Rötung um den linken Ureter, und in diesem geröteten Gebiet (Demonstration der Zeichnung) sieht man eine Anzahl von kleinen Knötchen und eine Anzahl von flachen, runden Geschwüren, die aus diesen zusammenfließenden Knötchen entstanden sind. Ueber den Umkreis dieser dreimarkstückgroßen Veränderungen hinaus ist die Blasenschleimhaut absolut intakt, und ich glaubte, aus diesem Befunde schließen zu müssen, daß als die Ursache dieser ganz zirkumskripten Blasentuberculose eine beginnende Nierentuberculose anzusehen sei. Der Katheterismus des Ureters gelang insofern nicht, als der Katheter sich umbog und ich keinen Harn aus der Niere bekommen konnte. Aber trotzdem glaubte ich die Exstirpation, bzw. die Freilegung der Niere machen zu müssen. Ich habe die Niere exstirpiert. Sie sehen hier eine beginnende Tuberculose: nur der untere Pol der Niere zeigt Veränderungen. Es ist das bekannte Bild der miliaren Knötchenbildung. An einer Stelle sind sie vereinigt zu einem größeren käsigen Herd. Auf dem Querschnitt präsentiert sich die Niere so; der Ureter war in seinem Verlauf, soweit er bei der Operation zu Gesichte kam, vollständig mit miliaren Knötchen besetzt. Die Veränderungen der Blase bei Nierentuberculose, die vor kurzem von Rovsing in Kopenhagen ausführlich beschrieben sind, sind nach meinen Erfahrungen, die sich zum Teil auf die Untersuchungen in der Königlichen Klinik seit mehreren Jahren erstrecken, zum Teil auch auf die Untersuchung der Kümmellschen Fälle, sehr verschiedenartig. Es kann eine hochgradige Tuberculose der Niere bestehen, und doch nicht die geringste Veränderung an dem zugehörigen Ureter erkennbar sein. Diese Fälle sind zwar selten, müssen aber um so mehr betont werden, als die Statistik des Herrn Israel, soviel ich gehört habe, ergibt, daß jede Nierentuberculose durch das Cystoskop erkennbar ist. Viel häufiger dagegen sind die Fälle, wo eine schwere Cystitis mehr diffuser Art besteht, die leider infolge ihrer Ausbreitung und wechselnden Lokalisation nicht immer sichere Schlüsse darauf zuläßt, von welcher Seite die deszendierende Erkrankung die Blase betroffen hat. Solche Fälle, wie der vorliegende, gehören nicht zur Regel, und deswegen ist die Frühdiagnose, die sich nur auf das Cystoskop stützt, leider eine nicht ganz sichere. Man wird deshalb in den meisten Fällen den Ureteren-Katheterismus nicht entbehren können. Nun hat Rovsing vor kurzem auch einige Fälle publiziert, die meiner Meinung nach geeignet sind, einige Verwirrung in das — wenn es

vorhanden ist — so prägnante Bild der zirkumskripten Cystitis tuberculosa zu bringen, das sind nämlich die Fälle, wo anscheinend bei bestehender Tuberculose einer Niere tuberculöse Veränderungen um den Ureter der gesunden Niere stattgefunden haben. Ich kann die Fälle nur nach dem kleinen Schema zitieren, welches der Rovsingschen Arbeit beigefügt ist. Es ist danach, glaube ich, zu konstatieren, daß diese Befunde doch etwas anderes sind als die in meiner Zeichnung angegebenen, denn dort beginnt die krankhafte Veränderung der Blase an dem zur kranken Niere gehörigen Ureterostium und zieht sich dann über die andere Hälfte, in der der andere Ureter, der der gesunden Niere, liegt. Etwaige Veränderungen der Blasentuberculose in unserem Falle nach der Operation habe ich natürlich bei der Kürze der Zeit noch nicht feststellen können: ich werde aber selbstverständlich den Patienten im Auge behalten und häufiger spiegeln, um zu sehen, wie das Schicksal dieser Blasentuberculose nach Exstirpation der Niere ist. Nach meinen Erfahrungen kann ich nur das bestätigen, was auch der Herr Vorredner betont hat, daß nämlich die allergrößte Zahl der Blasentuberculosen nach der Nierenexstirpation ausheilt und daß man sicher nur in den seltensten Fällen, die von Rovsing angegebene eingreifende und schmerzhafte Karbolbehandlung einzuschlagen braucht.

Herr Israel: Ich möchte fragen, ob in den beiden Fällen, in denen der Herr Kollege keine Tuberculose hat nachweisen können, andere Mikroorganismen gefunden sind resp. ob der Urin steril war. Zweitens möchte ich hervorheben, daß meine Erfahrungen über cystoskopische Befunde doch etwas abweichend von denen des Herrn Kollegen Rumpel sind. Wenn ich ihn recht verstanden habe, so hält er die diffuse Erkrankung der Blase für das Gewöhnliche, bei der man cystoskopisch nicht feststellen könne, von welcher Seite die Erkrankung ausgeht, und den zirkumskripten Befund, den er demonstriert hat, für das Seltenere. In meiner persönlichen Erfahrung verhält sich das gerade umgekehrt. In der weitaus größten Majorität der Fälle bedarf es zur Feststellung der Seite, von welcher die Nierentuberculose ausgeht, nicht des Ureterenkatheterismus, sondern höchstens der Cystoskopie. Die Fälle, in denen der Prozeß so diffus ist, daß man nicht erkennen kann, ob er von beiden Seiten oder von einer und eventuell von welcher stammt, kommen vor, aber sie sind nach meinem Material wenigstens erheblich in der Minorität. Es ist ja sehr begreiflich, daß die verschiedenen Beobachter verschiedene Resultate in der Beziehung haben. Derjenige, der sehr viel Material hat, wird auch viel Frühfälle bekommen, während andere die Spätfälle erhalten werden. Bei den letzteren wird sich natürlich ein derartiges Bild, wie es sich hier zeigt, viel seltener präsentieren als in meinem Material, in dem solche Fälle die Majorität bilden. Das Bild, das

der Herr Kollege uns zeigte, ist das schematische Bild für den größten Teil derjenigen meiner Nephrektomien, die ich noch nicht als Frühoperationen bezeichne. Einen Fall, wie Sie ihn demonstriert haben, würde ich in keiner Weise als Frühform bezeichnen. Ich kann Ihnen eine ganze Anzahl Präparate zeigen, bei denen der gesamte tuberculöse Prozeß in nichts weiter bestanden hat als in der käsigen Infiltration einer Papille, nichts am Nierenbecken, nichts am Ureter, nichts an der Blase. Das nenne ich Frühformen; einen Fall aber, bei dem schon der Ureter ganz und die Blase partiell erkrankt ist, kann ich nicht als Frühform bezeichnen, sondern als eine Mittelform. Darüber müssen wir uns, glaube ich, wohl einigen. Operieren wir einen Frühfall, wie ich ihn verstehe, so werden wir niemals Blasentuberculose erleben; operieren wir einen Fall wie diesen, so haben Sie nach meiner Erfahrung nur in 79 % der Fälle die Sicherheit der Ausheilung der Blasentuberculose; es bleiben immer noch 21 % mit der Möglichkeit, daß die Blasentuberculose nicht zur Heilung kommt.

Herr Rumpel: Hinsichtlich des bakteriellen Befundes war bei unserem Patienten der Nachweis von Coccen erbracht. Er hatte aber auch eine Gonorrhoe, wie dies gerade in solchen Fällen häufig vorkommt, in der Anamnese. Nun war natürlich das klinische Bild zweifelhaft, und die Erkrankung wurde zunächst als eine chronische gonorrhoische Cystitis aufgefaßt. Ich glaube, daß da klinisch differentielle Unterschiede schwer zu erbringen sind, die einen Schluß zulassen auf eine vorliegende Nierentuberculose. Hinsichtlich der Fälle von Frühtuberculose muß ich unseren Standpunkt, den ich vorhin ausgesprochen habe, aufrecht erhalten. Unter einer großen Anzahl von Fällen haben wir einen solchen Befund, wie er hier gezeichnet ist, relativ selten gesehen. Bei uns waren die Blasenveränderungen ungemein verschieden. Oefters bestand eine diffuse Cystitis, die sich manchmal bloß auf eine Gefäßinjektion beschränkte, die gar keinen Schluß darauf zuließ, von welcher Seite diese Entzündung die Blase befallen hat. Es war eine diffuse Rötung, eine Gefäßinjektion, eine sammetartige Auflockerung der Blasenschleimhaut im ganzen Gebiet der Blase; wie will ich da entscheiden, ob sie aus einem Ureter entsteht oder durch Infektion von der Harnröhre aus?

Herr Israel: Sind Ihnen denn nicht häufig solche Fälle begegnet, die doch eigentlich an der Tagesordnung sind, wo man nichts weiter sieht, als eine intensive Rötung der Ureterpapille und der Uretermündung, eventuell auch einmal mit einer kleinen wallartigen Schwellung der Schleimhaut in der Umgebung der Ureteröffnung? Das ist das Stadium, welches dem vorangeht, das Sie (zu Herrn Rumpel) uns hier gezeigt haben, und es wundert mich, daß Sie bei dem reichen Kümmellschen Material diesen Befunden nicht begegnet sind.

Herr Rumpel: Das ist doch keine so durchaus charakteristische Veränderung des Ureterlumens. Das kommt auch vor bei infizierten Steinen, Pyelonephritis etc., bei jeder hochgradigen Niereneiterung kann der Befund erhoben werden. Die Ureterenschleimhaut wulstet sich auf, es besteht eine Entzündung und zirkumskripte Rötung der Ureteren, die hervorgerufen wird durch den Eiter, der die Blase an dieser Stelle infiziert. Von einer charakteristischen Veränderung kann meines Erachtens nur dann die Rede sein, wenn Knötchen vorhanden sind; und das ist nicht immer der Fall.

Herr Israel: Ich kann dem nicht zustimmen. Die Veränderung, von der ich gesprochen habe, ist spezifisch; die sieht man niemals bei nichttuberculöser Niereneiterung, niemals bei Nierenstein oder sonstigen Nierenprozessen: eine ganz scharf auf den Ureterrand beschränkte Rötung, eventuell Schwellung, manchmal verbunden mit einer trichterförmigen Einziehung des Ureters.

Herr Casper: Ich muß vorausschicken, daß ich über die Fernresultate nicht sprechen will, da meine Operationen erst sieben bis acht Jahre zurückliegen, also für die vorliegende Frage nicht wesentlich in Betracht kommen. Von 35 wegen Tuberculose vorgenommenen Nephrektomien verlor ich 3 = 8,6 %. Meine klinischen Beobachtungen decken sich vollständig mit denen des Herrn Israel. Wenn Herr Israel aber gemeint hat, daß man zur Feststellung der erkrankten Seite des Ureterenkatheterismus in den seltensten Fällen bedürfe, so ist das, generell gesprochen, richtig, insofern als man in vielen Fällen einem Ureter ansieht, ob die zugehörige Niere tuberculös ist oder nicht; aber falsch wäre es, nun schließen zu wollen, daß die andere Niere nicht tuberculös sei. Deshalb wird es fast ausnahmslos nötig sein, den Ureterenkatheterismus vorzunehmen. Ich führe zum Beweise dessen folgenden Fall an: Wir sahen vor 14 Tagen ein junges Mädchen, bei der wir — wie immer — zuerst die Cystoskopie machten. Wir konnten mit absoluter Sicherheit durch eine bullöse Auftreibung am Ureter feststellen, daß es sich um Tuberculose der rechten Niere handele. Wir waren sehr froh, als wir den anderen Ureter normal aussehend fanden, in der Hoffnung, das Mädchen retten zu können. Aber da ich weiß, daß man sich auf das Aussehen allein nicht verlassen kann, habe ich den linken Ureter katheterisiert, und leider fand ich, daß auch aus der linken Niere, deren Ureter so gut aussah, sich eitriger, tuberkelbacillenhaltiger Harn wie aus der rechten Seite entleerte. Damit ist bewiesen, daß man sich nicht allein auf die Cystoskopie verlassen darf, wenn auch das cystoskopische Bild nur Tuberculose der einen Niere anzeigt. Dann komme ich zu den Blasenstörungen. Ich glaube, daß Herr Israel hier ein Moment außer acht gelassen hat. Es hat es gestreift mit der Frage an Herrn Rumpel, ob in dem betreffenden Harn noch

andere Mikroorganismen waren als Tuberkelbacillen. Es ist nämlich garnicht selten, daß Blasenveränderungen, die bei der Tuberculose der Niere bestehen, durchaus nicht spezifisch tuberculös sind, sondern, da der Urin eitrig ist und zuweilen andere Mikroorganismen enthält, Cystitiden nichttuberculöser Natur entstehen. Daher passiert es — und das wiegt den Praktiker häufig in einen Irrtum ein —, daß nach der Behandlung der Blase die Krankheit scheinbar gebessert wird, weil nämlich dasjenige gebessert wird, was an der Blasenkrankheit nicht durch die Tuberculose hervorgerufen worden ist. Durch Neuinfektion des aus der Niere herabsteigenden Eiters kommt es dann gelegentlich zu einem neuen Nachschub der Cystitis. So ist es zu erklären, daß Blasenstörungen fortbestehen, obgleich die Tuberculose durch Entfernung der tuberculösen Niere beseitigt war. Ferner erklärt sich, daß die Blasenstörungen zuweilen auch nach der Operation dauernd bestehen bleiben, weil nämlich die Tuberculose der Blase oft mit einer spezifischen Schrumpfung einhergeht. Ich habe das wiederholt beobachtet: die Blasenwände verdicken sich so, daß sich die Blase nicht genügend ausdehnen kann. Das ändert sich auch nach der Ausheilung nicht; die Blase hat einen irreparablen Schaden erlitten, sie kann sich nicht wie früher ausdehnen, daher bleibt die Häufigkeit der Miktion bestehen. Endlich, meine Herren, möchte ich besonderen Nachdruck legen auf das, was Herr Israel für die Praktiker gesagt hat: Zum Beweise, daß eine Tuberculose besteht, brauchen wir nichts weiter als den Befund von Tuberkelbacillen im Harn. Seit einem Jahrzehnt habe ich darauf hingewiesen: wenn eine Cystitis unter Blasenspülungen nicht heilt, so handelt es sich um keine gewöhnliche Cystitis, sondern in zahlreichen Fällen liegt dann eine Tuberculose vor; und wenn der Praktiker nichts weiter tut als daß er diese Tatsache feststellt, sei es durch das Mikroskop oder durch das Tierexperiment, so genügt es, daß der Fall an die sachverständige Stelle gewiesen wird, um endlich zu dem zu kommen, worauf ich seit langem den größten Wert lege: zur Frühdiagnose.

Herr v. Bergmann: Ich möchte an den letzten Herrn Redner die Frage richten, ob er den diabetischen Blasenkatarrh zu denjenigen Blasenkatarrhen rechnet, die hartnäckig bestehen und bei denen deshalb nur Tuberculose ihre Ursache ist?

Herr Casper: Es ist zweifellos, daß ein Katarrh bei Diabetes schwerer als bei anderen heilt. Aber der Diabetes an sich, glaube ich, wird nicht verhindern, daß eine Cystitis, die nicht tuberculöser Natur ist, sich ausheilen läßt. Alle Cystitiden bei denen nicht eine bösartige Ursache vorliegt — Carcinom, Tumor oder bei denen keine dauernde Schwäche der Blase besteht, sodaß immer ein

großes Quantum Harn zurückbleibt — heilen durch eine sachgemäße Argentumbehandlung.

3. Herr Neuhäuser: **Blutungen nach Nephrolithotomie.** (Siehe den Vortrag im II. Teil dieses Bandes, S. 53.)

4. Herr Röder: **Späte Chloroformtode.**

Vortragender berichtet über fünf Fälle von Chloroformvergiftung, die sich durch fettige Degeneration der inneren Organe dokumentierte. In allen fünf Fällen handelte es sich um junge, vorher völlig gesunde Personen, die sich einer unkomplizierten Operation unterzogen und dabei nur ganz geringe Mengen Chloroform erhielten. Der Verlauf nach der Operation (viermal handelte es sich um Appendektomie, einmal um Nephrektomie) gestaltete sich bei allen völlig identisch. Am Tage nach der Operation Wohlbefinden, am zweiten Tage wurden sie benommen, ohne daß Temperatur, Puls oder Urin eine Abweichung von der Norm zeigten, am dritten Tage Status idem, dann allmähliches Steigen der Pulsfrequenz, teilweise manische Zustände und 75—90 Stunden post operationem trat der Exitus ein. Da die Autopsie alles andere, vor allen Dingen Sepsis, ausschließen konnte, kann es sich nur um eine Schädigung durch das Chloroform handeln. Dieses ist nun weder nach Qualität noch nach Quantität verantwortlich zu machen, d. h., man kann sich vor solchen Zufällen nicht schützen: es ist daher ratsam, wo irgend angängig, Aether zu verwenden oder noch besser Lumbalanästhesie.

5. Herr Bruno Wolff: **Tuberculöses Ulcus einer Schamlippe.**

Im Gegensatz zu früheren Anschauungen haben die neueren systematischen mikroskopischen Untersuchungen der weiblichen Genitalorgane gezeigt, mit wie großer Häufigkeit eine tuberculöse Infektion die weiblichen Genitalien befällt. Immunität gegen Tuberculose kann heutzutage zweifellos keinem Teil des weiblichen Geschlechtsapparates mehr beigemessen werden. Immerhin ist aber speziell an der Vulva die Tuberculose bisher erst in einer so geringen Anzahl von Fällen beschrieben worden, daß die Annahme großer Seltenheit einer Vulvatuberculose noch zu Recht besteht und jeder einzelne derartige Fall noch ein besonderes Interesse darbieten dürfte. Vortragender berichtet deshalb über einen von ihm in der gynäkologischen Poliklinik des Jüdischen Krankenhauses beobachteten Fall eines tuberculösen Geschwürs, das seinen Sitz auf der linken kleinen Schamlippe hatte. Es handelte sich um eine 51jährige Frau, die sich seit vier Jahren in der Menopause befand und das Auftreten eines Geschwürs an den äußeren Geschlechtsteilen seit etwa einem halben Jahre bemerkt hatte. Klinisch ließ sich nicht mit Sicherheit entscheiden,

welcher Natur das Ulcus war. Dem gesamten Untersuchungsbefunde nach aber schien sowohl eine rein traumatische Entstehung als auch Syphilis und Carcinom teils so gut wie ausgeschlossen, teils unwahrscheinlich zu sein. Schon klinisch drängte sich vielmehr der Verdacht auf Tuberculose auf. Das Ulcus wurde exzidiert. Durch die mikroskopische Untersuchung wurde die Diagnose der Tuberculose mit Sicherheit bestätigt. (Vortragender demonstriert die mikroskopischen Präparate, die das typische pathologisch-anatomische Bild der Krankheit zeigen.) Bemerkenswert ist, daß die Patientin, ehe sie in Wolffs Beobachtung kam, an der rechten Hand eine tuberculöse Sehnenscheidenentzündung durchgemacht hatte und daß das Bestehen einer Lungenphthise durch den Befund von Tuberkelbacillen im Sputum sichergestellt ist. Vortragender nimmt an, daß die Vulvatuberculose hier durch hämatogene Infektion zustande gekommen sei. Im Anschluß an die Mitteilung seiner Beobachtung macht Wolff darauf aufmerksam, daß, den in der Literatur vorliegenden Beobachtungen zufolge, die Vulvatuberculose nur eine äußerst geringe Neigung zum Aufsteigen auf die höheren Teile des Genitalapparates zeigt. Während mit Sicherheit bewiesen ist, daß sich eine Uterustuberculose nach unten hin über die Vagina bis auf die Vulva fortsetzen kann, ist, soweit Wolff feststellen konnte, noch nie ein sicherer Fall beschrieben, in dem — abgesehen von der Vagina- eine Vulvatuberculose sich auf die höheren Teile des Genitalapparates (Uterus, Tuben) hin ausgebreitet hätte. Auch in Wolffs Beobachtung hatte die Affektion trotz des immerhin halbjährigen Bestehens des Leidens, noch nicht einmal den Introitus vaginae überschritten. — In diesen Tatsachen darf man eine Stütze für die Richtigkeit der Baumgartenschen Lehre erblicken, der zufolge sich die weibliche Genitaltuberculose so gut wie ausschließlich deszendierend verbreitet.

6. Herr Neuhäuser: **Aktinomykose der weiblichen Geschlechtsorgane.** (Siehe den Vortrag im II. Teil dieses Bandes, S. 58.)

7. Herr Israel: **Metastase eines Prostatacarcinoms in ein Hypernephrom der Nebenniere.**

Es handelt sich um einen Fall, in dem gleichzeitig ein Hypernephrom der linken Nebenniere und ein Carcinom der Prostata vorhanden war, und wo das Carcinom der Prostata Metastasen in den Hypernephromtumor hineingesetzt hat. Es ist eine außerordentliche Rarität, daß ein Tumor in einen anderen metastasiert. Wenn Sie das Präparat ansehen, so bedürfen Sie keiner Erläuterung.

Sitzung am 11. März 1907.

Vorsitzender: Herr Körte; Schriftführer: Herr Rotter.

Vor der Tagesordnung: 1. Herr Dr. Alfred Frank: **Retroscapuläres Osteom.**

Ich stelle Ihnen einen gutartigen, unter der Scapula liegenden Knochentumor vor, der durch sein relativ seltenes Vorkommen interessant ist. Und dies um so mehr, als er bei seiner versteckten Lage erst spät der Diagnose und damit der Therapie zugängig war.

Das 22jährige, bisher gesunde Mädchen erkrankte im April 1906 mit rheumatischen Beschwerden in der linken Schulterblattgegend. Irgend ein Trauma war der Erkrankung nicht vorausgegangen. Im Verlaufe mehrerer Monate verschlimmerte sich der Zustand; die Schmerzen nahmen zu, der Arm konnte aktiv nur bis zur Horizontalen gehoben werden, die Kranke magerte ab. Anderweitig — auch von chirurgischer Seite — wurde die Diagnose auf Serratuslähmung gestellt. Als ich die stark abgemagerte Patientin zum ersten Male sah, bot sie auch das typische Bild einer einseitigen Serratuslähmung; der Arm wurde unter großen Schmerzen und nur bis zur Horizontalen gehoben; beim Versuch, den Arm nach vorn zu bringen, stand der hintere Rand des Schulterblattes von seiner Unterlage flügelförmig ab. Dabei jedoch kam man mit der palpierenden Hand unter der Scapula an eine derbe Resistenz; auffallend war auch das starke Knochenreiben bei Bewegungen des Schulterblattes. Mit Hinsicht auf den kachektischen Zustand der Patientin stellte ich die Diagnose auf einen bösartigen Tumor, ausgehend entweder von der Hinterfläche der Scapula oder von den Rippen. Leider habe ich es unterlassen, ein Röntgenbild anfertigen zu lassen, das ja auch vor der Operation sehr leicht die Diagnose ermöglicht hätte. Nach Anlegen eines Schnittes nach v. Langenbeck und Durchtrennung der Muskulatur wurde das Schulterblatt nach oben abgehoben und etwa in der Mitte desselben wurde ein starker, der Unterfläche breitbasig aufsitzender Tumor sicht- und fühlbar. Da die Geschwulst gutartig zu sein schien — die mikroskopische Untersuchung hat das bestätigt —, habe ich nur sie mit der Kettensäge entfernt. Sie ist ein reines Osteom: 5½ cm lang, 4½ cm breit, 3 cm hoch. Die Scapula wurde darauf wieder heruntergeklappt, die Wunde durch Muskel- und Hautnähte verschlossen. Der Heilungsverlauf war normal; die Kranke hat bei frühzeitig einsetzenden, aktiven und passiven Bewegungen vollkommene Aktionsfreiheit ihres Armes wieder erlangt; die Lähmungserscheinungen sind gänzlich verschwunden.

2. Herr Körte: a) **Rhinoplastik.**

Patient hatte im Februar 1906 durch einen Säbelhieb die linke Hälfte der Nase bis zum knöchernen Teil verloren. Eine von an-

derer Seite bald danach unternommene Plastik aus der oberen Armhaut war mißglückt. Durch einen vom knöchernen Nasenrücken entnommenen Haut-Periost-Knochenlappen, der nach unten umgeschlagen wurde, sodaß die Haut nach innen sah, wurde der Nasenrücken gebildet. Der Defekt der linken Nasenhälfte wurde durch einen von der Wange genommenen Lappen gedeckt. Der linke Nasenflügel wurde durch einen aus dem Ohr (nach König jun.) entnommenen Haut-Knorpellappen unterfüttert und gestützt. Der Wangendefekt wurde durch einen Krauseschen Hautlappen bedeckt. In späteren Sitzungen wurde durch ein vom Vomer herabgebogenes Knochenstück die Nase gestützt und durch einen der Innenfläche der Oberlippe entnommenen Schleimhautlappen die Nasenscheidenwand vorn bekleidet. Ferner wurden durch V-förmige Plastik die Nasenlöcher erweitert. Befriedigendes Resultat.

b) **Geheiltes Carcinoma coli.**

75jähriger Patient, welchem vor acht Jahren ein in das Rectum invaginiertes Carcinom der Flexura coli nach Sphincterenspaltung reseziert ist, nach Art der Resektion wegen Prolapsus recti. Der stark apfelgroße Tumor wird demonstriert. Der Patient ist völlig gesund geblieben, hat volle Kontinenz. (Der Fall ist in Langenbecks Archiv Bd. 61, Fall 19, S. 448, erwähnt.)

c) **Operation des Angioma arteriale racemosum capitis** (mit Krankenvorstellung). (Siehe den Vortrag im II. Teil dieses Bandes, S. 67.)

d) **Fälle von Lungenabszeß.**

1. 25jähriger Mann war plötzlich ohne bekannte Ursache mit Stichen in der rechten Brust, Fieber und schnell putride werdendem Auswurf erkrankt. Etwa sechs Wochen danach (31. März 1906) unter Morphium und Eucainanästhesie Lappenbildung in der rechten Brustwarzengegend, Resektion der vierten und fünften Rippe; Steppnaht der Pleura. Inzision des Lungenherdes mit dem Thermokauter. Heilung in etwa sechs Wochen. Sieben Monate nach der ersten Operation trat von neuem übelriechender Auswurf auf, deshalb wurde am 16. November 1906 der Lappen noch einmal aufgeklappt, die neugebildeten Rippen wieder reseziert, der ziemlich tief gelegene Herd stumpf eröffnet und etwa $2^1/_2$ Monate drainiert gehalten. Patient ist zurzeit geheilt und befindet sich wohl. — 2. 9jähriger Knabe, bei welchem durch Resektion von mehreren Rippen in der rechten Seite ein verzweigtes System bronchiektatischer Cavernen allmählich eröffnet wurde. Es besteht zurzeit noch reichliche Absonderung, welche durch ein dickes Drain abgeleitet wird. Die Schwierigkeit der Ausheilung beruht darin, daß multiple erweiterte Bronchien vorhanden sind.

Diskussion: Herr F. Krause: Einen ähnlichen Fall habe ich vor Jahren operiert; der im Unterlappen sitzende Lungenabsceß wurde nach der Empyemoperation eröffnet und es trat nach Abstoßung mehrerer Lungensequester Heilung mit Fistelbildung ein. Weil diese sich nicht schloß, kam der Kranke wieder zur Aufnahme mit der Bitte, ihn von dem lästigen Leiden zu befreien. Er hatte eine sogenannte Lungenfistel, d. h. er war imstande, bei fest geschlossenem Mund und zugehaltener Nase durch die Fistel zu atmen. Bei dem kräftigen, 25jährigen Mann habe ich nach Resektion mehrerer Rippen fast den ganzen unteren Lungenlappen resezieren müssen. Es bestanden zahlreiche Hohlräume, die mit den Bronchien kommunizierten, und da die eitrig infiltrierten Wände sehr starr waren, so habe ich bis in die normale Lunge hinein alle kranken Gewebe fortgenommen. Ueberall, wo sich Gefäße befanden, habe ich genau so unterbunden, wie man es bei Amputationen zu machen pflegt. Nach diesem Eingriff ist vollkommene Heilung eingetreten, und da der Fall besonderes Interesse besitzt, habe ich den Kranken stets in Beobachtung behalten; er ist bis heute völlig gesund und arbeitsfähig geblieben. Ich glaube, daß in so schweren Fällen, vorausgesetzt, daß es sich nicht um Tuberkulose handelt, der eingeschlagene Weg der beste ist.

Herr Körte (Schlußwort): Dann, meine ich, die Erkrankung muß auf einen Lappen beschränkt sein. Herr Krause: Ja, den Unterlappen, habe ich gesagt. Herr Körte: In diesem Falle würde es wahrscheinlich nicht möglich sein, weil die Erkrankung auch nach dem Oberlappen zu sich erstreckt. Herr Krause: Außerdem glaube ich, überhaupt nur den Unterlappen. Herr Körte (Schlußwort): Den Oberlappen allein könnte man doch eventuell auch vorziehen und resezieren.

6. Herr Brentano: a) **Zur Operation des Gallensteinileus.**

59jährige Frau, früher Gallensteinkoliken. In den letzten vier bis sechs Wochen dauernd Schmerzen in der Oberbauchgegend. Fünf Tage vor der Aufnahme vermehrte Beschwerden, Erbrechen. Abgang von Stuhl und Winden sistiert. 1. April 1906: Aufnahme. Temperatur normal. Puls 120. Leib aufgetrieben, druckempfindlich. Keine vermehrte Peristaltik. In der linken Unterbauchgegend ein hühnereigroßer, harter, rundlicher Tumor fühlbar, der seine Lage ändert und an einen Gallenstein erinnert. Diagnose: Ileus, wahrscheinlich durch Gallenstein oder malignen Tumor. Laparotomie in der Mittellinie. Entferung eines 4 cm langen, $3^1/_2$ cm dicken, walzenförmigen Gallensteins, der in einer Dünndarmschlinge eingeklemmt saß, durch Enterotomie in der Längsrichtung mit nachfolgender Quernaht. Bauchnaht ohne Drainage. Anfangs glatter Verlauf. Neun Tage nach der Operation neuer Kolikanfall. Puls 130. Leib aufgetrieben,

schmerzhaft. Fünf Tage später, 14 Tage nach der ersten Operation, Relaparotomie. Beginnende allgemeine Peritonitis. Darmschlingen in der Umgebung der Enterotomiewunde untereinander verklebt. Darmnaht insuffizient, Unterhalb der Nahtstelle ein zweiter, dem entfernten an Größe gleichender Gallenstein, der den Dünndarm aufs neue blockiert. Entfernung durch Enterotomie. Da die Quernähte der Darmwunde ausreißen, muß hier ein 30 cm langes Darmstück reseziert werden. Vereinigung end-to-end mittels Murphyknopf. Zweite Resektion von 85 cm Dünndarm in der Gegend der alten Enterotomie. Vereinigung in derselben Weise. Tod noch am Tage der Operation. Sektion: Peritonitis. Beide Steine hatten eine gleichgroße, rundliche Facette, die bei dem zuerst entfernten opalwärts, bei dem zweiten analwärts gerichtet war.

Diskussion: Herr A. Neumann: Es genügt, eine einfache Querinzision des Darmes zu machen[1]). Eine solche genügt sowohl zur Entfernung der Gallensteine wie auch dazu, eine sichere Naht anzulegen und zu verhüten, daß eine Stenose des Darms resultiert. Ich erlaube mir, Ihnen hier ebenfalls zwei ziemlich große Steine zu zeigen. Es handelt sich um eine 50jährige Frau, die ich am 3. Januar dieses Jahres operiert habe, bei der der Status so klar war, daß wir die Diagnose Gallensteinileus stellen konnten. Ich fand im ganzen Darm nur diesen einen Stein. Ein Versuch, diesen durch die Valvula Bauhini zu drücken, mißlang; er ließ sich aber ganz leicht in die zuführende Darmschlinge zurückschieben. Ich machte die Querinzision, die $^2/_3$ der Darmcircumferenz durchtrennte, vernähte den Darm quer und schloß die Bauchhöhle wieder. Patientin hatte am nächsten Tage Stuhlgang, die Ileuserscheinungen gingen zurück, die Heilung verlief glatt. Aus zwei Momenten konnte auch ich annehmen, daß noch ein zweiter, und zwar großer Stein nachfolgen würde: der Stein hatte ebenfalls eine Facette, die auf einen zweiten großen Stein passen mußte, zweitens aber ließ sich, nachdem der Leib weich geworden war, noch eine außerordentlich feste, schmerzhafte Resistenz in der Gallenblasengegend nachweisen. Die Annahme bestätigte sich; die Patientin bekam zwar nicht einen zweiten Ileus, aber Kolikschmerzen. Gleichzeitig schwand die Resistenz in der Gallenblasengegend, und am 13. Tage nach der Operation ging dieser zweite Stein ab, der also sicher die Darmnaht passiert hatte und nicht nur nicht stecken geblieben war, sondern auch die Naht nicht insuffizient gemacht hatte. Ich glaube also, daß manche Schwierigkeiten durch diese Quernaht vermieden werden. Nach meiner Vorstellung wird durch die Quervereinigung einer Längswunde unter Umständen doch ein gewisser zu starker Zug auf die in die Mitte zu liegen kommenden Nähte ausgeübt, und

1) Deutsche medizinische Wochenschrift 1906, No. 39., S. 1604.

vielleicht auch noch eine gewisse Ausbuchtung, eine gewisse Unregelmäßigkeit im Darmlumen durch diese Darmplastik herbeigeführt. Unter meinen fünf Fällen, die ich in den letzten vier Jahren operiert habe, habe ich an der Nahtstelle bei keinem einzigen Passagestörungen beobachtet, obwohl noch bei einer zweiten Kranken ein zweiter großer Stein nach der Operation nachgefolgt ist.

Herr Körte: Ich habe 15 Fälle von Gallensteinileus beobachtet, von denen elf operiert wurden, fünf sind geheilt und sechs gestorben. Von den ersten sechs Operierten kamen fünf durch, dann kamen fünf weitere Fälle, welche starben; allerdings wären diese nach Lage der Dinge ohne Operation auch gestorben. Es geht daraus hervor, daß sehr viel auf die äußeren Umstände ankommt, Alter, Kräftezustand, Dauer der Einklemmung etc. Man kann ja die Querinzision machen; ich glaube aber nicht, daß das von wesentlicher Bedeutung ist. Wenn ich wieder einen solchen Fall habe, dann will ich es jedenfalls einmal mit der queren Inzision versuchen.

b) **Traumatische Darmruptur.**

Es handelt sich um einen 22jährigen Hausdiener, der am 27. Juli vorigen Jahres beim Radfahren mit einem Postwagen zusammenstieß. Die Deichselstange traf die Magengegend. Er fiel vom Rade und wurde sofort hier eingeliefert. Ich sah ihn drei Stunden nach dem Trauma, und er bot folgendes Bild: Pulsfrequenz und Temperatur ganz normal, Leib kahnförmig eingezogen, Bauchmuskeln bretthart gespannt, große Empfindlichkeit in der Magengegend. Diese Symptome veranlaßten mich, die sofortige Laparotomie vorzunehmen. Es fand sich in der eröffneten Bauchhöhle zunächst nichts als etwas blutiges Exsudat, sodaß es zweifelhaft war, ob eine Darmperforation vorlag. Erst nach der Eventration gelang es, die Rupturstelle zu finden; sie gehörte dem obersten Jejunum an, und es war nicht möglich, die Stelle vor die Bauchwunde zu ziehen. Nach Umstopfung in der üblichen Weise habe ich fast ganz intraabdominell die Resektion mit zirkulärer Darmnaht gemacht; Sie sehen hier das resezierte Stück, das zeigt, daß etwa zwei Drittel der Darmzirkumferenz an der freien Seite zerrissen waren. Die Operation ist glatt verlaufen, Patient ist sehr bald darauf geheilt entlassen worden. Bemerkenswert ist, daß sich keine Spur von Darminhalt in der Bauchhöhle nachweisen ließ, trotzdem Patient vier Stunden vor dem Unfall gegessen hatte. Die Resultate, die wir bisher bei subkutanen Darmrupturen erzielt haben, sind keineswegs glänzende. Aus einer Zusammenstellung von Dr. Voswinckel ergibt sich, daß von 14 Fällen, die bisher bei uns operiert worden sind, nur 2 durchgekommen sind, und zwar handelt es sich nur bei einem um eine Dünndarm-, bei dem andern dagegen um

eine Dickdarmruptur, die bekanntlich eine bessere Prognose gibt. Es kommt natürlich bei der subkutanen Magen- und Darmruptur für die Erzielung eines günstigen Resultates in erster Linie darauf an, daß man möglichst früh operiert, und für diese frühe Operation scheint mir doch in erster Linie Wert zu legen zu sein auf das Verhalten des Bauches, nämlich die Einziehung und die Spannung der Bauchmuskeln. Finden sich diese Symptome bei Bauchkontusion, so ist man berechtigt, in jedem Falle zu operieren. Ich habe es allerdings zweimal erlebt, daß sich dann keine Darm- oder Magenperforation, sondern nur ein Bluterguß in der Bauchhöhle fand. Beide Patienten, bei denen dies der Fall war, sind aber durchgekommen.

Diskussion: Herr Mühsam: Ich möchte auf einen Fall von Darmruptur hinweisen, den ich beobachtet habe, bei dem die Aetiologie dunkel geblieben ist. Der Patient war in der Nacht zwei Stock tief heruntergefallen und wurde mit einem Bruch des zweiten Lendenwirbels, mehrerer Rippen und des Sternums ins Krankenhaus Moabit gebracht. Bei dem Patienten, der frühmorgens in schwerem Chok lag, bildete sich im Laufe des Tages eine starke Spannung der Bauchdecken heraus, wie Kollege Brentano sie eben geschildert hat, und darum machte ich am Nachmittag noch die Laparotomie bei ihm. Ich fand an einer Dünndarmschlinge zwei 10 cm voneinander entfernte, erbsengroße Perforationen an der vom Mesenterium abgekehrten Seite, es war Kot ausgetreten und es bestand Peritonitis. Diese Peritonitis ist auch durch die Operation nicht aufgehalten worden, der Patient ging nach 5—6 Tagen zugrunde. Warum dieser Mann, der sicherlich auf die Wirbelsäule geschlagen war, zu seiner Darmperforation gekommen ist, war unerklärlich. Vielleicht war der Darm gegen die Wirbelsäule aufgeschlagen, und gleichzeitig hatte der Zug des Mesenteriums gewirkt. Eine andere Erklärung haben wir nicht dafür finden können.

Herr Körte: Wir haben einen ähnlichen Fall gesehen. Ein Patient gab an, daß er nach Aufheben eines sehr schweren Tuchballens plötzlich erkrankt sei. Er kam mit Peritonitis zu uns, und die Operation (Herr Brewitt) ergab, daß es sich um eine Perforation des Darmes handelte. Es ging dem Manne zunächst sehr gut; er ist jedoch einige Wochen später an Lungeneiterung gestorben. Bei der Sektion zeigte sich nun die genähte Perforation verheilt, es bestand eine strangförmige Adhäsion am Dünndarm; jedoch war keinerlei Ulceration im Darm vorhanden. Wir können uns also vorstellen, daß in diesem Falle durch eine strangförmige Adhäsion quasi eine Ausreißung der Darmwand vorgekommen ist, und vielleicht hat in dem Falle des Kollegen Mühsam etwas Aehnliches vorgelegen. Denn das könnte man sich vorstellen, daß durch den Sturz der schwere Darm einen Adhäsionsfaden zum Ausreißen aus der Darm-

wand bringt. (Herr Mühsam: Ich habe keine Adhäsion gefunden, aber möglich ist es immerhin.) Bei der Operation — welche der Kollege Brewitt gemacht hat — blieb die Ursache der Perforation unklar. Erst nachher bei der Sektion fand sich die strangförmige Adhäsion. Haben Sie (zu Herrn Mühsam) die Sektion gemacht? (Herr Mühsam: Die Sektion ist gemacht worden, es ist aber nichts von Adhäsion gefunden worden.)

Herr Federmann: Ich habe vor 1½ Jahren als Assistent im Krankenhaus Moabit einen ähnlichen Fall wie den des Herrn Vortragenden mit günstigem Erfolge operiert. Der Patient hatte sich sieben Stunden vor der Einlieferung durch den Stoß eines Stockes gegen die vordere Bauchwand verletzt; eine Bauchdeckenperforation bestand nicht. Dagegen zeigten sich bei der Operation zwei dicht bei einanderliegende Perforationsöffnungen des Ileums in der Nähe des Coecums. Dazu ein langer Riß im Mesenterium. Ich nähte die Darmöffnungen quer zusammen und den Längsriß im Mesenterium mit Knopfnähten. Größere Gefäße waren nicht verletzt. Die Bauchhöhle wurde nach Spülung geschlossen. Der Mann erholte sich rasch nach dem Eingriff, wurde aber am nächsten Abend wieder schlechter, sodaß ich unter dem Verdacht einer Darmgangrän genau 24 Stunden nach der ersten Operation die Bauchhöhle an der alten Stelle wieder öffnete. Es fand sich die Darmschlinge in der Ausdehnung von 20 cm gangränös, wohl infolge der Unterbindung der ernährenden Gefäße. Ich resezierte das nekrotische Stück (30 cm) und implantierte das Ileum mittels Knopf in das Colon transversum. Es war klares, geruchloses Exsudat in reichlicher Menge in der Bauchhöhle. Die Wunde wurde tamponiert, und der Fall kam mit einer kleinen Kotfistel zur Heilung. Ich habe den Fall erwähnt, um hervorzuheben, daß es doch wohl in solchen Fällen zweckmäßiger ist, primär zu resezieren, als sich auf die Collateralen des Mesenteriums zu verlassen. Die klinischen Symptome meines Falles waren dieselben wie im Falle von Herrn Brentano.

7. Herr Ruge: **Peritonitis nach Gallensteinperforation.**

Eine 78jährige Frau war akut durch Leibschmerzen, Erbrechen und Kotverhaltung, aber ohne Bauchdeckenspannung erkrankt. Da sie eine rechtseitige Cruralhernie hatte, die irreponibel und schmerzhaft war, wurde unter der Diagnose Brucheinklemmung die Herniotomie gemacht. Es fand sich eine entzündete Bruchsackcyste. Da durch diese die abdominellen Symptome nicht erklärt schienen, wurde eine Laparotomie angeschlossen; bei Eröffnung der Bauchhöhle floß reine, grüne Galle aus derselben. Die Gallenblase war durch einen großen Stein ausgefüllt und perforiert. Austupfen und Ausspülen der Bauchhöhle. Wegen der langen Dauer der

Operation und des Allgemeinbefindens nur Cholecystotomie. Zunächst Heilung bis auf die Gallenblasenfistel. Später, da diese sich spontan nicht schloß, Cholecystectomie. Langsame Erholung. Die greise Patientin fühlte sich jetzt völlig wohl.

8. Herr Brentano: a) **Nierensarkom.**

Diese jetzt zehnjährige Patientin, bei der ich vor neun Jahren ein rechtseitiges Nierensarkom exstirpiert habe, ist vor wenigen Tagen wieder ins Krankenhaus gekommen wegen linkseitiger Adnexentzündung, und bei dieser Gelegenheit konnte ich mich überzeugen, daß sie frei von Rezidiven und Metastasen ist. Der Fall beweist aufs neue die Gutartigkeit der Nierensarkome des kindlichen Alters. Es handelte sich um ein Spindelzellensarkom mit alveolärem Bau, das, wie Sie sehen (Demonstration des Präparates) eine nicht unbeträchtliche Größe besitzt, namentlich wenn man erwägt, daß die Patientin erst zehn Jahre war, als die Geschwulst entfernt wurde.

b) **Milzabszeß mit Durchbruch in die linke Pleura.**

Dann will ich Ihnen noch einen Patienten mit Milzabszeß zeigen. Es ist ein 39jähriger Mann, der im Jahre 1904 in meine Behandlung kam mit einer ziemlich unklaren Anamnese. Er gab an, er hätte vor drei Monaten einen Anfall von Lungenentzündung durchgemacht, dabei auch viel Erbrechen und Schmerzen im Leibe und in der Leber gehabt. Er machte deshalb eine Karlsbader Kur durch, die ihn sehr heruntergebracht hat. Außerhalb des Krankenhauses war er in der Behandlung von internen Spezialisten. Einer von ihnen hat eine Probepunktion gemacht und ihn, als er Eiter fand, mit der Diagnose Milzabszeß hierher ins Krankenhaus gesandt. Es bestand eine Dämpfung, die vorn links an der dritten Rippe begann, sich nach abwärts bis zum Rippenbogen erstreckte, den halbmondförmigen Raum vollständig ausfüllte und hinten bis zur Mitte der Scapula reichte. Die Milz war in dem großen Dämpfungsgebiete perkutorisch nicht zu erkennen. Der Patient hatte eine stark vergrößerte Leber und einen deutlichen Ascites. Bei der Probepunktion im achten Intercostalraum fand sich grünlicher Eiter ohne Geruch. Bei der mikroskopischen Untersuchung sind später Colibazillen in demselben nachgewiesen worden. Ich operierte den Fall in der Meinung, daß es sich um ein Empyem handle. Nach Resektion der achten Rippe kam man zunächst in ein abgekapseltes Empyem und von da aus durch ein fingerdickes Loch des Zwerchfells hindurch in eine Höhle, aus der sich ein Gewebsfetzen von Fingergliedgröße entleerte. Dieser ist dann später bei der mikroskopischen Untersuchung als Milzsequester erkannt worden. Die Behandlung bestand in einfacher Drainage. Patient machte zwar ein langes Krankenlager durch, ist aber, wie Sie sehen, jetzt voll-

ständig wiederhergestellt. Vermutlich hat es sich um einen Milzinfarkt gehandelt, der vom Darm aus mit Colibazillen infiziert und zur Vereiterung gebracht wurde.

Was mir bemerkenswert erscheint, ist, daß die Erscheinungen von Lebercirrhose, die Patient zweifellos darbot — die Leberschwellung und der Ascites deuteten darauf hin —, vollkommen zurückgegangen sind, und zwar ist das vielleicht darauf zurückzuführen, daß infolge der Abszeßbildung eine breite Verwachsung der Milz mit der Bauchwand eingetreten und auf diese Weise ein ähnliches Resultat herbeigeführt ist, wie man es durch die Talmasche Operation sonst künstlich herzustellen strebt.

9. Herr Busch: a) **Mediastinitis antica nach Osteomyelitis sterni.**

Die 16jährige Patientin kam im Januar 1906 ins Krankenhaus mit der Angabe, bereits 14 Tage wegen rheumatischer Beschwerden im rechten Schultergelenk in Behandlung zu sein. Seit drei Tagen habe sie auch heftige Schmerzen hinter dem oberen Teil des Brustbeins und beim Schlucken; in den letzten zwölf Stunden hätten diese sehr zugenommen, und es seien auch Anfälle von Atemnot dazu gekommen. Bei der Aufnahme fand sich die untere Halsgegend, sowie die obere Brustbeingegend der hochfiebernden und sehr elenden Patientin leicht gerötet und infiltriert. Im vorgewölbten Jugulum war deutliche Fluktuation vorhanden. Eine Struma war nicht nachzuweisen, desgleichen keine Veränderungen am Kehlkopf. Außer einer geringen Dämpfung über dem oberen Drittel des Sternums, sowie auch noch etwas über den seitlichen Rand hinaus, boten die Lungen sonst keinen wesentlichen Befund. Außer sehr starken Schmerzen hinter dem Sternum, besonders beim Schlucken, bestand nicht unerhebliche Atemnot. Eine sofort vorgenommene Inzision im Jugulum bestätigte die Diagnose einer Eiterung im vorderen Mediastinum; es wurde ein gut gänseeigroßer, dünnen, gelblichen Eiter enthaltender Abszeß eröffnet, der nach unten hinter das Sternum bis etwa zum Ansatz der dritten Rippe, sowie seitlich hinter die Klavikeln bis zu deren Mitte reichte. Die beim Austupfen der Höhle, bei der grauschwärzliche, nekrotische Massen in großer Menge zutage gefördert wurden, die an eine Strumitis denken ließen, eintretende, starke Blutung ließ weiteres Suchen nach dem Ausgangspunkt des Abszesses nicht zu und nötigte zunächst zur Tamponade. In dem Eiter fand sich in Reinkultur Staphylococcus pyogenes aureus. In den beiden nächsten Tagen nach der Operation blieb die Temperatur hoch, die Infiltration der Haut nach den unteren Teilen des Sternums hin nahm zu, und es stellten sich auch Zeichen einer beginnenden Pericarditis — deutliches Reiben über dem ganzen Herzen — ein, sodaß Herr

Geheimrat Körte zur Resektion des ganzen Manubrium, sowie eines Teils des Corpus sterni bis zum Ansatz der dritten Rippe, nach Resektion beider Sternoclaviculargelenke schritt. Dabei zeigte es sich, daß der ganze Prozeß von einer Osteomyelitis sterni ausgegangen war. Die breit eröffnete Eiterhöhle im vorderen Mediastinum, die beiderseits unter der Clavicula bis an die Pleurakuppe heranreichte, sowie nach unten zu Teile des Herzbeutels freilegte, wurde tamponiert. Die schweren allgemeinen Symptome, insbesondere auch die Pericarditis, gingen innerhalb acht Tagen schnell zurück. Die Heilung der großen Wunde erfolgte ziemlich schnell; im Verlauf derselben mußte noch ein etwa 2 cm langes Stück des sternalen Endes der rechten Clavicula, das nekrotisch geworden, reseziert werden. Trotz der beiderseitigen Resektion des Sternoclaviculargelenks, sowie der ausgiebigen Sternumresektion, hat die äußere Form des Brustkorbs, sowie die gute Funktion und Stabilität des ganzen Schultergürtels nicht gelitten. Patientin ist jetzt seit drei Viertel Jahren vollkommen gesund.

Diskussion: Herr Körte: Es ist mir besonders auffällig gewesen, daß nach Entleerung des Eiters die Pericarditis schwand, und das müssen wir wohl als einen besonderen Glücksfall ansehen. Die Diagnose auf Osteomyelitis sterni hatte ich nicht gestellt, sondern ich sagte mir nur, bei dem retrosternalen Abszeß wäre das einzige, was wir machen könnten, die breite Resektion des Sternum. Bei der Durchtrennung des Knochens fand sich der Eiter in der Spongiosa.

b) **Ankylosis mandibulae, Lappenplastik und Knochenresektion.**

45jährige Frau, bei der Herr Geheimrat Körte vor $^3/_4$ Jahren wegen narbiger Kieferklemme eine Wangenplastik mit gutem Erfolge gemacht hat. Patientin war wegen merkurieller Stomatitis, die zu einer Ulceration an der linken Wangenschleimhaut und sekundärer narbiger Kieferklemme geführt hatte, bereits ein Jahr lang in Behandlung. Der fast zahnlose Mund konnte nur so weit geöffnet werden, daß zwischen den beiden Kieferrändern ein Zwischenraum von 0,5 cm bestand. Trotz sehr sorgfältiger Mundpflege bestand sehr starker Foetor ex ore und war keine Heilung der Ulceration zu erzielen. Zudem erforderte auch die starke Kieferklemme November 1905 eine Operation. Nach Spaltung der Wange wurde zunächst die etwa zweimarkstückgroße Ulceration exzidiert. Das Gewebe in der Nachbarschaft, insbesondere der ganze Masseter, sowie auch der Temporalmuskel am Ansatzteil, war von entzündlichen, schwartigen Granulationen durchsetzt. Nach Entfernung derselben, wobei auch der Processus coronoideus reseziert werden mußte, wurde zunächst die Highmorshöhle, deren äußere Seitenwand reseziert werden mußte und die mit schmutzigem Granulationsgewebe

angefüllt war, ausgekratzt. Zur besseren späteren Funktion des Unterkiefers wurde nun nach Esmarch in der Gegend des Masseteransatzes, wo der Knochen ohnehin zur besseren radikalen Entfernung der entzündlichen Schwarten auf eine große Strecke des Periosts hatte beraubt werden müssen, eine partielle Kontinuitätsresektion vorgenommen. Zur Deckung des großen Defekts in der Mundschleimhaut — die äußere Haut der Wange ließ selbst bei primärer Naht den Unterkieferbewegungen genügend Spielraum — wurde zu einer Lappenplastik geschritten, zumal die von der Mundschleimhaut noch vorhandenen, zum Teil vom harten Gaumen abgelösten, geringen Reste zum Teil zur Bedeckung des Highmorshöhlengrundes verwendet wurden. Zum Ersatz der Schleimhaut der eigentlichen Wangentasche wurde nach Israel ein großer Halslappen genommen, der seinen Stiel etwas nach hinten zum Processus mastoideus zu hatte. Derselbe wurde an der Basis lospräpariert und nach oben zu unter Drehung des Stiels derartig umgeschlagen, daß die Epidermis der Mundhöhle zugekehrt wurde. Nach Durchtrennung des Stiels, die am zehnten Tage vorgenommen wurde, wurde der Lappen aber zum größten Teil nekrotisch; bei einer zweiten Operation wurde daher der Schleimhautdefekt durch einen Lappen vom Unterkieferrande nach Gersuny gedeckt. Die äußere Wunde am Hals konnte nur zum Teil durch Nähte zusammengezogen werden, der Rest wurde transplantiert. Der letzte plastische Lappen heilte reaktionslos ein. Unter- und Oberkiefer können jetzt, $^5/_4$ Jahre nach der Operation, etwa 4 cm voneinander entfernt werden. Die Epidermis des Hautlappens hat fast ganz den Charakter der Schleimhaut angenommen. Beim Kauen artikuliert der Unterkiefer links in einer Pseudarthrose, die der Resektionsstelle am Masseteransatz entspricht.

Diskussion: Herr Körte: Die Knochenresektion wurde teils deswegen nötig, weil das Kiefergelenk ankylotisch war, dann aber auch, weil der Unterkieferknochen an der Stelle krank war. Da habe ich einen Keil weggenommen, wie es Esmarch zuerst angeraten hat. Ich hatte noch einen analogen Fall, der aus dem Jahre 1890 stammt; ich habe ihn früher auch hier in dieser Gesellschaft einmal vorgestellt. Der hatte in der Jugend nach Masern infolge von Noma die Ankylose bekommen, er kam wegen einer andern Krankheit ins Krankenhaus. Es handelte sich um einen Müllkutscher; der ernährte sich dadurch, daß er sich durch eine Zahnlücke kleingeschnittene Nahrungsmittel in den Mund hineinschob. Bei dem habe ich eine ähnliche Operation gemacht wie bei der Frau; Exzision der narbigen Partie, Hineinschlagen eines langen, gestielten Lappens von der Halshaut mit der Epidermis nach innen, in zweiter Sitzung Durchtrennung des Stieles und Umklappen, sodaß die äußere Seite auch mit Epidermis gedeckt war. 14 Jahre

nach der Operation ließ sich die Epidermis von der roten Mundschleimhaut noch unterscheiden, Beschwerden hatte er nicht.

Herr F. Krause: Ich möchte Ihnen über einen Fall von Kieferankylose berichten, der eigentlich nicht ganz hierher gehört; bei den demonstrierten Fällen handelte es sich um Narbenankylosen; in meinem war das Kiefergelenk knöchern verwachsen. Ein Hauptmann bekam im Anschluß an Gonorrhoe eine Entzündung des einen Kiefergelenks; als ich ihn sah, war er nicht imstande, die Zahnreihen auch nur 2 mm auseinander zu bringen. Ich habe das Gelenk reseziert, und um neue knöcherne Verwachsung zu verhüten, habe ich nach der Methode von Helferich — allerdings etwas anders — eine Muskelplastik vorgenommen, Helferich nahm von dem Temporalmuskel einen Lappen herunter und setzte ihn zwischen die Schädelbasis und den resezierten Teil des Unterkiefers. Ich nahm einen Teil des Masseter, schlug ihn nach innen um und nähte ihn am innern Unterkieferperiost fest. Der Erfolg ist sehr befriedigend. Der Kranke kann den Mund so weit öffnen, daß es für alle Funktionen genügt. Nun haben wir das resezierte Gelenk sagittal durchsägt. Da ich oben auch einen Randteil von der Schädelbasis reseziert hatte, so fanden wir auf der Schnittfläche die Rundung des Gelenkköpfchens vollkommen erhalten, aber nirgends auch nur eine Spur von Knorpel, also eine vollkommen knöcherne Ankylose.

Herr Körte: Ob eine knöcherne Ankylose des Kiefergelenkes vorhanden war, das weiß ich nicht, da ich an dem Gelenk selbst nicht operiert habe, es kann auch eine fibröse Ankylose gewesen sein.

10. Herr Brewitt: a) **Spitzer Fremdkörper im Darm, durch Enterostomie entfernt. Heilung.**

23jähriger Kaufmann, der im Oktober 1906 einen Taschenbuchbleistift versehentlich verschluckt hatte. 14 Tage später Aufnahme in das Krankenhaus wegen lokaler Beschwerden in der Ileocöcalgegend. Röntgenaufnahmen lassen einen deutlichen Schatten in der Ileocöcalgegend erkennen. Es bestand peritoneale Reizung; keine Symptome von Darmverschluß. Bei der Laparotomie wurde im Colon ascendens ein 10 cm langer Bleistift gefunden, der mit der Spitze in der Schleimhaut festsaß. An der Stelle war das Netz entzündlich mit dem Darm verwachsen und zu einer dicken, infiltrierten Platte umgewandelt; beginnende drohende Perforation, welche die klinischen Erscheinungen der Bauchspannung und Schmerzhaftigkeit der Bauchdecken hervorgerufen hatte und die Indikation zum operativen Eingreifen bot. Reaktionslose Heilung. (Krankendemonstration.)

b) **Sarkom der Tibia. 1904 Kontinuitätsresektion des Kniegelenks. Rezidivfrei mit voller Funktionsfähigkeit der Extremität.**

24jähriger Kanzlist, der zehn Wochen vor der Aufnahme ins Krankenhaus einen Fall auf das rechte Knie erlitt. Kurze Zeit darauf langsame Anschwellung des Knies unter erheblichen Schmerzen. Das Kniegelenk war spindelförmig geschwollen, wurde in leichter Flexion fixiert gehalten. Deutliche Pulsation des Tumors. Operation am 23. Juli 1904 durch Herrn Geheimrat Körte. Bogenschnitt über dem Tumor, der sehr gefäßreich ist. Im mikroskopischen Bilde Rundzellen, eventuell auch Riesenzellen. Tumor ist abgekapselt, durchsetzt den Tibiakopf; gegen das Gelenk hin stehen nur noch Knorpelteile. Von Tibia und Fibula werden 7 cm, vom Femur 4 cm reseziert. Knochennagel und Silberdrahtnaht zur Vereinigung von Tibia und Femur. Patella erhalten. Mikroskop: der Tumor ist ein zellenreiches Sarkom, aus Rund- und Riesenzellen bestehend. Reaktionslose Heilung; deutliche Peroneuslähmung. Mit Gehapparat geheilt entlassen. Krankendemonstration. Patient ist rezidivfrei, geht ohne Stützapparat mühelos. Peroneuslähmung ganz geschwunden. Verkürzung 8 cm. (Demonstration des makroskopischen Präparats, des mikroskopischen Bildes und einer neuen Röntgenaufnahme.)

Diskussion: Herr Körte: Der Tumor bestand stellenweise rein aus Rundzellen, welche zahlreiche Mitosen zeigten. Daneben fanden sich Partien, welche Riesenzellen aufwiesen, besonders gegen die Knochengrenze zu. Der Tumor war also nicht so ohne weiteres zu der günstigen Form zu rechnen. Ich möchte im Anschluß hieran noch bemerken: der junge Mensch, den ich vor einiger Zeit hier vorgestellt habe mit Kontinuitätsresektion des Femur wegen Spindelzellensarkoms des Oberschenkels und der hier zu Debatten Anlaß gab, der ist jetzt im siebenten Jahre post operationem völlig geheilt. Bei diesem bestand ein Spindelzellensarkom des Periostes, welches ich damals vorgelegt habe. Der Patient ist vollkommen gesund; er geht auf seinem stark verkürzten Bein vollkommen sicher und gut.

11. Herr Ruge: **Operative Behandlung der Proctitis ulcerosa.**

Herr Ruge berichtet über die in den Jahren 1890—1906 im Krankenhaus am Urban von Körte behandelten Fälle von Proctitis purulenta und ulcerosa. Es waren im ganzen 67, zu denen noch einer aus der Privatklinik Körtes hinzukommt Es wurden im ganzen 19 Exstirpationen des Rectums vorgenommen mit einem Todesfall im Anschluß an die Operation und 17 Heilungen bei der Entlassung. 13 Patienten konnten länger als ein Jahr weiterbeobachtet werden. Von ihnen blieben neun rezidivfrei. Zwei Patienten bekamen Rezidive, beide im ersten Jahre nach der Entlassung.

Volle Kontinenz behielten acht Patienten, Fisteln blieben zurück in nur einem Fall. — Die Rectotomia posterior wurde ausgeführt an 15 Patienten mit drei Dauerheilungen (vier Todesfälle bald nach der Aufnahme an Phthise, Amyloid etc.) Zwei Rezidive noch nach mehreren Jahren, zwei Nichtheilungen, zwei Besserungen. — Die alleinige Anwendung der Colostomie erfolgte in 15 Fällen. Es starben an mitgebrachten Komplikationen fünf Patienten, sechs wurden gebessert, vier geheilt entlassen. Bei letzteren handelte es sich mit einer Ausnahme um relativ leichte Fälle. — Ohne blutige Eingriffe wurden behandelt (mit Spülungen, Bougierungen etc.) 18 Personen, von denen allein einer als geheilt zu betrachten war, der im übrigen nur an einer zwar schweren, eitrigen, aber nicht geschwürigen Proctitis litt. — Der Vortragende hatte außerdem die bei Exstirpationen des geschwürigen Rectalrohres gewonnenen Präparate teils selbst untersucht, teils die von Prof. Benda, dem Prosektor des Krankenhauses am Urban, untersuchten Präparate durchgesehen und kommt zu dem Schluß, daß die Proctitis ulcerosa meist auf luetischer Basis entstehe (in 12 von 19 Fällen), daß ferner auch tuberkulöse (zwei Fälle), gonorrhoische und dysenterische Formen vorkommen, daß aber eine Unterscheidung der verursachenden Erkrankung klinisch nicht möglich ist, da bei ausgebildeten Proctitiden die Veränderungen am Mastdarm fast lediglich durch die sekundären Einwirkungen der Kotstauung und den Einfluß der Fäulnisvorgänge im Rectum bestimmt werden. (Der Vortrag wird in erweiterter Form in Langenbecks Archiv für klinische Chirurgie erscheinen).

Sitzung am 13. Mai 1907.

Vorsitzender: Herr A. Köhler; Schriftführer: Herr Sonnenburg.

Vor der Tagesordnung: Vorsitzender Herr A. Köhler: M. H.! An dem heutigen Abend muß ich die traurige Pflicht erfüllen, Sie an den schweren Verlust zu erinnern, den auch unsere Gesellschaft durch den Tod Ernst von Bergmanns erlitten hat. Was er seinen zahlreichen Schülern, was er den deutschen Aerzten, was er der Wissenschaft und der ganzen Menschheit gewesen ist, brauche ich vor Ihnen nicht zu rühmen, und für die Nachwelt ist es mit unvergänglichen Lettern der Geschichte der Medizin und des ärztlichen Standes eingeprägt. Aber seine temperamentvolle, kraftvolle und energische Persönlichkeit, sein stets vornehmes und liebenswürdiges Wesen, seine ruhige, treffende und nie verletzende Kritik, die aber auch vor einer strengen Kritik der eigenen Leistungen nie zurückschreckte, das sind seltene und hohe Eigenschaften,

die nirgends so klar und unmittelbar zur Geltung kamen, wie hier im engsten Kreise seiner vertrauten Berufsgenossen. M. H.! Ernst v. Bergmann ist uns lange Jahre ein Führer gewesen, dem wir gern und willig gefolgt sind und dem wir jetzt, wo er heimgegangen ist, ein treues und dankbares Andenken bewahren werden. Zur Ehre des dahingeschiedenen Lehrers und Meisters, bitte ich Sie, sich von Ihren Plätzen zu erheben. (Geschieht.)

1. Herr A. Köhler: a) **Neuere Vorschläge für die Kriegschirurgie.** (Siehe den Vortrag im II. Teil dieses Bandes, S. 80.)

b) **Luxation beider Handgelenke (mit Krankenvorstellung).**

Der Unfall ist vor fünf Wochen passiert; der Kranke kann jetzt beide Hände in jeder Richtung schon recht gut aktiv bewegen. Vortragender ist deshalb auf den Bericht des Oberarztes Sauer, der bei dem Unfall zugegen war und die Einrenkung vornahm, und des Oberstabsarztes Velde, der die weitere Behandlung leitete und auch das Röntgenbild zur Verfügung stellte, angewiesen. Der Verletzte, ein kräftiger, gesunder, junger Grenadier, war von einem sieben bis 8 Meter hohen Baume, von Ast zu Ast fallend, herabgestürzt. Dabei hatte er einen stärkeren Ast mit beiden Händen gefaßt, spürte aber im Weiterfallen einen so heftigen, schmerzhaften Ruck in beiden Händen, daß er loslassen mußte und nun auf die Erde herabfiel, aber nicht auf die Hände, sondern auf die Füße und auf die rechte Schulter. Oberarzt Sauer, der in der Nähe war, fand beide Hände in mäßiger Beugung festgestellt, die distalen Enden von Radius und Ulna auf der Beuge-, die erste Handwurzelreihe auf der Streckseite hervorragend. Die Reposition gelang leicht durch Zug und Druck (noch im Chok). Die Weiterbehandlung geschah im Garnisonlazarett Charlottenburg. Das Röntgenbild zeigt, daß am rechten Handgelenk die Knochen vollständig unverletzt sind, während es sich links um eine nicht ganz reine Luxation handelt; hier ist an der der Ulna zugekehrten Seite des vorderen Radiusendes ein ganz kleines Stück vom Knochen abgebrochen, steht aber anscheinend noch mit ihm in Verbindung. An dieser Hand ist auch die Funktion nicht ganz so gut wie rechts.

Der Fall ist bemerkenswert, weil 1. Handgelenksluxationen überhaupt sehr selten, 2. gleichzeitige Luxationen beider Handgelenke aber ganz besonders selten sind, und 3. weil hier die Aetiologie eine recht eigentümliche war; kein Fall auf die Hände, sondern höchst wahrscheinlich Ueberzerrung und Ueberstreckung der Gelenke durch Zug und Ruck. Als der gewaltige Zug plötzlich nachließ, schnappte die Handwurzel an beiden Händen nicht wieder in das Radiokarpalgelenk zurück, sondern daran vorbei; dadurch entstand dieselbe Dislokation wie beim Fall auf die gebeugte Hand.

2. Herr Herhold: **Demonstration von Knochenschüssen aus dem Südafrikanischen Kriege.**

Es handelt sich um Knochenschüsse aus naher Entfernung. Bei diesen sind zahlreiche kleine, vom Periost losgelöste Knochensplitter zu erwarten; wie die Röntgenbilder zeigen, kommen aber bei diesen Nahschüssen auch recht große Splitter vor. Da die Wunde meistens nicht ganz aseptisch bleibt, stoßen sich die kleinen Splitter aus der Wunde aus, resp. müssen sie durch Operation als Sequester entfernt werden. Die große Lücke, welche sich durch das Ausstoßen und Eliminieren zahlreicher kleiner und auch größerer Splitter bildet, wird dadurch ausgefüllt, daß sich die Knochenenden aneinander legen und konsolidieren. Eine ganze Anzahl derartiger, mit großer Knochenzerstörung einhergehender Nahschüsse zeigte' wie an den Röntgenbildern demonstriert wird, ein verhältnismäßig gutes funktionelles Resultat unter entsprechender Verkürzung des Gliedes. In einigen Fällen benutzte Herhold die Knochennaht mit Silberdraht; er betont, daß diese jedoch erst nach völliger Verheilung der äußeren Wunde in Frage komme, da sonst kein Resultat zu erwarten sei. Ein Fall, in welchem der durchschossene N. radialis mit dem N. medianus verbunden wurde, wird besprochen; es ließen sich die beiden Enden des N. radialis nicht verbinden, da sie zu weit auseinander gewichen und erkrankt waren.

Diskussion: Herr Sonnenburg: M. H.! Es ist sehr interessant zu erfahren, daß alle diese schweren Knochenverletzungen, die uns hier in den Bildern gezeigt worden sind, so gut ausgeheilt sind, obwohl die Schüsse, wie das in Südwestafrika meistens der Fall ist, aus allernächster Nähe abgegeben wurden. Auch bei den Fällen, die ich sonst kennen gelernt habe, waren die Heilungsresultate sehr günstig, viel günstiger als in anderen Kriegen, speziell im Kriege von 1870/71. Wenn wir berücksichtigen, daß sich unsere Krieger in Afrika oft fern von Aerzten und Lazaretten in einsamen Gegenden befanden, daß es sich um weit von ihrem Truppenteil entfernte Patrouillen handelte, die tagelange Märsche oder Fahrten auf Ochsenwagen nach der Verwundung nötig hatten, um in richtige ärztliche Behandlung zu kommen, so ist die Erklärung wohl in dem Umstande zu suchen, daß das trockene, heiße Klima in Afrika sehr günstig auf die Wundverhältnisse eingewirkt hat. Ich habe um so mehr ein großes Interesse für diese Art von Verwundungen, weil ein mir sehr nahestehender Offizier in Südwestafrika eine derartig schwere Schußverletzung erlitten hat. Ich möchte Ihnen einige Mitteilungen über diesen Fall machen, weil er sowohl hinsichtlich der Art der Verletzung wie auch der ärztlichen Behandlung, die zum Teil in Afrika, zum Teil in Europa später erfolgte, dasjenige darstellen dürfte, was sehr vielen unserer

Krieger in Afrika passiert ist. Auch hier war ein Weichbleigeschoß, wahrscheinlich Gewehr 71, aus einer Entfernung von etwa 60 Schritt derart in den linken Ellbogen gedrungen, daß die Kugel von außen eingeschlagen, eine 4 cm breite kreisrunde Ausschußöffnung gerade in der Beuge des Gelenks gebildet hatte, zu gleicher Zeit war das Radiusköpfchen herausgeflogen. Die Verletzung war insofern eine sehr schwere, als die Zersplitterung des Knochens eine sehr bedeutende war. Erst am 12. Tage hat ein Arzt den verletzten Arm sehen können. Während der Zeit blieb der Verband, der mit Hilfe des kleinen Verbandpäckchens angelegt war, liegen. Der Arm und die Brust waren sehr stark geschwollen. Bei der ersten ärztlichen Untersuchung war bereits starke Eiterung vorhanden, eine Amputation schien unabwendbar, wurde aber verweigert. Nach vier Wochen ist dann von einem der Herren Stabsärzte in Warmbad eine partielle Resektion gemacht worden. Es wurden Splitter herausgeholt, um den Wundabfluß zu ermöglichen. Darauf ist der Arm allmählich abgeschwollen, nach 4½ Monaten war die Abfahrt nach Europa möglich. Auf dem Rücktransport nach Europa ist das Gelenk vollständig steif geworden, und da die Schiene während der ganzen Zeit lag, war auch eine sehr große Versteifung der Finger eingetreten. Schließlich ist durch meinen Freund Bier in Bonn die totale Resektion des Gelenks gemacht worden, und zwar mit dem besten Erfolge, sodaß der Offizier nunmehr wieder dienstfähig ist. Ich erwähne diesen Fall aus dem Grunde, weil es doch interessant ist, daß, obwohl unsere Soldaten in Afrika oft so lange ohne ärztliche Hilfe bleiben mußten, diese aus nächster Nähe erfolgten, schweren Verletzungen so gut ausgeheilt sind. Dies scheint mir, wie gesagt, auf die eigentümlichen klimatischen Verhältnisse zurückzuführen zu sein.

3. Herr Doebbelin: a) **Sequestrierender Milzabszeß.** (Siehe den Vortrag im II. Teil dieses Bandes, S. 87.)

b) **Doppelseitige Muskelhernien der Adduktoren.**

M. H.! Es ist mir gestattet worden, Ihnen außer der Tagesordnung noch kurz einen außergewöhnlichen Fall von doppelseitigem, völlig symmetrischem Muskelbruch der Adduktoren zu zeigen. Es handelt sich um einen Dragoner, der beim Sprung mit dem Pferde über eine Hürde sich diese Verletzung zuzog. (Krankenvorstellung.) Wenn er sitzt und die Beine schließt, sieht man sehr deutlich die Vorwölbung der prolabierten Muskeln. Wir Militärärzte sehen einseitige Muskelbrüche nicht so selten, und namentlich bei Reitern. Man kann diese Muskelhernien operieren. Ich habe deren etwa ein halbes Dutzend operiert. Anfangs versuchte ich es mit dem Zusammennähen der Fascie. Das geht aber deshalb nicht gut, weil nicht immer, wie man annehmen sollte, ein scharfrandiger Fascien-

schlitz vorhanden ist. Zuweilen ist die Fascie über dem vorgetretenen Muskel nicht zerrissen, sondern nur stark gedehnt und verdünnt. Bei der Fascienaht gibt es meist Rezidive. Besser ist es, die vorgefallene Muskelpartie keilförmig zu exzidieren. Ich entsinne mich eines Trompeters, dem ich eine gut faustgroße Hernie der Adduktoren auf diese Weise operiert habe. Der Mann ist wieder geritten und dienstfähig geblieben. Machen die Muskelbrüche keine besonderen Beschwerden, so kann man von einer Operation Abstand nehmen. Vor etwa 15 Jahren habe ich einen Husarenoffizier mit einer großen Muskelhernie der Adduktoren behandelt ohne Operation. Er hat seitdem manches Rennen gewonnen und ist heute noch im Dienst.

4. Herr Schürmann: a) **Zerreißung des Halses mit Abreißung des Kehlkopfs.** (Siehe den Vortrag im II. Teil dieses Bandes, S. 92.)

b) **Bruch der Lendelwirbelsäule.**

Relativ am häufigsten sind bekanntlich die Brüche der untersten Brustwirbel, sowie die des ersten Lendenwirbels. Je weiter wir an der Lendenwirbelsäule nach unten gehen, desto seltener werden die Brüche. Hier handelt es sich um eine Kompressionsfraktur des zweiten und dritten Lendenwirbels mit Zerstörung der Zwischenknorpelscheibe. Der Umstand, daß die anfänglichen Krankheitserscheinungen nicht sehr stark ausgesprochen waren, dürfte die Vorstellung des Kranken berechtigen. Von der anfangs richtig gestellten Diagnose hängt ja gerade in derartigen Fällen die Dauer der Behandlung und damit die Aussicht auf spätere Dauerheilung ab. Krankengeschichte: Kasernenwärter K. glitt am 8. März 1907 beim Heruntergehen einer Steintreppe aus. Er hatte in der linken Hand einen vollen Eimer Wasser, in der rechten nur ein Scheuertuch. Er ist höchstens vier Stufen abgeglitten, aber mit der Lendenwirbelsäule hart gegen die vorstehende Treppenstufe gefallen. Genaueres kann er nicht angeben. Er glaubt, kurze Zeit benommen gewesen zu sein, hat sich aber bald an das Treppengeländer heranschieben können. So hat er sich aufgerichtet, ist dann ohne fremde Hilfe in seine an demselben Flur gelegene Wohnung gegangen und hat sich zu Bett gelegt, weil er Schmerzen im Kreuz fühlte. Erst als er in den nächsten Tagen sich wegen Schmerzen nicht aufrichten konnte, zog er den Arzt zu und wurde am 12. März in das Lazarett aufgenommen. Es fand sich starker Bluterguß unter der Haut links neben der Wirbelsäule vom zehnten Brust- bis vierten Lendenwirbel, Druckschmerz ebenso und entsprechend den Dornfortsätzen, besonders über dem zweiten und dritten Lendenwirbel, seitliche Verbiegung dieser Wirbel nach links und nach hinten, Hochstand und Vorspringen des Dornfortsatzes des zweiten Lenden-

wirbels, Schwäche des linken Beines, stark erhöhter Kniereflex links, herabgesetzte Empfindlichkeit im linken Bein und Kribbeln in demselben. Die Untersuchung geschah in Rücken- und Bauchlage. Hochrichten wurde vermieden, Röntgenaufnahme absichtlich nur in Rücken-, nicht in Seitenlage gemacht. Sie bestätigte die Diagnose: Kompressionsfraktur des zweiten und dritten Lendenwirbels. Die Zwischenknorpelscheibe erwies sich links als vollständig zerdrückt, rechts war sie noch als dünner Streifen sichtbar. Der Höhenunterschied zwischen der rechten und linken Kante beider Wirbel zusammen betrug etwa 1,5 cm (Demonstration des Mannes und der Röntgenbilder.) Die Behandlung bestand in völliger Ruhelage durch acht Wochen. An dem zunächst vorsichtig anf den Bauch gelegten Verletzten wurde nach der Form seines Rückens aus Gipsbinden, Schusterspan und Pappstreifen ein Gipsbett angefertigt, welches vom Nacken bis zu den Kniekehlen reichte und die ganze Breite des Rückens bis zur vorderen Achsellinie einnahm. Nachdem es getrocknet war, wurde eine inzwischen aus Mull und Watte gefertigte Steppdecke hineingelegt, und der Kranke, der bis dahin auf einem Wasserkissen gelegen hatte, hineingehoben. Als er sich ganz ohne Schmerzen von selbst aufrichtete, wurde das Gipsbett durch ein Schnürkorsett ersetzt, welches ebenfalls aus den Mitteln des Lazarettes von Herrn Vollbrecht aus Gipsbinden mit Schusterspan und Aluminiumschienen hergestellt ist. (Demonstration). Die Anfertigung geschah so, daß der Verletzte in einer Schwebe mit breiten Heftpflasterstreifen am Kopfe, mit seitlich unterstützten Armen und aufstehenden, aber nicht belasteten Füßen gehalten wurde. An die Stelle dieses Gipskorsetts tritt später ein Stützapparat nach Hessingscher Form, der zunächst für längere Dauer getragen werden soll. Zunächst liegt K. noch meistens zu Bett und geht nur zeitweise, stets mit dem Korsett und am Stocke, vorsichtig umher. Dabei schiebt er das Gewicht des Körpers ganz auf das rechte Bein, hat aber sonst keine Beschwerden, vermeidet nur das Bücken noch (Demonstration). Vor einigen Tagen angefertigte Röntgenbilder beweisen die eingetretene Konsolidierung.

Diskussion: Herr Sonnenburg: Ich möchte im Anschluß an den letzten Fall ein Röntgenbild zeigen, das einen Fall betrifft, in welchem ein Bruch des dritten und vierten Wirbels vorhanden war. Die beiden Wirbelkörper waren vollständig ineinander gepreßt. Interessant ist es, daß sich diese Verletzung bei einem Tabeskranken ereignet hat. Solche Fälle sind ja bekannt, sie sind aber nicht sehr häufig, und darum habe ich mir erlaubt, das Bild mitzubringen. (Demonstration.)

Herr König: Die Rekonvaleszenz geht in solchen Fällen außerordentlich langsam vor sich. Den Kranken dieser Art, die ich zu behandeln hatte, habe ich nie gestattet, daß sie vor Ablauf eines

Jahres das Korsett ablegten, und sehr häufig sind sie dann auch bei relativ gutartigen Fällen noch einmal gekommen.

Herr Riese: Ich habe zur Behandlung dieser Frakturen gewöhnlich Döllingersche Stangen angewendet und ich möchte das empfehlen. Der Patient wird auf zwei Mannesmannröhren gelegt, sodaß die zwei Röhren neben der Dornfortsatzlinie liegen; dann wird das Gipskorsett herumgelegt, und die Röhren werden nach Erstarren des Gipses herausgezogen. Ich habe das bereits am ersten Tage bei frischen Frakturen so gemacht und damit ganz gute Erfolge erzielt. Ich lasse in den ersten sechs bis sieben Wochen den auf diese Weise angefertigten Verband liegen; er wird nötigenfalls vorne in der Mittellinie aufgeschnitten und nach Art eines Korsetts mit Haken versehen, die durch Gummischnur zusammengehalten werden.

c) **Beckenbruch.**

In bezug auf die anfänglich nur geringen Krankheitserscheinungen, die unter Umständen nur auf eine Quetschung, nicht auf eine Fraktur hätten schließen lassen können, reiht sich dieser Fall dem vorhergehenden an. Nach v. Bruns betragen die Frakturen des Beckens nur 0,3 % aller Knochenbrüche. Steinthal hat nach dem Handbuch der Chirurgie von v. Bergmann, v. Bruns und v. Mikulicz unter 9100 Verletzten der Württembergischen Baugewerks-Berufsgenossenschaft nur 5 = 0,05 % Leute mit Beckenbrüchen gesehen. Nach den Erfahrungen des Lazarettes bin ich aber geneigt, doch die Häufigkeit als größer anzusehen; jedenfalls erscheint es mir unbedingt als nötig, in jedem Falle von Quetschung dieser Gegend eine Röntgenaufnahme zu machen. Daß man öfters auch mehrere Aufnahmen nicht scheuen soll, ergibt der vorliegende Fall. (Krankenvorstellung.) An dem Manne ist nichts Auffälliges zu sehen. Er geht jetzt wie ein Gesunder. Seine Krankheitsgeschichte ist folgende: Grenadier O. ging am 14. März 1907 abends über die Straße und glitt auf einer Straßenbahnschiene aus. Als er sich aufrichtete, brauste ein Straßenbahnwagen heran und warf ihn gegen die Bordschwelle des Bügersteigs. Er gibt an, im Augenblick des Stoßes Kreuzschmerzen gefühlt zu haben, „als ob hinten alles zusammengepreßt sei und nach unten fallen wolle“. Er hat sich sofort aufgerichtet und ist ohne wesentliche Schmerzen in die naheliegende Wohnung des Offiziers gegangen, bei dem er als Bursche kommandiert war. Wegen Stuhldrang ist er auf die Latrine gegangen, hat Stuhl und Urin gelassen und sich zu Bett gelegt. In der folgenden Nacht sind Schmerzen aufgetreten, Krankmeldung erfolgte aber wesentlich deshalb, weil ihm nachts auftretende Schwellung des Hodensacks und des Penis Sorgen machten. Lazarettaufnahme am 15. März früh: Schwerbeweglichkeit des linken Beines,

Hodensack faustgroß, dunkelblau, Rückenvene des Penis bleistiftdick, Urinverhaltung. Blase nicht stark gefüllt. Einführung eines dicken Silberkatheters glatt, erste Urintropfen blutig, dann klarer Urin. Vorsichtige Untersuchung des Beckens. Patient dreht sich dabei aus der Rückenlage in die Bauchlage, indem er erst ein Bein über das andere schiebt, ohne einen Unterschied zu machen. Rechte Gesäßhälfte blaurot verfärbt, dick geschwollen, starke Druckschmerzhaftigkeit hinten handbreit von der Mittellinie, sowie weniger deutlich links vorne am Schambein; Hüftgelenke frei. Bezeichnung: Kompressionsfraktur des Beckens hinten links in der Gegend der Synchondrosis sacroiliaca, vorne am absteigenden Schambeinast; letzteres wegen der Urinbeschwerden. Behandlung: Bettruhe, schwerer Sandsack auf die linke Beckenseite, in den beiden ersten Tagen noch Katheterisierung notwendig, dann fünf Tage etwas Harnträufeln, nach sechs Wochen leichte Strikturerscheinungen, die Bougieren notwendig machen. Bis dahin häufig Probebougieren. Patient läuft ganz ohne Beschwerden umher. Das Röntgenbild bestätigte sofort den Bruch an der Hinterseite des Beckens. (Demonstration.) An der Vorderseite war zunächst nichts zu sehen. Die Diagnose wurde jedoch aufrecht erhalten. Das zweite, sechs Wochen nach der Verletzung aufgenommene Bild zeigt einen deutlichen Kallus an der Verbindung von aufsteigendem Sitzbein- und absteigendem Schambeinast links.

5. Herr Kettner: **Automobilverletzungen.** (Siehe den Vortrag im II. Teil dieses Bandes, S. 95.)

6. Herr Hanel: **Kompressionsfraktur der Wirbelsäule.**

M. H.! Der Straßenkehrer C. wurde in der Nacht vom 5. zum 6. August 1906, als er die Straße fegte, von einem Automobil erfaßt und hingeworfen. Hierbei schlug er mit der Kreuzgegend auf die Bordschwelle auf. In der Zeit vom 6. August bis 26. November wurde er vom Kassenarzte mit Massage und Bädern behandelt. Da aber die Kreuzschmerzen nicht nachließen, wurde er am 26. November der Charité überwiesen. Bei der Aufnahme vermißte man bei dem Patienten, der mit einem Stock gehen konnte, die normale Biegung der Lendenwirbelsäule. Bei allen Bewegungen der Wirbelsäule blieb diese Partie vollkommen steif. Die Gegend bis handbreit nach links von der Lendenwirbelsäule war voller als rechts, fühlte sich knochenhart an und war auf Druck schmerzhaft. Die Haut über dieser Gegend zeigte zahlreiche, erweiterte Blutadern. Die Sensibilität war nirgends, insbesondere auch am Damm nicht, gestört; Urin- und Stuhlbeschwerden waren nicht vorhanden; die Reflexe waren normal. Nach diesem Befunde haben wir keine schwere Verletzung der Wirbelsäule angenommen. Erst das Röntgenbild lehrte uns, daß es sich um eine schwere Kompressionsfraktur des fünften und auch vierten Lenden-

wirbels und eine Verschiebung des dritten handelte. Dies ist auch der Grund, weswegen ich mir erlaube, den Patienten vorzustellen. In der Literatur habe ich von Kompressionsfraktur des fünften Lendenwirbels nur einen Fall gefunden; es ist der von Wagner-Stolper berichtete und betraf einen Bergmann, der verschüttet worden war und am 13. Tage nach dem Unfall an septischer Pneumonie starb. Die Fraktur betraf ebenfalls den vierten und fünften Lendenwirbel. Zeichen von Rückenmarksverletzungen fehlten. Bei unserem Patienten, der auf seinen Wunsch vor Monaten aus der Charité entlassen wurde, zeigt der heutige Befund, ebenso wie das heut aufgenommene Röntgenbild, daß die Deformität zugenommen hat. Die Lendenwirbeldornfortsätze springen deutlich nach hinten vor, und die Abweichung des dritten Lendenwirbels hat zugenommen. Um eine weitere Verschlimmerung zu vermeiden, wird Patient lange Zeit ein Korsett tragen müssen. Der Vollständigkeit halber will ich erwähnen, daß in einer erst kürzlich erschienenen Arbeit Feinen die Ansicht äußert, daß das Verheben häufig nichts Anderes sei, als ein Kompressionsbruch des fünften Lendenwirbels. Er glaubt, daß mindestens 5000 Fälle jährlich in ärztliche Behandlung kommen. Er nennt diesen Bruch Verhebungsbruch des fünften Lendenwirbels. Als Symptome gibt er an: Steifigkeit des untersten Wirbelsäulenabschnittes, Druckschmerz am fünften Lendenwirbel, sehr selten Kyphose, Para- oder Anästhesien an Kreuz- und Gesäßgegend. Den zweiten Fall von Wirbelfraktur erlaube ich mir deshalb vorzustellen, weil man annehmen kann, daß derselbe jetzt definitiv geheilt und eine weitere Behandlung nicht mehr nötig ist. Der Fall ist ein ziemlich guter Typus des Kümmelschen Krankheitsbildes. Am 4. Oktober 1899 glitt Patient, als er eine schwerbeladene Karre nach vorn über die Räder auskippen wollte, aus und fiel auf das rechte Knie. Sofort empfand er heftige Schmerzen im Unterleib und Kreuz. Unter großen Schmerzen konnte er noch nach Hause gehen. Er hielt neun Wochen Bettruhe. Als nach vier Monaten nach dem Unfall, also im Februar 1900, eine Steifigkeit in der Lendenwirbelsäule festgestellt wurde, ist er der Charité überwiesen worden. Von einer Deformität an der Wirbelsäule konnte auch hier nichts gefunden werden. Seine Entlassung erfolgte nach sieben Wochen. Er verrichtete jetzt wieder leichte Arbeiten. Als aber die Schmerzen nicht nachließen, kam er im Dezember 1900 wieder zur Untersuchung. Jetzt bot sich ein ganz anderes Bild dar. Der zehnte Brustwirbel sprang stark nach hinten vor. Bei Druck auf den Kopf oder die Schulter wurde lebhafter Schmerz angegeben. Die Reflexe der rechten unteren Extremität waren leicht gesteigert, die Sensibilität etwas herabgesetzt. Sechs Wochen wurde Patient nun mit Glissonscher Schwebe behandelt. Sodann erhielt er ein Korsett, das er bis vor wenigen Wochen getragen hat. Jetzt ist

der Gibbus fast vollständig geschwunden, aber die früher erkrankte Partie der Wirbelsäule wird bei Bewegungen derselben noch steif gehalten. Reflexe und Sensibilität sind wieder normal, und Patient kann ohne Korsett und ohne Unterstützung seinen Dienst als Telephonist versehen.

7. Herr Mühsam: **Tödliche Blutung aus einem Duodenalgeschwür nach Appendicitisoperation.** (Siehe den Vortrag im II. Teil dieses Bandes, S. 102.)

Diskussion: Herr Martens: Ich habe unter ca. 400 in den letzten vier Jahren behandelten Fällen von akuter Blinddarmentzündung einen Fall von tödlicher Blutung aus einem Ulcus duodeni gesehen. Zwölfjähriger Knabe, am vierten Krankheitstage des zweiten Anfalls mit schwerer allgemeiner Peritonitis eingeliefert, sofort operiert; Entfernung des sehr langen, in toto gangränösen Wurmfortsatzes, Drainage, auch links. Nach drei Tagen Anlegen einer Darmfistel an einer in der rechten Wunde vorliegenden Darmschlinge, dann Besserung. Nach sechs Tagen starke Darmblutung, die trotz Gelatineinjektionen etc. schnell zum Tode führt. Sektion: zehnpfennigstückgroßes Ulcus duodeni, in der Tiefe liegt die in der Mitte arrodierte A. pancreatico-duodenalis, der Darm prall voll Blut. In einem anderen Falle (neunjähriges Mädchen) trat fünf Wochen nach der Operation einer Perityphlitis mit beginnender Peritonitis gerade vor der beabsichtigten Entlassung eine Perforation eines Ulcus in einer hohen Jejunumschlinge ein. Heilung durch Operation. Schon vor der ersten Operation langes Kränkeln und Erscheinungen von Darmtuberkulose mit Stenose, die sich nach der Entlassung mehrfach wiederholen. Drei Vierteljahre später Tod an multiplen tuberkulösen Darmtumoren und Abszessen infolge einer Perforation. Im letzten Falle handelt es sich sicher um ein zufälliges Zusammentreffen von Darmtuberkulose und Perforation eines Ulcus mit akuter Blinddarmentzündung, aber ich möchte glauben, daß auch im ersten Fall die Blutung aus dem Ulcus duodeni zufällig mit der Blinddarmentzündung zusammentraf.

Sitzung am 10. Juni 1907.

Vorsitzender: Herr Krause; Schriftführer: Herr Israel.

Vorsitzender: M. H.! Ich eröffne die Sitzung und habe Ihnen zunächst aus der Vorstandssitzung mitzuteilen, daß die von den Herren Hoffa und Köhler vorgenommene Kassenrevision die Richtigkeit ergeben, und daß der Vorstand Entlastung erteilt hat. Es sind neu in den Vorstand aufgenommen: Herr Geheimrat Bier und Herr Direktor Hermes. Ich heiße die beiden Herren willkommen.

Weiter muß ich mitteilen, daß die nächste Sitzung nicht am zweiten Montag im Juli, sondern erst am dritten, am 15., stattfinden kann. Endlich haben wir beschlossen, daß in Zukunft unser Programm auf vielfachen Wunsch auch im roten Blättchen veröffentlicht werden soll.

1. Herr Dege: **Cyste im Großhirn.**

Das Mädchen, das ich Ihnen vorstelle, wurde im Juli 1905 im Alter von fünf Jahren in das Augusta-Hospital aufgenommen. Die Anamnese ergab keinerlei hereditäre Belastung. Von früheren Krankheiten ist nur erwähnenswert, daß das Kind mehrfach an Ohrenlaufen, und zwar besonders aus dem rechten Ohr, gelitten haben soll. Jedoch hatte eine ärztliche Behandlung aus diesem Grunde niemals stattgefunden. Im übrigen hatte sich die lebhafte und geweckte Kleine körperlich und geistig gut entwickelt, bis sich vor etwa acht Wochen bei dem Kinde außerordentlich heftige Anfälle von Kopfschmerzen einstellten. Anfänglich traten die Kopfschmerzen nur etwa jeden zweiten Tag ein, bald wurden sie indessen häufiger, und in den letzten Wochen wurde die Kleine Tag für Tag von den quälenden Schmerzen mehrmals heimgesucht. Die Dauer eines solchen Anfalls schwankte zwischen 1—8 Stunden. Sehr häufig war der Anfall von heftigem Erbrechen begleitet. Infolge der heftigen Schmerzen, der dadurch bedingten geringen Eßlust und wegen des häufigen Brechens nahm das Kind erheblich an Gewicht und Kräften ab. Zwischen den Anfällen bestand verhältnismäßiges Wohlbefinden. Die Untersuchung und Beobachtung im Augusta-Hospital ergab nun folgendes. Das Kind war erheblich abgemagert und schwach. Der Schädel war in ganzer Ausdehnung klopfempfindlich, jedoch rechts etwas mehr als links. Das rechte Trommelfell zeigte die Spuren einer abgelaufenen Otitis media, Narbe, Trübung, Einziehung, aber keinerlei Zeichen einer noch bestehenden Eiterung oder Entzündung. Die Augenuntersuchung ergab rechts ausgesprochene, links beginnende Stauungspapille. Im übrigen war der Befund bis auf eine leichte Bronchitis an allen Körperorganen wie am Nervensystem absolut normal. Tagtäglich, einige Male auch nachts, wurden bei dem Mädchen mehrere, ziemlich plötzlich einsetzende Anfälle unerträglichster Kopfschmerzen beobachtet. Das in der anfallsfreien Zeit ziemlich muntere Kind wurde plötzlich still, kauerte sich in eine Ecke oder drückte den Kopf fest in die Kissen und vermied ängstlich jede Kopfbewegung. Auch passiven Bewegungsversuchen setzte es Widerstand entgegen, und das klägliche Wimmern und das schmerzhaft verzogene Gesichtchen ließen einen Schluß auf die Heftigkeit der Schmerzen zu. Fast konstant nahm die Kleine die rechte Seitenlage ein. Sehr häufig erfolgte auf der Höhe des Anfalls Erbrechen, das von der Nahrungsaufnahme unabhängig war. Mehrfach bestanden Temperatursteigerungen bis

39°. In der Anfallszeit war eine stärkere Druckempfindlichkeit der rechten Schläfengegend und der über dem rechten Warzenfortsatz gelegenen Schädelpartie vorhanden. Die Stauungspapille nahm während dieser achttägigen Beobachtung zweifellos zu: der Kräftezustand des Kindes verschlechterte sich sichtlich. Die Schwäche war so groß, daß sich das Kind kaum allein auf den Füßen halten konnte. Die Diagnose wurde wegen der rechts stärkeren Stauungspapille, der Zwangslage nach rechts, der Druckempfindlichkeit der rechten Temporalgegend und der angeführten Hirndrucksymptome auf einen raumbeengenden Krankheitsherd in der rechten Schädelhälfte gestellt. Eine genauere Lokalisation war wegen des Fehlens aller für eine Lagebestimmung verwertbaren Symptome ebenso wenig möglich wie die Diagnose der Art dieses Prozesses. Trotzdem entschloß sich Herr Prof. Krause zu einem operativen Eingriff. Bestimmend war hierfür einmal die Möglichkeit, daß es sich um einen von der abgelaufenen Otitis ausgehenden, bis dahin latenten Hirnabszeß handeln könne, und anderseits die Ueberlegung, daß man das Kind durch eine dekompressive Trepanation wenigstens von seinen quälenden Schmerzen befreien und die zweifellos drohende Erblindung und den zunehmenden Kräfteverfall der Kleinen hintanhalten könne. Der zuerst freigelegte rechte Processus mastoideus erwies sich ebenso wie seine Zellen als gesund. Da wegen des Schwächezustandes des Kindes eine Beschleunigung des Vorgehens ratsam erschien, wurde von vornherein auf die Erhaltung des Knochens verzichtet. Mit Flügelbohrer, Doyenscher Fraise und Hohlmeißelzange wurde oberhalb des rechten Warzenfortsatzes ein fünfmarkstückgroßer Knochendefekt angelegt. Die Dura war stark gespannt und pulsierte nicht. Bei den nun vorgenommenen Punktionen des Hinterhaupt- und Schläfenlappens wurde nichts Pathologisches gefunden. Erst die vierte Punktion, die nach vorn, innen und oben gerichtet war, traf in einer Tiefe von 6½ cm auf einen cystischen Hohlraum. Es wurden 10 ccm einer leicht gelblichrötlichen, nach wenigen Minuten zu einer starren Masse gerinnenden Flüssigkeit aspiriert. Die Dura wurde gespalten, auf der Hohlnadel ein Skalpell vorgeschoben, die Hirnwunde durch zwei schmale Platten auseinandergehalten und ein Drain eingeschoben. Die übrige Wunde wurde mit Vioformgaze tamponiert. Die Wundheilung ging ohne erhebliche Störungen vor sich. Das Drain wurde nach 14 Tagen ganz entfernt. Der anfänglich sehr erhebliche Liquorabfluß verminderte sich schnell und hörte nach 1½ Monaten völlig auf. Ein anfänglich sich ausbildender Hirnprolaps wuchs in den ersten 14 Tagen zwar bis zu Kleinapfelgröße an, ließ sich dann aber durch Aetzen, Abtragen und Kompressionsverbände in Schranken halten und schwand schließlich ganz. Bei der Entlassung, vier Monate nach der Operation, war eine feste Narbe vorhanden. Am fünften,

sechsten und siebenten Tage nach der Operation beobachtete Temperatursteigerungen und Pulsbeschleunigungen bis 200 waren nicht von dem Wundverlauf bedingt. Das Allgemeinbefinden des Kindes war in den ersten vier Tagen nach der Operation ein befriedigendes. Die Kopfschmerzanfälle und das Erbrechen schienen beseitigt. Lähmungen waren nicht vorhanden, bis auf eine ganz leichte, kaum angedeutete Parese des linken Facialis. Am Tage nach der Operation wurden auch einige Male leichte Zuckungen in diesem Gebiete beobachtet. Dies Bild änderte sich ganz plötzlich am fünften Tage nach der Operation. Gegen 1 Uhr mittags stellten sich plötzlich klonisch-tonische Krämpfe ein, die nach Jacksonschem Typ verliefen; die ersten Anfälle begannen auf der linken, alle übrigen auf der rechten Körperhälfte. Das Bewußtsein war im Anfall geschwunden, Pupillen starr, weit. In der Zeit von 1 Uhr mittags bis 1 Uhr nachts wurden etwa 200 Anfälle gezählt. Von da an wurden sie seltener und schwächer und hörten bald ganz auf. In der ganzen Folgezeit wurden niemals wieder Krampfanfälle beobachtet.

Diese gehäuften Krampfanfälle hatten das Kind sehr mitgenommen. Es war außerordentlich hinfällig, und dieser körperliche Verfall schritt von Tag zu Tag fort, die Abmagerung erreichte den höchsten Grad. In noch höherem Grade schien allerdings der Geist gelitten zu haben. Das Kind ließ dauernd Harn und Kot unter sich, gab keinen Laut von sich und reagierte auch nicht auf die Außenwelt. Da, etwa vier Wochen nach der Operation, als wir eigentlich tagtäglich das Ende des Kindes erwarteten, trat ganz plötzlich ein deutlicher Umschwung zum Besseren ein. Es stellte sich Appetit, ja Heißhunger ein, und die Folge war eine rapide Gewichtzunahme und Rückkehr der Körperkräfte. Leider hielt hiermit die Rückkehr der Intelligenz nicht Schritt. Das Kind war völlig verblödet. In erster Linie hatte es die Sprache vollkommen verloren. Es war nicht imstande, bzw. dazu zu bewegen, ein Wort oder einen Buchstaben nachzusprechen. Ein blödes Lachen und leises Weinen waren die einzigen Laute. Dabei ließ die Kleine dauernd Harn und Kot unter sich und vergriff sich zur Stillung des Hungers an allen genießbaren und ungenießbaren Gegenständen, scheute selbst vor den eigenen Exkrementen nicht zurück. Am auffallendsten war indessen das affenartige Benehmen des Mädchens. Es bestand eine fabelhafte motorische Unruhe. Das Kind war nicht eine Minute ruhig zu halten, kletterte mit affenartiger Geschwindigkeit aus dem Bett, sprang wie besessen im Zimmer herum, turnte auf Tischen, Stühlen und Betten herum, sodaß es besonders für die kleineren Kinder eine direkte Gefahr bedeutete. Ja, um die kleinsten vor den gefährlichen Liebkosungen zu schützen, mußte es sogar des Nachts auf alle erdenkliche Weise gefesselt werden. Freilich verstand das Kind es mit einer gewissen Schlauheit sehr oft, sich diesen Fesselungen zu entziehen. Dies Verhalten blieb bis zu seiner Entlassung fast ganz unver-

ändert, wenn auch für den aufmerksamen Beobachter in den letzten Wochen eine geringe Zunahme der Intelligenz vorhanden zu sein schien. Um so erstaunlicher ist es nun, die fabelhaften Fortschritte zu sehen, die das Kind unter der liebevollen Pflege der Großmutter in den 1½ Jahren seit seiner Entlassung gemacht hat. Das damals völlig stumme Kind bezeichnet jetzt alle ihm bekannten Gegenstände richtig, wird von der Großmutter zu kleinen Besorgungen verwandt, hat selbst kleine Gedichte auswendig gelernt und unterscheidet sich nur wenig von seinen Altersgenossinnen. Die Sprache ist zwar noch etwas undeutlich, aber verständlich. Körperlich ist das Kind in der ganzen Zeit absolut gesund gewesen. Anfälle von Kopfschmerzen, Erbrechen oder Krämpfe sind niemals wieder aufgetreten, und daß der Ernährungszustand ein befriedigender, davon können Sie sich selbst überzeugen. Legen wir uns nun die Frage vor, um was für eine Cystenbildung es sich gehandelt hat, so kommen wir leider über eine Wahrscheinlichkeitsdiagnose nicht hinaus. Ausschließen können wir von den im Gehirn vorkommenden Cystenbildungen bei dem eigenartigen, sofort gerinnenden, also sehr eiweißhaltigen Cysteninhalt mit ziemlicher Sicherheit von vornherein Hydrocephalus, Porencephalus, Ventrikelausstülpungen und -erweiterungen, Cysticerken und Echinococcen. Dagegen hat die Flüssigkeit viel Aehnlichkeit mit der aus cystischen Räumen von Tumoren gewonnenen. Immerhin glaube ich, einen erweichten Tumor mit hoher Wahrscheinlichkeit deshalb ausschließen zu können, weil einmal die früher vorhandenen Tumorsymptome, vor allem die Stauungspapille und die Kopfschmerzen, völlig geschwunden und im Laufe der zwei seit der Operation verflossenen Jahre nicht wieder zurückgekehrt und auch keine neuen Krankheitszeichen aufgetreten sind. Von Cystenbildungen kämen nun noch traumatische oder aus einem Blutungs- oder Erweichungsherd hervorgegangene Cysten in Betracht. Was besonders die letzteren betrifft, so hält es Oppenheim nicht für ausgeschlossen, daß die Erweichungscysten des kindlichen Hirns, beispielsweise nach cerebraler Kinderlähmung, infolge Flüssigkeitsvermehrung und Dehnung ihrer Wandungen ein derartiges Wachstum erfahren können, daß sie das Symptombild des Hirntumors hervorrufen. Aber leider bietet uns die Anamnese keinerlei verwertbare Anhaltspunkte, wenn sie nicht vielmehr die Annahme eines vorhergegangenen Traumas oder einer Hirnentzündung als völlig haltlos und unbegründet erscheinen läßt. So müssen wir uns leider resigniert mit der Diagnose einer einfachen Cyste von dunkler Herkunft bescheiden.

2. Herr Heymann: **Gallengangszerreißung.**

Die extrahepatische Gallengangszerreißung durch stumpfe Gewalt gehört zu den sehr selten beobachteten subkutanen Eingeweide-

verletzungen. In den letzten Jahren sind Ihnen von Herrn Dirk, Herrn Hildebrand und Herrn Prof. Bessel-Hagen solche durch die Laparotomie geheilte Fälle gezeigt worden. Auch ich möchte Ihnen heute ein Kind mit einer Choledochuszerreißung zeigen, das durch die Laparotomie gerettet worden ist. Die wichtigsten Daten aus der Krankheitsbeobachtung sind kurz folgende: Ein sechsjähriger Junge wurde von der Deichsel eines Feuerwehrwagens erfaßt und zu Boden gestoßen. Nach Angaben von Augenzeugen ging ein Vorderrad des schweren Wagens über Brust und Bauch des Kindes. Das Kind blieb zunächst bewußtlos liegen, erholte sich aber sehr schnell und konnte eine Viertelstunde später ohne Schmerzen nach Hause gehen. Nach einigen Stunden erfolgte mehrmaliges, heftiges, blutiges Erbrechen, am nächsten Tage trat Fieber und Unruhe ein, und am vierten Tage nach der Verletzung bemerkte die Mutter, daß das Kind am ganzen Körper gelb wurde, sodaß sie es am sechsten Tage nach dem Unfall in das Augustahospital brachte. Aeußerlich war an dem Kinde auffällig ziemlich beträchtlicher Ikterus, Blaufärbung der Nägel und der Lippen, Zurückbleiben der linken Thoraxhälfte bei der Atmung, außerdem einige mit Blutschorf bedeckte Hautwunden unter dem linken Auge, an der Brust und an beiden Beinen. Links bestand Hämatothorax, rechts waren die siebente und achte Rippe gebrochen. Der Leib war aufgetrieben, aber überall ohne Schmerzen eindrückbar. Die Leber überragte den äußeren Rippenbogen um etwa 2 cm. Die Gallenblase war als weicher, prall gefüllter Tumor deutlich durchzufühlen. Freie Flüssigkeit war im Bauch nicht nachzuweisen und ist auch später niemals nachgewiesen worden. Am Ende der zweiten Krankheitswoche wurde der Bluterguß in der linken Thoraxhälfte aspiriert: die Atemnot ließ nach, das Herz rückte in seine alte Lage zurück. Der Ikterus hatte im Laufe der ersten 14 Tage entschieden zugenommen. Der Stuhl war vollkommen acholisch und der Urin bierbraun geworden. Die Leber stand zwei Querfinger breit unter dem Rippenbogen und fühlte sich hart an. Der Knabe nahm von Tag zu Tag ab. Vier Wochen nach dem Unfall waren die Folgen der Thoraxquetschung so weit gebessert, daß die Gefahren einer Laparotomie für den äußerst heruntergekommenen, kleinen Kranken nicht mehr so groß wie in der ersten Zeit nach der Verletzung erschienen. Das Hindernis sollte also aufgesucht und eventuell beseitigt werden. Zu diesem Zwecke wurde mit einem Längsschnitt am rechten Rectusrand in die Bauchhöhle übergegangen. Das Peritoneum parietale war durch zarte Adhäsionen mit der Gallenblase, der Leber und den daneben liegenden Darmschlingen verklebt, sie ließen sich aber leicht und ohne Blutung lösen. Die Leber war sehr stark angeschwollen und stand mindestens drei Querfinger breit unter dem Rippenrand. Von den abführenden Gallenwegen war nichts zu sehen; sie lagen

in ein schwieliges, mit Darmschlingen fest verwachsenes Konvolut eingebettet. Bei dem elenden Zustande des Kindes konnte nicht an ein langdauerndes Abpräparieren des Darmes und an eine eingreifende Freilegung des Choledochus gedacht werden, das hätte das Kind nicht überstanden; deshalb mußte die Galle direkt aus der prall gefüllten Gallenblase in den Darm geleitet werden. Zu diesem Zwecke wurde die Cholecystenterostomie mit anschließender Enteroanastomose ausgeführt. Es wurde eine hohe Jejunumschlinge unter der Radix mesenterii hervorgeholt und ungefähr 40 cm von der Abgangsstelle des Jejunums unter der Radix mesenterii die Schlinge an die Gallenblase angenäht. Die beiden Darmschlingenschenkel wurden parallel aneinander geheftet, um ein späteres Durchschlüpfen von Darmschlingen oder Netz oder ein Sichaufhängen von Darmschlingen zu verhüten, und etwa 20 cm von der Kuppe der Darmschlinge abwärts wurde eine breite Enteroanastomose zwischen dem zuführenden und dem abführenden Schenkel für die Kotpassage angelegt. Erst nachdem dies geschehen und die Enteroanastomose wieder in die Tiefe versenkt war, wurde nach Tamponade der Umgebung die Cholecystenterostomie in der Ausdehnung eines Kleinfingergliedes ausgeführt. In die Bauchwunden wurde ein Drain gelegt, im übrigen in vier Etagen genäht. Die Heilung ging schnell und glatt von statten. Am vierten Tage war schon Gallenfarbstoff im Stuhl nachzuweisen, ungefähr 14 Tage später waren die Sclerae entfärbt, und kurze Zeit danach war die Haut vollkommen abgeblaßt. Anfang Juli 1906 wurde der Knabe geheilt entlassen. Ich stelle Ihnen nun den Jungen vor (Demonstration), an dem Sie noch die Narbe über dem rechten Musculus rectus sehen. Die Operation bestand also kurz in der Anlegung einer Cholecystenterostomie, verbunden mit einer breiten Enteroanastomose. Das ist kurz die Operation, wie Herr Prof. Krause sie seit Jahren — auch schon in Altona — ausgeführt und wie Maragliano sie seinerzeit im Zentralblatt für Chirurgie 1903 auf seine Veranlassung ausführlich beschrieben hat. Als Indikation zu dieser Operation galt im allgemeinen: hochgradiger Ikterus bei Pankreascarcinom, bei Carcinom des Choledochus und bei entzündlichen inoperablen Stenosen des Choledochus, wenn es darauf ankam, den Ikterus durch Ableitung der Galle in den Darm zu beseitigen. Letzteres ist auch stets gelungen, wenn auch wegen der Schwere des Grundleidens die Patienten die Operation meistens nicht lange überlebten. Die Bedenken, die gegen die Cholecystenterostomie wegen der mit ihr verbundenen Gefahr der fortschreitenden Leberinfektion durch Einwanderung von Darmbakterien in die Leber geltend gemacht wurden, sind durch Anlegen der breiten Passage für den Darminhalt weit unterhalb der Gallenblase, hinfällig geworden.

3. Herr Schubarth: **Tuberkulöse Darmstenosen.**

Demonstration eines Präparates, das einer 52jährigen Frau per laparotomiam entnommen wurde. Die Patientin litt seit 14 Jahren an galligem Erbrechen und magerte infolgedessen stark ab. Im Erbrochenen fanden sich Gallenfarbstoff und Pankreasferment, HCl und Milchsäure waren nicht vorhanden, ein Tumor konnte nicht palpiert werden. Es wurde die Diagnose auf Stenose der oberen Darmabschnitte gestellt und von Herrn Prof. F. Krause operiert. Am großen und stark ektatischen Magen konnten keine Veränderungen festgestellt werden. Der obere Teil des Jejunums erwies sich dagegen stark erweitert und auf die Ausdehnung von 15 cm gefüllt. Rectal von dieser Erweiterung zeigte sich eine ringförmige, narbige Einziehung, die das Darmlumen auf Stricknadelstärke verengte. Nach Unterbindung des zugehörigen Mesenteriums wurde dies und das erweiterte Darmstück mit der stenosierenden Narbe reseziert, die Darmenden End zu End durch die übliche Darmnaht vereinigt; 20 cm rectalwärts vom resezierten Stück wurde dann eine gleichartige Striktur gefunden und ebenfalls auf die Länge von 7 cm entfernt. Die Bauchhöhle wurde sofort geschlossen. Die Patientin wurde nach drei Wochen geheilt entlassen. Erbrechen ist nicht wieder aufgetreten, die Gewichtszunahme beträgt 30 Pfund seit der Operation. Der mikroskopische Befund der herausgenommenen Stenosen ergab alte entzündliche Prozesse, vereinzelte Riesenzellen mit wandständigen Kernen und konzentrisch gelagerte lymphocytäre Zellen. Typische Tuberkeln und Tuberkelbazillen wurden nicht gefunden, was Vortragender auf das Alter des Prozesses zurückführt. Es handelte sich also nach alledem um mit strikturierender Narbenbildung ausgeheilte, tuberkulöse Geschwüre, wahrscheinlich primärer Natur. Der Erfolg der Operation schon nach so kurzer Zeit läßt die Prognose günstig erscheinen.

4. Herr Krause: **Unterkieferplastik.**

M. H.! Ich habe seit 1893 in sieben Fällen nach der wegen Sarkom oder Carcinom vorgenommenen Resektion des Unterkiefers aus der Kontinuität, die sich bis auf 8 cm erstreckte, diese Kieferpartie aus der gesunden Hälfte ersetzt, indem ich deren unteren Rand lossägte und im Zusammenhang mit einem großen Weichteillappen in die resezierte Seite herüberlagerte. Ich möchte das an einem Bilde skizzieren. (Demonstration an der Tafel.) Die Mundhöhle wird sofort durch eine Plastik abgeschlossen, dann wird, um die volle Ausdehnung der Wunde zu sichern, ein Elfenbeinzapfen, der der Größe des resezierten Kieferstückes entspricht, in den Canalis inframaxillaris auf jeder Seite gesenkt, die übrige Wunde tamponiert und übernäht. Darauf wird in der zweiten Sitzung, je nach dem Befinden des Kranken vom fünften Tage ab — einmal

habe ich 16 Tage warten müssen —, der untere Rand der gesunden Kieferhälfte abgesägt. Zuvor bohre ich mir die notwendigen vier Löcher für die beiden Silberdrähte. Beim Abtrennen des Unterkieferrandes bin ich verschieden vorgegangen. Ich habe das im Anfang mit dem Meißel, darauf mit der Kreissäge ausgeführt. Später habe ich die Giglische Säge genommen; die würde ich am meisten empfehlen. Für diese muß man sich Raum schaffen, indem man am hinteren Ende $^1/_2$ cm von dem gesunden Kieferrande wegnimmt. Dann gehe ich mit einer starken Sonde quer durch die Mundbodenmuskulatur — natürlich nicht dem Periost entlang — hindurch, ziehe die Giglische Säge nach und säge von hinten nach vorn die Muskulatur, das Periost und den Knochen durch. Vorn erhalte ich mir ein kleines Periostläppchen. Die Sägefläche wird mit dem Periost und der Mundbodenmuskulatur übernäht. Nun führe ich lateral einen Schnitt bis zum Pomum Adami herab, natürlich nehme ich die Weichteile so dick wie möglich in den Lappen. Dieser wird mit dem ausgesägten Knochenstück in den Defekt herübergelagert, was bei gebeugtem Kopf möglich ist, und die Knochenspange mit zwei Silberdrähten fixiert. Ich erwähne, daß die Prothesen, die die Zahnärzte anfertigen, ja sehr vollkommen, aber doch nicht für alle Fälle genügend sind. Ich habe vor einem Jahre einen jungen Mann gesehen, dem von der ersten Autorität auf diesem Gebiete eine Prothese nach einer anderwärts ausgeführten Resektion angelegt worden war; sie schützte aber nicht davor, daß dem jungen Mann fortwährend Speichel aus dem Munde lief, ein Zustand, der völlig unerträglich war. Ich möchte Ihnen nun einen Fall zeigen, in dem $5^1/_2$ cm reseziert worden sind. (Demonstration). An ihm werden Sie am besten die technische Ausführung und das Resultat sehen. Die Kranke ist vor vier Jahren in einem Alter von 68 Jahren operiert worden und geheilt geblieben. Die Röntgenaufnahmen zeigen, daß das eingesetzte Kieferstück sklerotisch und zweifellos dicker geworden ist, wie Sie auch palpieren können; denn ich benutze ja kaum 1 cm Dicke zur Plastik, namentlich bei einer so alten Frau; es handelte sich in der Höhe um ungefähr $^3/_4$ cm. Auf dem ersten Bilde sehen Sie das eingesetzte Kieferstück mit den beiden Ligaturen. Auf dem zweiten Bilde, wie es jetzt von Herrn Dr. Cohn aufgenommen ist, ist nur die hintere Silberligatur sichtbar, die vordere ist nicht mehr vorhanden. Sie ist im vorigen Jahre ausgestoßen worden. Der Kieferast hat sich etwas medianwärts luxiert; das hindert aber nicht, daß die Frau sehr weit den Mund öffnen kann. Das eingesetzte Kieferstück ist knöchern eingeheilt und bildet eine respektable Verbindungsspange. Ich möchte noch erwähnen, daß in diesem Falle die Heilung ohne Knochennekrose erfolgt ist. Unter den sieben Fällen sind bei vieren Randteile nekrotisch geworden, in keinem Falle jedoch das ganze Stück. Der jüngste Mann, den ich operiert habe, war 48,

diese Frau 68 Jahre alt. Auf kleine Knochennekrosen wird man gefaßt sein müssen.

5. Herr Bail: a) **Perityphlitis mit Invagination.**

Bail demonstriert ein Präparat, welches bei der Operation eines 43jährigen Mannes gewonnen wurde, der nach wiederholten leichteren Attacken von rechtseitigem Leibschmerz im Oktober 1905 mit der Diagnose „Darmtumor" der chirurgischen Abteilung des Augusta-Hospitals überwiesen wurde. Das Präparat zeigt das exstirpierte Coecum mit einer sehr starken Invagination des entzündeten, äußerst verdickten Wurmfortsatzes; das Coecum selbst war in situ in das Colon ascendens invaginiert. Mikroskopisch zeigt die Umschlagstelle, ebenso wie die seitliche und obere Partie der Appendix eine sehr starke Entzündung: kleine Rundzellen liegen in großen Mengen im Gesichtsfeld, sodaß die Muscularis vollkommen auseinandergeschoben erscheint; am stärksten entzündet ist die Mucosa; außerdem findet sich reichlich Blutpigment schollenförmig im Gewebe angeordnet. Wegen der Invagination des Coecums wurde dieses mit der Appendix exstirpiert; die Exstirpation gelang leicht, da keine Verwachsungen bestanden, und Patient konnte vier Wochen nach der durch End- zu Endanastomose bewirkten Vereinigung des Ileum mit dem Colon ascendens das Hospital geheilt verlassen. Zur Aetiologie dieser Invagination glaubt Vortragender zwei Momente heranziehen zu müssen, erstens das Bestehen einer Striktur unmittelbar am Ursprung der Appendix und zweitens das Auftreten wiederholter Entzündungen der Appendix, ohne daß die Tendenz zu Verwachsungen besteht. Vortragender konnte vor einigen Tagen einen ähnlichen Fall im Beginn operieren; auch hier zeigte der Processus vermiformis eine Striktur mit beginnender Invagination, während sehr starke Verwachsungen der Spitze der Appendix mit dem Mesenterium eine stärkere Invagination verhindert hatten.

b) **Technisches zur Gehirn- und Rückenmarkschirurgie:** α) **Blutstillung bei Schädeloperationen,** β) **Lagerung der Kranken.**

Bail hat eine Blutstillungsklemme angegeben, die mit Hilfe zweier Arme, von denen der eine unter die Kopfschwarte dicht am Knochen eingeführt, während der andere parallel zu diesem, mit ihm durch eine Schraube und einen Führungsstift verbunden und festgeschraubt wird, die Kopfschwarte fest und gleichmäßig einpreßt und so jede Blutung verhindert. Besonders gute Dienste leistet die Klemme bei Kleinhirnoperationen zur Blutstillung aus der dicken Nackenmuskulatur. Bei Operationen am Rückenmark und Hinterhaupt hat Vortragender mit Hilfe zweier fast an jedem Operationstisch anzubringender, anatomisch geformter Armstützen

und eines besonders konstruierten Stuhles mit Kopfstütze eine Lagerung erzielt, die den ganzen Oberkörper frei läßt, sodaß Atmung und Herztätigkeit in keiner Weise behindert sind und das Operationsterrain gut zugänglich ist. Die Blutstillungsklemme und die Lagerung sind vom Medizinischen Warenhaus in Berlin ausgeführt worden.

6. Herr Selberg: **Todesursache nach Laparotomie.**

Selberg hat die unmittelbare Todesursache im Sinne des pathologischen Anatomen bei denjenigen Todesfällen festzustellen versucht, welche in den letzten sieben Jahren nach aseptischen Laparotomien im Augusta-Hospital eingetreten sind. Es scheiden also diejenigen Fälle aus, bei welchen wegen bestehender Peritonitis operiert wurde, oder die durch Komplikation mit anderen groben Organerkrankungen eine plausible Todesursache boten. Selberg erläutert an typischen Beispielen die drei Arten von Herztod, Lungentod und Embolie, welche im Sektionsbefund, in der Zeit ihres Auftretens, in der postoperativen Lebensdauer ihre charakteristischen Unterschiede zeigen. Die sekundäre Bedeutung des Lungenödems, des Shocks und die Beziehung der Todesfälle zum Carcinom werden gewürdigt und auf den zeitlichen Zusammenhang zwischen Exitus und unmittelbarer Todesursache hingewiesen. Der Vortrag wird als ausführliche Arbeit in v. Bruns Beiträgen erscheinen.

Diskussion: Herr Oestreich: Der Herr Vortragende hat zur Ermittelung der Todesursache Sektionsbefunde verwertet. Er hat nicht nur die Füllung der Herzhöhlen, den Zustand der Herzmuskulatur, die Beschaffenheit der Klappen geprüft, sondern auch den Einfluß der Totenstarre zum ersten Male genauer berücksichtigt. Die Totenstarre bewirkt, wie er erwähnt hat, in den ersten Stunden nach dem Tode erhebliche Veränderungen; Herr Selberg hat, wie ich glaube, in sehr treffender und glücklicher Weise den Zustand beim Sterben und den Zustand bei der Sektion unterschieden. Das wird als Richtschnur für die Prüfung weiterer Fälle durchaus beachtet werden müssen.[1]) Ich möchte auf die Frage hinweisen, ob die Totenstarre in Fällen von degenerativen Prozessen ausbleibt. Ich meine damit nicht Fälle von fibröser Entartung der Herzmuskulatur oder von Geschwulstdurchwachsung — in solchen Fällen ist ja die Totenstarre beinahe unmöglich —, sondern die sehr häufig vorkommenden Veränderungen, die Pigmentatrophie und die fettige Degeneration. Bezüglich dieser kann ich auf Grund meiner Erfahrungen kurz folgendes sagen. Die Pigmentatrophie verhindert in keiner Weise den Eintritt der Toten-

1) Vgl. Oestreich, Allgemeine Pathologie und allgemeine pathologische Anatomie. Leipzig 1906, S. 589 u. ff.

starre. Bei der fettigen Degeneration ist es anders: vorgeschrittene fettige Degeneration läßt öfter die Totenstarre vermissen, während mäßige Grade der fettigen Degeneration sie eintreten lassen. Außerdem möchte ich noch einen andern praktischen Punkt berühren: wie weit eine bei der Sektion vorgefundene Degeneration des Herzmuskels als Todesursache angesprochen werden kann. Ich weiß sehr wohl, daß diese Bestimmung der Todesursache nicht nur anatomischer, sondern auch klinischer, funktioneller Prüfung bedarf. Ich berücksichtige hier nur den anatomischen Befund, dabei ist vor allem zu beachten: das Verhalten der allgemeinen Zirkulation und der Blutverteilung im Körper, der Zustand der verschiedenen Organe, ferner die Beschaffenheit der Herzklappen und der Herzmuskulatur (vor allem auch der Papillarmuskel, der Trabekel, der Recessus), die Existenz der Totenstarre. Was den mikroskopischen Befund betrifft, so ist es, falls in den Muskelfasern die Querstreifung noch erkennbar ist, mir zweifelhaft, ob sie die Funktion eingestellt haben. Völliger Verlust der Querstreifung oder Undeutlichkeit ist mir immer ein Beweis dafür, daß die Funktion nicht mehr erfüllbar gewesen ist.

7. Herr Heymann: **Kiefergelenksankylose.**

Diskussion: Herr König: Redner hat die Geschichte allerdings nicht sehr weit verfolgt, sonst würde er wohl gesagt haben, daß ich es bin, der die Operation eingeführt hat; wenn auch nicht der, der sie zuerst vorgenommen, so doch der, der sie durch die Methodik populär gemacht hat. Nun stehe ich hier eigentlich vor einer Art Rätsel. Ich habe doch etwa acht bis neun Operationen gemacht, ich habe in keinem einzigen Fall nach der Resektion Weichteile interponiert und ich habe stets mobile Kiefergelenke erhalten. Wenn ich mir das vergegenwärtige und diesen resezierten Gelenkteil ansehe, so weiß ich auch, woran es liegt: ich habe viel mehr weggeschnitten; ich habe den Hals, den Kopf und sehr häufig auch noch Stücke vom Processus coronoideus und Stücke vom Aste weggeschnitten. Hier in Berlin habe ich Fälle von Ankylose wenig gesehen. Ich habe hier nur noch einmal eine Arthritis deformans operiert, die nach einem Jahre noch mobil gewesen ist. Ob das heute noch der Fall ist, das ließe sich feststellen. Ich möchte anheimstellen, da die ausgedehnte Resektion bei mir Erfolg hatte, ob nicht auch Nachfolger versuchen wollen, durch größere Ausdehnung der Knochenoperation in dem von mir angegebenen Sinn das immerhin nicht ganz gleichgültige Einpflanzen von Muskeln zu sparen.

Herr Borchardt: Ich habe etwa sechsmal wegen Kiefergelenksankylose in den letzten Jahren operiert und bin stets so vorgegangen, wie Herr Geheimrat König eben betont hat, das heißt,

ich habe immer große Stücke Knochen weggenommen vom Processus condyloideus und coronoideus, sodaß man gut einen Finger in die Wunde hineinlegen konnte. Ich habe die Fälle nachher verfolgt und kann berichten, daß alle mindestens drei Jahre beweglich geblieben sind. Ich möchte aber doch vor der Auffassung warnen, daß damit ein dauernder Erfolg garantiert sei, und erinnere an einen berühmten Fall, den Herr Geheimrat v. Bergmann vor vielen Jahren operiert hat und der auch beschrieben worden ist. Da handelte es sich um ein junges Mädchen mit typischem Vogelgesicht. Herr Geheimrat von Bergmann hat in derselben Weise wie Herr Geheimrat König sehr ausgedehnte Resektionen vorgenommen. Nach sechs Jahren — wenn ich nicht irre — war die Beweglichkeit noch vollkommen vorhanden, nach acht Jahren aber ist ein Rezidiv aufgetreten, und nach weiteren zwei bis drei Jahren war der Status wie zu Anfang: die Patientin konnte dann den Kiefer nicht mehr bewegen. Aber sechs Jahre ist sie vollkommen gesund gewesen. In dem letzten Fall, den ich operiert habe, habe ich auf Grund dieser Erfahrungen eine Methode angewendet, die meines Wissens noch nicht befolgt worden ist. Ich ging zuerst nach der Methode von Herrn Geheimrat König vor, habe also ausgedehnt reseziert; dann habe ich solange tamponiert, bis die Blutstillung eine vollkommene war, und habe dann Epidermisläppchen eingepflanzt, die eingeheilt sind. Eine Zeitlang haben diese Hautläppchen sezerniert, allmählich aber hat das aufgehört. Es besteht nun eine Art Fistelgang zwischen den resezierten Stücken, d. h zwischen der Schädelbasis und dem Kiefer. Die Patientin kann den Mund vollkommen aufmachen. Wie weit diese Epidermisierung, also die Pseudarthrose, erhalten bleiben wird, vermag ich nicht zu sagen aber ich glaube, daß man damit ein Dauerresultat wird erzielen können.

Herr König: Wenn ich noch eine Bemerkung hinzufügen dürfte, so ist es die, daß ich auch der Meinung bin, daß bei der starken Atrophierung des Kiefers, dem Vogelgesicht, die Gefahr des Wiedersteifwerdens viel größer ist, daß man also für die Fälle alles tun muß, was man vermag. Es fällt mir nämlich bei dem soeben von Herrn Borchardt mitgeteilten Falle einer aus meiner Praxis ein, bei welchen etwas Aehnliches eingetreten ist: zwar keine völlige Ankylosierung, wohl aber eine erhebliche Abnahme der Beweglichkeit, und es ist ja möglich, daß daher überhaupt die Differenzen in der Beobachtung rühren.

8. Herr Dege: **Hernia pectinea Cloqueti.**

Eine 68jährige Frau war fünf Tage vor ihrer Aufnahme in das Augusta-Hospital plötzlich mit Leibschmerzen, Erbrechen, Verhaltung von Stuhl und Winden erkrankt. In den nächsten Tagen ver-

schlechterte sich das Allgemeinbefinden, das Erbrechen hielt an und wurde nach vier Tagen kotig. Seit längerer Zeit bestehen bei der Patientin zeitweise Schmerzen an der Innenseite des rechten Oberschenkels, vom Schambein zur Innenseite des Knies ziehend. Die Patientin sah verfallen aus, der Magen enthielt etwa 1½ Liter kotiger Flüssigkeit. In der rechten Schenkelbeuge war eine walnußgroße Geschwulst fühlbar. Außerdem erschien aber die rechte Adduktorengegend vorgewölbt und bot das Gefühl einer derb elastischen Resistenz. Der Darmverschluß wurde auf einen eingeklemmten Schenkelbruch, bzw. eine eingeklemmte Hernia obturatoria zurückgeführt. Bei der sofort vorgenommenen Herniotomie erwies sich der walnußgroße Tumor als Drüsen- und Varicenpaket. Erst nach Spaltung der beiden Blätter der Schenkelfascie und stumpfem Auseinanderdrängen der darunterliegenden Schichten des M. pectineus erschien der Bruchsack, der aber nicht durch das Foramen obturatum, sondern durch den inneren Schenkelring die Bauchhöhle verließ. Es handelte sich also um eine Hernia pectinea. Im Bruchsack lag mißfarbenes Netz und eine gangränöse Darmschlinge, die nach Anlegen einer Enteroanastomose und Einlegen eines Drains vorgelagert blieb. Schon nach wenigen Stunden erfolgte der Tod der Patientin. Die Hernia pectinea ist selten, es sind nur zwölf Fälle in der Literatur niedergelegt. Der Vortragende nimmt an, daß der Verlauf dieser eigenartigen Abart der Schenkelhernie sich vielleicht durch eine Entstehung bei gebeugtem Oberschenkel erklären lasse, und nimmt als begünstigendes Moment präexistierende Spalten oder Gefäßlöcher in der Fascia pectinea an.

Diskussion: Herr Körte: Ich habe außer dem einen Fall, den der Herr Vortragende erwähnte, vor kurzem noch einen zweiten Fall von Hernia pectinea gesehen, welchen ich bei der Seltenheit dieser Bruchart hier kurz erwähnen möchte. Eine sehr beleibte Frau wurde mit der Diagnose Ileus in das Krankenhaus geschickt. Ich untersuchte sie sehr genau, palpierte in Gegenwart meiner Assistenten die Bruchpforten ab, ohne etwas zu finden. Da der Fall zweifelhaft war und im Krankenhause am ersten Tage kein Erbrechen auftrat, so wartete ich 24 Stunden. Aber am nächsten Tage war der Darmverschluß ganz klar, und ich machte die Laparotomie. Dabei fand ich eine Hernie. Ich nahm anfänglich an, es sei eine Obturatoria, es zeigte sich jedoch, daß die Bruchpforte oberhalb des horizontalen Schambeinastes lag. Im M. pectineus war eine Höhle, die nicht größer war als eine starke Daumenkuppe, und darin lag eine brandige Darmschlinge. Daß das von außen nicht zu fühlen war, erklärt sich aus dem ziemlich dicken Fettpolster. Es hatte keine Vorwölbung gemacht, sondern eine diffuse Schwellung. Die Patientin, eine ältere Frau, ist an den Folgen der Darmgangrän gestorben. Die Sektion hat über die Entstehung

der Hernia pectinea keinen Aufschluß gegeben. Das Merkwürdige bei der Hernia pectinea ist ja das, auf welche Weise der Bruchsack und die Darmschlinge sich unter die Fascia pectinea in den Muskel hineinbegibt. Man hat angenommen, es sei in solchen Fällen eine Spalte in der Fascia pectinea vorhanden gewesen — aber welche Kräfte können den Bruchsack veranlassen, durch die supponierte Fascienlücke in den Muskel sich einzuwühlen, wo der Widerstand nach vorn gegen die Oberfläche hin viel geringer ist? Das vermag ich mir nicht zu erklären. Die Fascia pectinea setzt sich für gewöhnlich an der oberen Kante des horizontalen Schambeinastes fest an; der gewöhnliche Schenkelbruch geht durch den Annulus cruralis vor der Fascia pectinea hinab. Ich meine, es muß für das Zustandekommen der Hernia pectinea angenommen werden, daß eine abnorme Lockerung des Fascienansatzes am Knochen vorher besteht. Der sich vorschiebende Bruchsack mit den Eingeweiden schiebt sich dann von vornherein beim Verlassen der Bauchhöhle in diesen Spalt hinein und gerät so unter die Fascia pectinea. Es läßt sich das nachher bei der Operation nicht mehr genau feststellen, weil die Teile dann schon stark verschoben sind. Aber ich glaube, daß man es sich nur so erklären kann. Im übrigen herrscht in der Literatur eine gewisse Verwirrung. Verschiedene Autoren verstehen nämlich unter Hernia Cloqueti diejenige Abart der Hernia cruralis, bei der sich der Bruchsack nicht median von den Gefäßen heruntersenkt, sondern hinter die Gefäße sich einschiebt: Hernia retrovascularis. So ist es, wenn ich nicht irre, auch im Handbuch von König angegeben. Cloquet hat mehrere Werke über Hernien geschrieben, in den Rech. anatom. sur les Hernies de l'abdomen. Paris 1817, welches ich in der Bibliothek der Chirurgischen Gesellschaft vorfand, konnte ich jedoch nichts davon finden. (Herr Dege: Hinten ist eine Zusammenstellung, darin steht es.) Ich habe es nicht finden können. Jedenfalls aber ist die Hernia retrovascularis von der Hernia pectinea scharf zu unterscheiden, denn erstere liegt oberhalb der Fascia pectinea, letztere aber unterhalb derselben.

9. Herr Schubarth: **Bronchus-Gallenfistel.**

Vortragender ging zunächst auf einen Fall von Bronchusgallenfistel, der auf der Abteilung des Herrn Geheimrat Ewald zur Beobachtung kam, ein. Es wurde hier die Diagnose aus dem Auftreten von grünlich verfärbtem, gallenfarbstoffhaltigem Sputum gestellt. Ikterus war nicht vorhanden, der Stuhl enthielt Gallenfarbstoff, es war also eine gewisse Durchgängigkeit der Gallenwege anzunehmen. Da Fieber hinzutrat und der Patient sehr herunterkam, so wurde er auf die chirurgische Abteilung des Augusta-Hospitals verlegt und von Herrn Oberarzt Bail operiert. Drei bis vier Finger breit nach rechts von der Wirbelsäule wurde zunächst eine

Resektion der fünften und sechsten Rippe vorgenommen. Punktionen in Lunge und Leber ergaben weder Eiter noch Galle. Nach Resektion einer weiteren Rippe kam die eingehende Hand dicht an der Vena cava an einen fingerdicken, derben Strang, in dem die Verbindung zwischen Lunge und Leber vermutet wurde. Die beabsichtigte Unterbindung des Stranges mußte leider unterbleiben, da der Patient kollabierte und am folgenden Tag unter Zeichen von Lungenödem und Herzschwäche starb. Die Sektion ergab eine Pneumonie des linken Oberlappens, die wohl das Fieber verursacht haben mochte. Die offene, fistulöse Verbindungsstelle zwischen einem Hauptast des Duct. hepatic. dext. und einer walnußgroßen Bronchiektasie des rechten Unterlappens wurde an der Hand einer von Herrn Geheimrat Ewald angefertigten und in liebenswürdiger Weise zur Verfügung gestellten Zeichnung demonstriert. Die Gallenblase enthielt einige kleine Steine, ebenso der Duct. hepatic. dext. Es handelte sich also nach alledem um eine durch Gallensteine hervorgerufene Cholangitis mit Perforation der Steine in einen Bronchus. Vortragender ging nun auf die verschiedenen Methoden der operativen Behandlung der Bronchusgallenfisteln ein und unterschied zunächst zwei Wege, einen thorakalen und einen abdominalen. Ersterer richtet sich mehr auf Auffindung des Fistelganges und Unterbindung desselben oder Ableitung der Galle nach außen. Er ist zu empfehlen, wie in vorliegendem Fall, bei sicherer Durchgängigkeit der Gallenwege, bei Durchbrüchen der Gallenwege in die Pleurahöhle durch Abszesse oder Echinococcen, wie dies schon seinerzeit Volkmann und Israel operiert haben. Der abdominale Weg sucht entweder die Behinderung des Gallenabflusses in den Darm zu heben oder der Galle einen andern Abflußweg zu verschaffen. Er ist angebracht bei Verschluß der Gallengänge durch Steine. Findet man die Steine, so ist eine Cholecystektomie mit Drainage der Gallenwege am Platze, sind sie nicht zu entfernen, so bleibt nur Ablenkung der Galle durch Cholecystostomie oder Cholecystenterostomie mit Entero-enteroanastomose übrig. Ein künstlicher Verschluß der Bronchusgallenfistel ist dann meist nicht nötig, da er sich spontan vollzieht. Die Indikation zur Operation wird gestellt, wenn Fieber, jauchiger Auswurf und Leberschwellung längere Zeit anhalten, da Lungeneinschmelzungen zu befürchten sind.

Diskussion: Herr Israel: Ich möchte nur eine ganz kurze Bemerkung zur historischen Richtigstellung machen. Das transpleurale Vorgehen auf die Leber zum Zwecke der Entfernung eines Leberechinococcus muß ich für mich reklamieren. Volkmanns Assistent, Genzmer, und ich haben an demselben Tage, am 17. April 1879, auf dem Chirurgenkongreß die Methode vorgetragen; mein Fall ist aber eher operiert als der Volkmannsche. Will man also diese Methode als „Israel-Volkmannsche“ bezeichnen,

so will ich nichts dagegen einwenden; sie aber allein nach Volkmann zu nennen, entspricht nicht der historischen Gerechtigkeit.

Herr Krause: Ich darf vielleicht hinzufügen, daß Thiersch als Präsident des Chirurgenkongresses die Frage der Priorität dahin entschieden hat, daß sie dem gebührt, der zuerst seinen Fall vorgetragen hat.

Herr Israel: Dann bin ich es gewesen, der die Priorität zu beanspruchen hat, denn mein Vortrag ging dem Genzmers voran, was Herr Krause leicht aus den Verhandlungen der Deutschen Gesellschaft für Chirurgie ersehen kann.

Sitzung am 15. Juli 1907.

Vorsitzender: Herr Martens; Schriftführer: Herr Sonnenburg.

1. Herr Martens: **Demonstration der neuen Operationsräume und über die dort übliche Asepsis.**

M. H.! Ich habe die Ehre, Sie zum erstenmal als Vorsitzender willkommen zu heißen, zum erstenmal in Bethanien an der Stätte, wo Rose und Wilms gewirkt haben, allerdings nicht in denselben Räumen! Diese Räume sind erst vor etwa 2½ Jahren fertiggestellt worden, und zwar sind sie gebaut worden nach meinen Angaben von Schmieden & Boethcke. Bei den vielen Neubauten von Krankenhäusern, die jetzt erfolgen, sowie bei den Umbauten von Operationssälen, bei den vielen Diskussionen über die zweckmäßigste Asepsis interessiert es Sie vielleicht, diese Räume zu sehen und von der daselbst angewendeten Asepsis zu hören. Ich kann mich dabei kurz fassen unter Bezugnahme auf einen Aufsatz „Ueber den Bau und die Einrichtung moderner Operationssäle", der zum 70. Geburtstag Roses in der „Berliner klinischen Wochenschrift" (1906, No. 42) erschienen ist. Es ist von Interesse, zu hören, daß, als vor 60 Jahren das Krankenhaus Bethanien gebaut wurde, von Operationssälen Abstand genommen wurde, weil, wie es in der Bauurkunde heißt, Operationen in den Krankensälen ausgeführt zu werden pflegen. Den später eingerichteten Operationssaal werden Sie im Vorübergehen gesehen haben. Er ist inzwischen modernisiert worden und dient jetzt als septischer Operationssaal und Verbandzimmer. Um einen kurzen Ueberblick über die neuen Operationsräume zu gewinnen, ist es das einfachste, wenn Sie sich diesen Bauplan (Demonstration) ansehen. Ich will bemerken, daß die Operationsanlage zwar im wesentlichen für den Grundriß maßgebend gewesen ist, daß aber gleichzeitig vier Stockwerke gebaut wurden auf die alle Rücksicht genommen werden mußte. In der obersten Etage wurde eine hydro- und elektrotherapeutische Anstalt eingerichtet für die innere und chirurgische

Abteilung gemeinschaftlich, in diesem Stockwerk eine Operationsabteilung, eine Treppe tiefer Arbeitsräume für die Schwestern und eine Veranda für die Knabenstation, im Souterrain Maschinenräume und -werkstätten.

Wir befinden uns in dem Operationssaal, der in der Mitte der Anlage liegt, und zwar nach Norden. Ich halte die Lage nach Norden für besonders wichtig, weil das Licht sonst nicht so gut ist. Durch die Seitenfenster können nur früh morgens und spät abends Sonnenstrahlen einfallen, die aber nicht stören. Die Anlage ist so getroffen, daß hier der Operationssaal liegt, daß die Verbandstoffe etc. auf der einen Seite vorbereitet werden, die Patienten auf der andern. Im Verbandstoffvorbereitungszimmer lagern die Rohverbandstoffe, werden dort in Trommeln gepackt und in dem in die Wand eingebauten Desinfektionsapparat (mit zwei Türen) sterilisiert. Im Sterilisationszimmer werden die sonst noch notwendigen Sachen vorbereitet (siehe unten). Der Patient wird auf der andern Seite herumgeführt. Hier ist ein Badezimmer. Ich habe ein solches nicht für absolut notwendig gehalten, denn die Patienten werden direkt vor der Operation nicht gebadet, sondern vorher in der Abteilung; aber ich wollte gern einen überflüssigen Raum haben, einmal vielleicht zur Einrichtung einer Sauerbruchschen Kammer, und dann sind zwei Vorbereitungsräume von besonderer Annehmlichkeit wegen der Trennung der Geschlechter. Der Patient wird im Bade- oder daran anschließenden Narkosezimmer gewaschen und narkotisiert, darauf kommt er in den Operationssaal.

Was diesen selbst anbelangt, so sehen Sie ja jetzt noch die Tagesbeleuchtung, die bei sehr grellem Sonnenlicht vielleicht etwas hell ist. Das hat Krönig Veranlassung gegeben, im Operationssaal eine Wand mit Rot anstreichen zu lassen, damit das Auge einen Ruhepunkt hat. Späterhin hat er Grün genommen und auch Blau versucht. Ich habe seine Räume angesehen. Auch mir schien am angenehmsten Grün zu sein. In Dessau hat man eine Tür rot angestrichen. Es wäre zweckmäßig, da an Wintertagen die Beleuchtung hier nicht einmal hell genug ist und dann die Abendbeleuchtung häufig auch am Tage benutzt wird — ein Zeichen, daß es nicht zu hell ist —, eine Einrichtung zu treffen das Licht dosieren zu können, indem man außen vielleicht noch Jalousien anbringt. Wenn man am Operationstisch steht, ist es auch an hellen Sommertagen nicht zu hell. Ich betone das ausdrücklich, weil man die Notwendigkeit des Oberlichts angezweifelt hat und es vielfach wegläßt. Ich habe noch aus einem andern Grunde das Oberlicht für zweckmäßig gefunden: wegen der Nachtbeleuchtung. Es wird Ihnen aufgefallen sein, daß hier so gut wie gar keine Lampen vorhanden sind. Wir haben Nachtbeleuchtung durch vier

Bogenlampen über der Glasdecke. Das gibt ein ausgezeichnet helles Licht (Demonstration), und ich glaube, dies ist die beste Lösung der Beleuchtungsfrage. Das Licht gibt keine Schlagschatten; es ist ein diffuses Licht, das vom Boden, von der Decke und den Wänden, kurz von überall her reflektiert wird, und es ist heller, selbst bei dieser Höhe des Saales, wie ein Reflektor. Entwicklung von Hitze und Staub fällt weg.

Die Größe des Saales hat sich als zweckmäßig erwiesen Er ist 8 m lang, 6,75 m breit und 5,75 m hoch. Die Höhe ist ja sehr beträchtlich. Wir hätten sie vielleicht etwas geringer wählen können. Kocher bemängelt zu hohe Operationssäle, weil sie sich schlecht reinigen ließen; unser Saal läßt sich jedoch leicht abspülen und reinigen. Ich habe ihn so hoch machen lassen — und Herr Geheimrat Schmieden hat besonderes Gewicht darauf gelegt — zwecks Vermeidung der Luftverschlechterung. Es sind hier zwar Luftschächte eingebaut, ich habe ihre Oeffnungen aber wieder zumauern lassen, weil ich es für falsch halte, Ventilationsschächte im Operationssaal zu haben. Geht der Luftzug einmal umgekehrt, so gelangt schlechte Luft und Schmutz, da sich die Schächte nicht genügend reinigen lassen, in den Saal. Im Katharinenhospital zu Stuttgart wird Luft, die vorher vorgewärmt, mit Wasserdampf gesättigt und filtriert wird, durch unendlich viele Kammern in den Saal geleitet, sodaß Ventilation und Heizung gleichzeitig besorgt werden können. Dadurch kann auch Staub in den Operationssaal gelangen. Wenn man operiert, werden die Türen zugemacht und die Fenster geschlossen.

Der Fußboden kann naß gehalten werden. Es dürfte unnötig sein, daß, wie ich neulich gelesen habe, die Decke mit einer Vorrichtung versehen ist, dauernd Wasser herunterrieseln zu lassen. Eine Staubentwicklung findet hier nicht statt.

Für den Fußboden sind wohl Fliesen das Beste. Vielfach wird Terrazzo genommen; ich habe nie einen solchen Fußboden ohne Risse gesehen. Diese bestehen hier natürlich auch, aber sie werden durch Zement so ausgefüllt, daß sie keine Schmutzfänger bilden. Für den Wandbelag sind Mettlacher Kacheln genommen worden. Auch darüber ist viel gesprochen worden. Man empfiehlt Anstrich mit Emaillefarbe, Ripolin und wie die Farben sonst heißen. Diese sind meiner Ansicht nach unzweckmäßig. Sie können sich davon leicht im alten Operationssaal überzeugen. Die Farbe splittert ab und wird unsehnlich, während dieser Belag unbegrenzt haltbar ist. Selbstverständlich sind hier möglichst alle Ecken vermieden; wie Sie sehen, fehlen auch Fensterbretter.

Für die Farbe des Wandbelags habe ich die des Elfenbeins gewählt. Ich habe ja schon erwähnt, daß auch grüne Fliesen und zum Teil auch blaue und rote in Frage kommen.

Von einer Ventilation haben wir abgesehen, wie ich schon sagte, weil der Luftkubus für die längsten Operationen genügt. Man kann nach der Operation sehr schnell lüften, indem man die oberen Fenster aufdreht. Sie lassen sich durch Drähte aufziehen, die über die Decke hinweglaufen nach dem Flur, sodaß keine unnützen Mechanismen hier im Saale vorhanden sind. Ein großes Seitenfenster läßt sich leicht um seine Mittelachse drehen.

Die Abendbeleuchtung reicht natürlich nur für Allgemeinoperationen aus; wenn man vaginale Operationen u. dgl. vornehmen will, muß man selbstverständlich noch eine direkte Beleuchtung haben. Wir benutzen dazu einschaltbare, elektrische Lampen. Sehr zweckmäßig ist die von Siedentopf & Krönig angegebene Beleuchtung, die durch einen Projektionsapparat das Licht auf einen Spiegel wirft, bei uns leicht angebracht werden kann, der Kosten wegen noch fehlt.

Die Türen sind ganz glatt. Sie stammen aus einer Fabrik in Chemnitz, die durch Zusammenpressen von dünnen Holzlagen in verschiedenen Faserrichtungen diese Türen herstellt.

Lange habe ich überlegt, ob man die Waschvorrichtungen in den Operationssaal selber nehmen soll. Wie Sie wissen, haben Flügge und Mikulicz die Tröpfcheninfektion befürchtet, und der letztere hat deswegen aus seinem Saale die Waschtoiletten entfernen und in einen Nebenraum bringen lassen. Während der Operation wird hier natürlich nicht gewaschen. Die sterilen Sachen und die Patienten werden in den Nebenräumen vorbereitet. Ich halte es für zweckmäßig, daß man während der eigenen Vorbereitung die Narkose und die Vorbereitung der sterilen Sachen überwachen kann. Deswegen habe ich nach langem Ueberlegen die Waschtoiletten doch hier im Saale anbringen lassen.

In allen Räumen ist Niederdruckdampfheizung. Die Radiatoren sind so weit von der Wand entfernt, daß sie leicht gereinigt werden können.

Was nun die Einzelheiten der Nebenräume anlangt, so will ich erwähnen, daß das Narkosezimmer verdunkelt und außerdem der fahrbare Röntgenapparat dort eingeschaltet werden kann für den Fall, daß während der Operation einmal durchleuchtet werden soll. Wir haben diese Einrichtung bisher nur einmal benutzt, aber wir wollten doch auf alle Eventualitäten vorbereitet sein. Außerdem wird das Zimmer auch zu elektrischen Untersuchungen, zum Cystoskopieren und dergleichen benutzt. Dabei möchte ich erwähnen, daß man bei Anlegung der Säle vorsichtig sein und die Fußböden genügend isolieren muß. Wenn man ohne Gummihandschuhe cystoskopiert, gibt es sonst sehr erhebliche elektrische Schläge, will man sie sicher vermeiden, muß — was viel-

leicht nicht allgemein bekannt ist — ein Umformer zwischengeschaltet werden, der etwa 250 M. kostet.

Besonders interessieren wird Sie vielleicht der Sterilisierraum. Als Sterilisationsapparat haben wir einen ganz einfachen von Rietschel und Henneberg, der etwa 1000 M. kostet und sehr groß ist, weil hier alle Verbandsachen für die chirurgische Station sterilisiert werden. Er ist nur für ein Fünftel Atmosphärenüberdruck gebaut. Ueber diesen Punkt sind die Ansichten verschieden. Ich habe mit Fachleuten gesprochen, die mir erklärt haben, strömender Wasserdampf genüge vollständig. Ich habe mich deswegen auf diesen Apparat beschränkt nach vielfachen Proben mit Milzbrand etc., die alle günstig ausgefallen sind. In der Schweiz und in Frankreich baut man Sterilisationsapparate mit 1½—2 Atmosphären Ueberdruck. Diese Apparate sind sehr viel teurer. Ich weiß nicht, ob sie nötig sind. Da es vor allem darauf ankommt, tote Lufträume zu vermeiden, halte ich eine Vorrichtung für zweckmäßig, die Luft schneller aus dem Apparat zu entfernen.

Sehr schön ist dieser Dampfkochapparat zum Sterilisieren der Instrumente. Die Dampfschlangen laufen nicht auf dem Boden herum, sondern es ist ein doppelter Boden vorhanden. Dadurch ist der Apparat leicht zu reinigen. Durch eine Wasserstrahlpumpe werden die Wrasen abgesogen. Im Tempelhofer Garnisonlazarette hat man jetzt einen sehr gut funktionierenden elektrischen Apparat. Damals, als ich hier baute, habe ich mir die elektrischen Apparate angesehen, aber gefunden, daß sie überall, wohin ich kam, gerade nicht funktionierten, sodaß ich darauf verzichtet habe, einen solchen anzuschaffen; aber in Tempelhof ist ein derartiger Apparat, soviel ich weiß, seit 1½ Jahren in Benutzung und funktioniert gut, sodaß ich es für zweckmäßig halte, in Zukunft einen elektrischen Apparat zu bevorzugen, weil man beim Dampf auf Maschinenheizung angewiesen ist. Wir haben Reserveapparate für Gas, falls der Dampfapparat versagt.

Von weiteren Sterilisiervorrichtungen ist hier ein Sterilisierapparat für Glassachen, der durch Gas geheizt wird. Die Glassachen werden ¾ Stunden hindurch auf 175° erhitzt. Wir sterilisieren alle Glassachen, auch die Schalen für Sublimat und Alkohol.

Hier befindet sich ein Apparat für sterile Kochsalzlösung, für 30 l eingerichtet, mit Thermoregulator versehen. Die Kochsalzlösung wird in ihm sterilisiert und dann auf 40° gehalten. Wir brauchen sie sehr viel, nicht zum Spülen von Wunden im allgemeinen — nur bei manchen Peritonitiden wird reichlich gespült —, aber namentlich für Kochsalzinfusionen. Ein Wäschewärmer mit Dampfheizung beschließt die Apparate im Sterilisierzimmer.

Eines möchte ich noch erwähnen: für den Anstrich der Radiatoren, der Operationsmöbel etc. erscheint uns diese Aluminium-

bronze besser als der früher übliche weiße Lack, weil der Lack leicht abspringt und dann Defekte im Belag entstehen, was bei diesem Anstriche nicht der Fall ist. Wenn er abgenutzt ist, kann er überdies auch von Laien leicht erneuert werden.

Ich habe dann hier noch ein kleines Laboratorium anlegen lassen, dessen Nähe zuerst von manchen Chirurgen beanstandet wurde, weil es nicht aseptisch wäre. Ich halte es aber für zweckmäßiger, die Sachen schnell wegzubringen, damit der Operationssaal aseptisch bleibt, als sie in ihm herumstehen zu lassen. Außerdem ist es außerordentlich wichtig, daß man in der Nähe einen Mikroskopierraum hat, in dem man Exsudate, probeexstirpierte Stücke etc. schnell untersuchen kann.

Neben dem Badezimmer befindet sich noch ein Abwasch- und Spülraum mit Besenraum und Klosett. Ich empfehle sehr, die Nebenräume reichlich zu bemessen. In dem Spülraum sehen Sie einen kleinen Aufzug, in dem die schmutzigen Verbandstoffe herunterbefördert werden. Früher hat man zu diesem Zwecke vielfach Schächte im Operationssaal angelegt. Kommt der Wind von unten, so gelangt bei dieser Einrichtung der ganze Schmutz in den Saal hinein. Aus diesem Grunde habe ich den Schacht in den Nebenraum gelegt. Die schmutzigen Sachen werden überdies in eiserne fahrbare Behälter gebracht und dann hinunterbefördert.

Außerhalb der abschließbaren Operationsabteilung befindet sich auf demselben Flur das Chefarzt- und ein Wartezimmer, in dem sich Schreibgelegenheiten für die Assistenten befinden und Aufbewahrungsschränke für Röntgenplatten etc.; das Röntgenzimmer liegt ganz in der Nähe, und ist auch von der inneren Abteilung leicht erreichbar. Hier ist der alte Operationssaal, der als septischer Operationssaal und Verbandzimmer benutzt wird. Die Neuanlage ist als aseptische gedacht. Wenn man ganz neu baut und alle Operationsräume nebeneinander haben will, habe ich empfohlen, die Operationssäle nebeneinander zu legen, getrennt durch das Sterilisierungszimmer. Es fällt dann allerdings dieser Turnus zum Teil fort, der mir sehr zweckmäßig erscheint. Es ist dann nicht möglich, daß man vom Verbandvorbereitungszimmer direkt ins Sterilisierzimmer gelangt, sondern es muß eine Treppe höher oder tiefer eingerichtet werden, oder auf der anderen Seite des Flurs.

Zum Schluß darf ich vielleicht einige Worte über die Asepsis sagen, die wir hier benutzen. In Dresden auf dem Gynäkologenkongreß sind erst kürzlich lange Debatten über Asepsis geführt worden. Wir waschen uns noch immer nach der Fürbringerschen Methode mit fließendem, möglichst heißem Wasser. Deswegen ist es zweckmäßig, die Hähne höher, wie man es meist sieht, anzubringen, sodaß man sich wirklich in strömendem Wasser wäscht. Eine Verschlußvorrichtung in dem Becken ist nicht vorhanden, weil

wir uns garnicht im Becken waschen. Will man Wasser im Becken haben, so nimmt man Gummikugeln, die den Abschluß besorgen. Also wir waschen uns in Wasser, Alkohol und Sublimat, gelegentlich auch in Seifenspiritus. Ich bin ein sehr erklärter Freund von Gummihandschuhen. Zwar sind die Resultate vor Benutzung der Gummihandschuhe, deren ich mich seit drei Jahren bediene, auch nicht schlechter gewesen als jetzt — wir haben vorher und nachher keine Infektionen (unbedeutende Hautstichkanaleiterungen abgerechnet) erlebt —, aber es ist doch sehr viel sicherer. Namentlich benutze ich die Handschuhe sie für alle septischen Eingriffe, für alle Vaginal- und Rectaluntersuchungen. Das ist nicht allein viel aseptischer und appetitlicher, sondern man spart auch sehr viel Zeit, da man sich vor- und nachher nicht so lange zu waschen braucht. Dann aber benutze ich die Gummihandschuhe auch für alle aseptischen Operationen. Bei Knochenoperationen ziehe ich gelegentlich Zwirnhandschuhe über die aus Gummi. Der Nutzen kann meiner Ansicht nach auch nach den Untersuchungen von Döderlein nicht zweifelhaft sein. Wir haben Mäntel mit langen Aermeln, die am Handgelenk abschließen, und die Handschuhe gehen darüber. Die Patienten werden ebenso desinfiziert; das Operationsfeld wird aufs Aeußerste durch sterile Tücher abgegrenzt und die Wunden sofort durch Festklemmen von Tüchern an die Hauträndер geschützt. Das Gaudanin Döderleins haben wir bisher noch nicht angewandt, werden es aber demnächst versuchen. An Masken habe ich mich bisher noch nicht gewöhnt, weil sie mich wenigstens sehr stören. Da bei den Operationen alles überflüssige Sprechen vermieden wird, so befürchte ich eine Infektion von seiten des Mundes nicht.

Etwas, was ich in vielen Kliniken häufig vermißt habe, erscheint mir sehr wichtig, das ist das Fernbleiben der Instrumentenschwester von dem Instrumententisch des Operateurs. Bei einer Gastroenterostomie oder einer Magenresektion sieht man vielfach, wie dieselben Nadeln, Pinzetten etc. von Anfang bis zu Ende gebraucht und von derselben Schwester zugereicht werden. Infolgedessen bleibt die Schwester nicht steril und vor allem nicht ihr Vorrat an Nähmaterial etc. Ich wechsle die Instrumente nach den verschiedenen Etappen der Operation, sofern es sich nicht um durchweg aseptische handelt, und wasche mich zwischendurch gründlich in Sublimat mit nachfolgender kurzer Spülung in Kochsalzlösung, wechsle unter Umständen auch die Gummihandschuhe. Die Instrumentenschwester darf nicht direkt zureichen; sie hat einen Tisch für sich, die Instrumente nehme ich mir selber von einem andern Tisch. Solange es überhaupt noch operative Eiterungen gibt, seien es auch nur Eiterungen von Stichkanälen, kann man meines Erachtens in der Asepsis nicht streng genug sein. Die besseren Resultate, die schnellere Heilung lassen die mehr aufgewandte Zeit und Kosten gering erscheinen.

2. Herr Nordmann: **Intraperitoneale Blasenruptur.** (Siehe den Vortrag im II. Teil dieses Bandes, S. 106.)

3. Herr Martens: a) **Zur Technik der Operation des perforierten Magengeschwürs.** (Siehe den Vortrag im II. Teil dieses Bandes, S. 124.)

Diskussion: Herr Federmann: M. H.! Ich habe kürzlich in der Zeitschrift für Chirurgie (Bd. 87, 1907) die Fälle von akuter Magenperforation, die während meiner Assistentenzeit bei Herrn Prof. Sonnenburg im Krankenhaus Moabit in den Jahren 1901 bis 1906 zur Aufnahme kamen, veröffentlicht. Es sind im ganzen 16 Fälle, davon konnten elf Fälle operiert werden, fünf Fälle erschienen völlig aussichtslos und wurden nicht mehr operiert. Von den Operierten sind vier Fälle geheilt, d. h. 28 %. Die Beobachtung dieses Materials hat mir in vielfacher Hinsicht wertvolle Gesichtspunkte ergeben, worunter ich hier nun zwei herausgreifen möchte, auf die auch Herr Martens soeben hingewiesen hat. Die Diagnose der akuten Magenperforation ist in der überwiegenden Mehrzahl der Fälle schon in den ersten Stunden der Erkrankung mit genügender Sicherheit zu stellen, um die Operation zu rechtfertigen, doch nicht in allen. Selbst den geübtesten Beobachtern sind Fehldiagnosen passiert, wie viel leichter dem praktischen Arzt, der nur selten Gelegenheit hat, das Krankheitsbild zu sehen. Leider wird die Krankheit oft erst für eine gutartige, verübergehende Magenaffektion angesehen, mit Morphium behandelt und auf diese Weise der günstigste Zeitpunkt zur Operation verpaßt. Diese Erfahrung mußten wir öfters machen. In solchen zweifelhaften Fällen kann nach meiner Erfahrung die Leukocytenuntersuchung doch unter Umständen die Entscheidung herbeiführen und stellt so ein wertvolles diagnostisches Hilfsmittel dar. Denn gerade bei der Magenperitonitis steigt die Leukocytenzahl so rasch zu hohen Werten von 20 000 und darüber an, daß wir sie bereits in den allerersten sechs Stunden feststellen und verwerten können. Infolge der raschen Ausbreitung der Infektion hält sie sich allerdings oft nur kurze Zeit auf dieser Höhe, um dann sehr rasch — häufig schon in den ersten 24 Stunden — wieder zur Norm und darunter abzusinken. Halten wir uns diese im ganzen typische, wenn auch im einzelnen Fall variable Kurve vor Augen, so gewinnt sowohl die hohe Leukocytenzahl wie auch der subnormale Wert im Verein mit den übrigen klinischen Symptomen eine wertvolle diagnostische und prognostische Bedeutung. Besonders in prognostischer Hinsicht hat sich mir die normale Leukocytenzahl, kombiniert mit schweren klinischen Symptomen, stets als ein signum pessimum erwiesen. Ich habe diese Tatsache bereits in meiner ersten Veröffentlichung über

Leukocytose (Grenzgebiete 1903) hervorgehoben, und zahlreiche eigene und fremde Beobachtungen haben sie seitdem bestätigt. Leider wird der Wert der Leukocytenuntersuchung heute noch von vielen Seiten unterschätzt, weil man etwas von ihr verlangt, was keine biologische Reaktion leisten kann. Nach unseren Erfahrungen verdient die Leukocytenuntersuchung in jedem Fall von Peritonitis die sorgfältigste Berücksichtigung. — Ich habe mich in meiner Arbeit ferner gegen die Spülung bei Peritonitis ausgesprochen. Unter unsern elf Fällen haben wir siebenmal gespült, darunter ist nur ein Fall von sechsstündiger Krankheitsdauer genesen, viermal haben wir die Bauchhöhle ausgewischt, ohne zu spülen. Von diesen sind drei Fälle geheilt (darunter zwei am zweiten Krankheitstag), ein Fall ist nach neun Wochen an der Perforation eines zweiten Geschwürs zugrunde gegangen, was ja nicht der Methode zur Last fällt. Unter den gespülten Fällen befanden sich zwei Fälle, die erst 6—7 Stunden alt waren, aber auch diese sind nach Wochen an Pyämie infolge multipler Abszesse gestorben. Wenn ich auch keineswegs soweit gehen möchte, zu behaupten, daß dies Ereignis durch die Spülung hervorgerufen worden ist, so steht doch jedenfalls fest, daß sie die sekundäre Abszeßbildung nicht verhindern konnte. Und damit fällt der wichtigste Grund für die Spülung, da wir ja durch sie eine Verbesserung der Resultate erzielen wollen. Die Anschauungen über den Wert der Spülung sind ja bei den bedeutendsten Chirurgen noch sehr verschieden. Während z. B. v. Eiselsberg und Körte einer sehr reichlichen Spülung das Wort reden, sind wieder andere — ich nenne nur Rotter, die meisten Amerikaner, Sonnenburg — mehr und mehr von ihr bei der Behandlung der Peritonitis abgekommen. Abgesehen vom Chok besteht wohl unbedingt die Gefahr der Infizierung bisher nicht infizierter Partien der Bauchhöhle durch die Spülung. Ich bin der Meinung, daß der Hauptwert einer Spülung nicht in der mechanischen Säuberung — die wahrscheinlich nicht von ausschlaggebender Bedeutung ist — liegt, sondern in dem Zurücklassen der nährenden Spülflüssigkeit, die rasch für den Organismus nutzbar gemacht werden kann. Diesen Effekt erreichen wir jedoch vielleicht ebenso gut durch konsequente Mastdarmeingießungen von Kochsalzlösung. Ich konnte im Krankenhaus Moabit in fünf Jahren etwa sechs Fälle von eitriger Pylephlebitis beobachten, die sämtlich zum Exitus kamen und als von einer vorausgegangenen Appendicitis herrührend obduziert wurden. Hervorzuheben ist an ihnen, daß in zwei Fällen sicher nur eine einfache, nichteitrige Entzündung des Wurmfortsatzes vorausgegangen war, sodaß ich also nach unseren Erfahrungen eine bestimmte Beziehung zwischen der Art der Appendicitis und der Entstehung einer Pylephlebitis nicht anerkennen kann. Vielmehr ist es noch durchaus nicht aufgeklärt, warum es in

dem einen Falle zu einer Pfortaderinfektion kommt, im anderen nicht. In allen Fällen handelte es sich um multiple Leberabszesse, die als die typischen bei Pylephlebitis anzusehen sind. Der eine von Hermes operierte Fall von solitärem Leberabszeß stellt eine große Seltenheit dar. In therapeutischer Beziehung ist die frühzeitige Diagnose, ob solitäre oder multiple Abszeßbildung, von der allergrößten Wichtigkeit, da von ihr die Behandlung und Prognose des Falles abhängig ist.

Herr Körte: Ich glaube, der springende Punkt bei der vorliegenden Frage ist erstens die Frühdiagnose und dann die Frühoperation. Im Gegensatz zu Herrn Federmann möchte ich betonen: ich halte die Diagnose im Beginn für leicht, glaube aber, wenn man den Patienten erst nach etwa 20 Stunden oder gar erst am zweiten Tage sieht, wo der Bauch schon anfängt zu schwellen, dann hat man viel mehr Schwierigkeiten mit der Diagnose. Der von Schmerzen gepeinigte Patient gibt dann oft nichts Genaues an, der Bericht des behandelnden Arztes steht einem nicht immer zu Gebote, oft haben die Patienten auch keinen geholt. Dann kann man sich allerdings betreffs des Ausgangspunktes der Peritonitis irren und nachher bei der Laparotomie ein anderes Organ als Ursache finden. Dagegen sind im Beginn das plötzliche Zusammenbrechen, der heftige Schmerz im Epigastrium, der brettharte, zunächst eingezogene Bauch, die Shockerscheinungen in den Fällen, die ich gesehen habe — und das sind eine ganze Menge — immer sehr typisch gewesen, sodaß ich gerade in den Fällen, die früh gekommen sind, die Diagnose habe schnell stellen können. Es ist allerdings auch einmal ein Fall darunter gewesen, wo der Patient behauptete, der Schmerz habe rechts eingesetzt und wo man als Ursache eine Entzündung des Wurmfortsatzes vermutete; dann kommt es darauf an, daß man noch bei der Operation sich richtig orientiert. Ich habe seit 1900 20 Fälle behandelt (siehe Langenbecks Archiv Bd. 81, H. 1). Zu den 19 dort beschriebenen ist noch einer hinzugekommen, ein 60jähriger Herr, dem auf der Eisenbahn hinter Aachen ein Magengeschwür perforierte. Man fuhr ihn noch die Strecke bis Berlin, lud ihn hier aus und brachte ihn in eine innere Privatklinik, deren Direktor aber nicht anwesend war. Dadurch kam er zu mir in der 19. Stunde, wurde sofort operiert und ist gesund geworden. Ich meine, auf die Frühoperation kommt alles an. Wir haben im Urban erst Freude an der Operation bekommen, nachdem die inneren Herren zugegeben haben, Magenperforationen sollten gleich auf die äußere Abteilung kommen. Gelangen sie in die innere Abteilung, so entsteht immer ein Zeitverlust, der verhängnisvoll werden kann, denn auf jede Stunde kommt es an. Die günstigste Zeit ist — wie auch statistisch erwiesen — die bis zu zwölf Stunden nach dem Durchbruch. Von den nach 24 Stunden

operierten Patienten sterben außerordentlich viele, während bei denen, die innerhalb 24 Stunden operiert sind, die Prognose keine schlechte ist. Von 20 derartigen Fällen sind bei uns nur 6 gestorben. Das spricht jedenfalls für die Frühdiagnose und für die Frühoperation. Was die Spülung anbetrifft, so habe ich in allen Fällen mit großen Quantitäten heißen Salzwassers gespült, und ich kann mir keine Methode denken, welche die Serosa weniger reizt, indem man mit Gummihandschuhen eingeht und die Därme eventriert. Die Serosa wird dabei weniger geschädigt, als wenn man mit trockener Gaze die entzündete Serosafläche reibt. Ich glaube also, daß die ungünstigen Erfahrungen mit der Spülung, die Herr Federmann von der Sonnenburgschen Abteilung anführte, wohl auf Zufall beruhen und daß mir jedenfalls der Zufall günstiger gewesen ist. Ich möchte dann dafür plädieren, den Bauch ganz zu schließen. Ich habe früher oft noch einen Jodoformgazestreifen oder ein Drain zur Erleichterung meines Gewissens eingeführt. Das nützt nichts, wenn die Naht nachgibt oder wenn die Peritonitis weitergeht, dagegen kann der eingeführte Streifen oder das Drainrohr schaden, indem beim Entfernen Verklebungen gelöst werden, Ich freue mich, daß Herr Kollege Nordmann, mit dem zusammen ich mehrere Magengeschwüre operiert habe, in seinem Falle von Blasenperforation das Peritoneum abgeschlossen hat. Der springende Punkt ist: hat man alles infektiöse Material nach Möglichkeit herausgeschafft? Ist das gelungen, so wird der Bauch mit dem Rest fertig. Wir können ihn ja nicht im bakteriologischen Sinne reinigen, sondern nur mechanisch, und wenn man das geleistet hat, so kann man dem Bauchfell das übrige überlassen. Das Peritoneum macht es am besten allein. Für sehr empfehlenswert halte ich in vielen Fällen, die Gastroenterostomie anzuschließen. Die Verlängerung der Operation ist eine sehr geringe. Ich glaube nicht, daß man durch die Verlängerung einen wesentlichen Schaden stiftet. Ich lasse während der ganzen Darmnaht das Narkoticum weg und gebe es erst wieder, wenn die Därme eingepackt werden müssen. Das war das, was ich sagen wollte. Im übrigen verweise ich auf meine oben angeführte Arbeit.

Herr Hildebrand: Wie schwer die Diagnose sein kann, wovon die Peritonitis ausgeht, und wie leicht man verführt werden kann, auf ein falsches Organ einzuschneiden, beweist ein Fall, den ich in der chirurgischen Klinik der Charité operiert habe. Ein Mann kollabierte plötzlich beim Heben einer schweren Last und empfand heftige Schmerzen im Leib. Zugleich trat ein alter Leistenbruch aus, den er nicht wieder hineinbringen konnte. Ein hinzugezogener Arzt reponierte in Narkose mit vieler Mühe den Bruch. Trotzdem hörten die Schmerzen nicht auf, verschlimmerte sich der Zustand des Patienten zusehends. Ich sah ihn etwa sieben Stun-

den später und vermutete die Ursache der Peritonitis in einer Reposition en bloc mit nachfolgender Perforation des Darms. Dies war nicht der Fall. Auch der Processus vermiformis war intakt. Schließlich stellte sich heraus, daß ein Ulcus ventriculi perforiert war. Durch das längere Suchen wurde die Operation verlängert; der Patient, dessen Puls von vornherein sehr elend war, starb in der Narkose.

Herr Sonnenburg: Bei der Behandlung der Peritonitis, resp. der Exsudate in der Bauchhöhle habe ich in Paris eine Methode gesehen, die sehr eigentümlich ist. Viele der französischen Kollegen legen nach teilweiser Naht der Bauchdecken in solchen Fällen ein Drain ein und aspirieren mit Hilfe des Potainschen Apparats jeden Tag die Flüssigkeit aus der Bauchhöhle, so viel sich neu gebildet hat, oder wenn noch Reste von derselben vermutet werden. Ich habe kein Urteil darüber, ob diese Methode sehr empfehlenswert ist oder nicht; denn ich habe sie noch nicht ausprobiert. Ich erwähne sie nur, damit, falls einer der Herren einmal mit der Methode, die er bisher benutzt hat, nicht durchkommt, er vielleicht mit der angegebenen einen Versuch macht.

Herr Neupert: In einem Fall, den Herr Bessel-Hagen vor einigen Jahren im Krankenhaus Charlottenburg operierte, bereitete der Verschluß des perforierten Magengeschwürs große Schwierigkeiten. Es handelte sich um ein ziemlich großes Pylorusgeschwür, bei dem die Ränder derartig callös verändert waren, daß jede Naht durchschnitt. Da der Patient in kollabiertem Zustand war und die Operation schleunigst beendet werden mußte, half sich mein Herr Chef mit einer meiner Ueberzeugung nach zweckmäßigen Plastik, indem er auf das Pylorusulcus die in der Nähe liegende Gallenblase nähte. Der Patient ist durchgekommen. Die Naht hat vollkommen gehalten. Ich glaube, daß man in ähnlichen Fällen, um eine Verengerung des Pylorus zu verhüten, ein derartiges plastisches Verfahren wohl anwenden kann, wenn der Zustand des Patienten eine eingreifendere Operation nicht erlaubt.

b) **Ueber Pylephlebitis purulenta bei Perityphlitis.** (Siehe den Vortrag im II. Teil dieses Bandes, S. 135.)

Diskussion: Herr Körte: Ich habe inzwischen auch einen Fall gesehen, wo trotz Frühoperation Lebereiterung eingetreten ist. Der Patient war von einem andern Kollegen operiert worden etwa 24 Stunden nach Beginn. Es war ein brandiger Wurmfortsatz und trübes Exsudat aus dem Bauch entfernt worden. Anfangs war alles gut gegangen, erst in der dritten Woche trat Fieber mit Frösten und Schmerz im Epigastrium ein. In diesem Zustand sah ich den Kranken, er bot das typische Bild der pylephlebitischen Leberentzündung dar und ist daran zugrunde gegangen. Die Sektion konnte nicht gemacht werden. — Ich nehme an, daß in diesem Fall

sehr früh infektiöse Thromben in den Venen des Mesenteriolum entstanden sind, welche langsam fortschreitend zur Pylephlebitis führten. Das „kann" in seltenen Fällen trotz frühzeitiger Operation eintreten, aber es ist unvergleichlich viel seltener geworden, seitdem die Frühoperation die Regel ist.

Herr Martens: Ich wollte diesen Fall nur als weiteren Beleg für die Forderung anführen, so früh wie möglich zu operieren. Nach 40 Stunden kann es schon zu spät sein. Man darf nicht, wie ich das so häufig erlebe, warten, bis 48 Stunden zu Ende gehen, und meinen, dann sei es noch eine Frühoperation. Innerhalb der ersten 48 Stunden kann der Patient schon die schwerste Peritonitis haben und die schwersten irreparablen Veränderungen, wie die Pylephlebitis. Eine 48 Stunden-Operation ist vielfach keine Frühoperation mehr. Von den 52 innerhalb der ersten 48 Stunden Operierten des letzten Jahres sind mir zwei Patienten gestorben, die meiner Ansicht nach beide hätten gerettet werden können, wenn sie früher gekommen wären; dann wäre die Mortalität Null.

Herr Israel: Ich habe einen Fall, der in Beziehung auf frühzeitige Entwicklung der Pyelophlebitis den des Herrn Körte noch übertrumpft. Es handelt sich um eine Dame, welche abends in einer Restauration Roastbeef mit Remouladensauce gegessen hatte. Als sie nach Hause kam, wurde ihr unwohl; sie schob das auf das genossene Gericht, das ihr gleich den Eindruck gemacht hätte, als ob es nicht frisch gewesen sei. In der Nacht bekam sie Leibschmerzen und erbrach. Am nächsten Morgen hatte sie einen Schüttelfrost, im Laufe des Tages den zweiten. Diese wiederholten sich von da ab täglich, oft mehrmals, bis zu dem nach Monatsfrist erfolgten Tode. Ich habe die Patientin etwa vier Tage nach dem Ereignis zu sehen bekommen und keine Affektion des Blinddarms, wenigstens keine Empfindlichkeit der Blinddarmgegend, feststellen können. Auch die damals aufgenommene Anamnese ergab keine dahin zu deutenden Antecedentien. Nachträglich ist aber vom Ehemann festgestellt worden, daß die Patientin zweifellos früher einen Blinddarmanfall gehabt hat. Die Sektion ergab, daß die ganze Leber mit Abszessen von der verschiedensten Größe durchsetzt war, darunter ein apfelsinengroßer; aus den Pfortaderästen entleerte sich puriforme Flüssigkeit. Bei der Sektion zeigte sich der Wurmfortsatz 11 cm lang; an seiner Abgangsstelle schieferig verfärbt. Nach dem Aufschneiden fand sich an der Grenze zwischen Wurmfortsatz und Coecum ein stecknadelknopfgroßes Ulcus, in dessen Grunde eine kleine arrodierte und thrombosierte Vene lag. Diese ist der Ausgangspunkt der Pyleplebitis gewesen. Ob nun dieses Geschwür schon bestanden hat, ehe die Patientin nach dem Genusse

des Roastbeef erkrankte, können wir nicht sicher sagen. Immerhin deutet die Schnelligkeit des Eintritts der Fröste darauf hin, daß vielleicht von einem früheren Blinddarmanfall her ein kleines Ulcus im Wurmfortsatz übrig geblieben ist, das in dem neuen Anfalle zum Ausgangspunkt der Veneninfektion geworden ist. Also das ist ein Fall, wo man ganz bestimmt sagen kann, daß bereits 12 Stunden nach Beginn der ersten auf den Blinddarm bezüglichen Erscheinungen pylephlebitische Schüttelfröste auftraten.

Herr Sonnenburg: Wie viel Prozent Todesfälle haben Sie bei den Frühoperationen gehabt?

Herr Martens (Schlußwort): Unter 52 Fällen des letzten Jahres sind zwei gestorben. Der eine ist nach 40 Stunden operiert worden und, wie eben mitgeteilt, an eitriger Pfortaderentzündung gestorben, der andere an der schon bestehenden schweren Peritonitis. (Herr Sonnenburg: Ich glaube, Sie nannten noch eine andere Zahl.) Akute Fälle habe ich in den vier Jahren in Bethanien 503 behandelt, mit nicht ganz 11 % Mortalität; darunter sind aber alle Peritonitiden, auch die spät und moribund eingelieferten, eingerechnet.

4. Herr Engelmann: a) **Akute Pankreasentzündung.**

Die akute Pankreasentzündung, die lange Zeit ein noli me tangere für den Chirurgen gebildet hat, ist in den letzten Jahren mit steigendem Erfolge operativ behandelt worden, insbesondere, nachdem man gelernt hatte, die von Hahn 1901 aufgestellten Prinzipien für ihre Operation (schonende Laparotomie, Ablassen des entzündlichen Exsudates und Gazedrainage der Bauchhöhle) zu erweitern und den eigentlichen Erkrankungsherd, die Bursa omentalis und das entzündete Pankreas selbst anzugehen. Trotzdem ist die Zahl der geheilten Fälle, von denen Sie in den letzten Jahren hier einige von Körte, Brentano und Heymann vorgestellt sahen, nicht so groß, als daß es sich nicht lohnte, Ihnen hier eine Patientin zu demonstrieren, bei der die Diagnose vor der Operation gestellt werden konnte. Sie sehen hier eine jetzt 48 Jahre alte Frau, die am 10. Mai 1905 zu uns gebracht wurde. Sie litt seit langem an Magenbeschwerden, Druck in der Herzgrube und Uebelkeit; am Tage vor ihrer Aufnahme war sie unter Aufstoßen, Erbrechen und heftigen Leibschmerzen erkrankt, Winde waren nicht mehr abgegangen. Im Laufe des Abends hatte sich ihr Zustand derart verschlimmert, daß sie in den frühen Morgenstunden des nächsten Tages nach Bethanien gebracht wurde. Patientin war in leicht kollabiertem Zustande, Puls 110, Extremitäten kühl, großes Angstgefühl. Der Bauch war etwas aufgetrieben, wenn auch weich, das Epigastrium vorgewölbt und schmerzhaft, ohne palpablen Tumor. Während der Untersuchung trat Erbrechen ein; zugleich entleerte sich dünner, brauner Stuhl. In den nächsten Stunden nahm die Unruhe der

Patientin und die Auftreibung des Leibes zu, sodaß unter der Diagnose Pankreatitis acuta laparotomiert wurde. (Prof. Martens). Es fand sich trübes, freies Exsudat von bräunlicher Farbe, im Netz saßen zahlreiche Herde von Fettnekrose, die Eröffnung der Bursa omentalis durch das Ligamentum gastrocolicum entleerte reichliche Menge desselben bräunlichen Exsudates, worauf ein Drain auf das Pankreas gelegt wurde; ein weiteres Eingehen auf das Pankreas und die Untersuchung desselben verbot sich infolge Sinkens der Herzkraft. Die Bauchwunde wurde tamponiert und durch einige Nähte verkleinert. Der Verlauf war zunächst günstig; das Erbrechen hörte am nächsten Tage auf, und Patientin trat in die durch eine seröse, linkseitige Pleuritis verzögerte Rekonvaleszenz ein. Zucker war während ihres Aufenthaltes hier und nach Jahresfrist nicht nachzuweisen, seit einem Vierteljahr will Patientin sehr an Druck im Oberbauch, öfterem Erbrechen und großem Durst leiden, zugleich ergibt die heute angestellte Untersuchung des Urins deutlich Zucker; es ist infolgedessen wohl nun an der Diagnose einer chronischen Pankreatitis nicht zu zweifeln.

b) **Leberruptur.**

Ich möchte Ihnen schließlich noch einen 49jährigen Kutscher zeigen, der fünf Tage vor seiner Aufnahme in Bethanien einen Hufschlag gegen den Bauch bekommen hatte. Seitdem Erbrechen und Aufstoßen; aber ungestörter Stuhlgang, allmählich stärker werdende Leibschmerzen, die ihn ins Krankenhaus führten. Der Mann war ziemlich elend und leicht ikterisch, das Abdomen war aufgetrieben, in der rechten Seite schmerzhaft und besonders unter dem rechten Rippenbogen resistent, zugleich war die Leberdämpfung bis zum vierten Interkostalraum nach oben verschoben. Patient, der in der Nacht gekommen war, wurde am nächsten Tage, da er bis zu 39° fieberte, operiert (Prof. Martens) und durch einen Schnitt unter dem rechten Rippenbogen mehrere Liter Galle entleert (eine genaue Messung derselben konnte leider nicht stattfinden), die unter hohem Drucke stand. Da der Erguß rein gallig und frei von Blut war, und auch keine weitere Blutung erfolgte, wurde mit Rücksicht auf den geringen Kräftezustand des Patienten von einem Suchen nach dem Orte der Verletzung Abstand genommen und die Operation durch Tamponade und Drainage beendet. Trotz reichlichen Gallenflusses blieb die Dämpfung rechts vorn oben bestehen, es zeigte sich die rechte Lunge komprimiert, und am siebenten Tage nach der Operation entleerte eine Probepunktion vorn unter der sechsten rechten Rippe 300 ccm klare Galle, die aber frei von Eiterkörperchen war, sodaß man sich auf das Ablassen des Ergusses beschränkte. Der Zustand des Patienten blieb jedoch andauernd schlecht, Ikterus, Temperaturen um 38° und

die Zeichen der Lungenkompression blieben bestehen, sodaß nach vorausgegangener Probepunktion, die wieder Galle ergab, am achtzehnten Tage nach der Operation durch Resektion der zehnten rechten Rippe 1300 ccm gallige Flüssigkeit entfernt wurden, in der Leukocyten und Fibrinfetzen, aber keine roten Blutkörperchen oder Bakterien vorhanden waren. Später entleerten sich aus der Wunde, die in eine kindskopfgroße subphrenische Höhle führte, Fetzen, die mikroskopisch aus Lebergewebe bestanden. Nach sechswöchentlicher Besserung begann Patient wieder über Beklemmung zu klagen, er wurde wieder ikterisch, und es zeigte sich unter Temperaturen bis 39,8° weite Dämpfung von der fünften Rippe ab. Punktion im sechsten Interkostalraum ergab diesmal reinen Eiter, und nach Resektion der siebenten Rippe zwischen Mammillar- und Axillarlinie entleerte sich ein hühnereigroßer Abszeß. Patient machte während seiner Rekonvaleszenz eine Arthritis des rechten Schultergelenkes durch und ist nach 5½ monatigem Aufenthalt hier entlassen worden, er ist jetzt 14 Monate nach der Operation gesund.

Diskussion: Herr Adler: M. H.! Ich lege Ihnen hier Präparate von subkutaner Leber- und Milzruptur vor. Sie stammen von einem siebenjährigen Knaben, welcher erst vor wenigen Tagen dem Krankenhause in Pankow in moribundem Zustand zugeführt wurde, nachdem ihm etwa eine halbe Stunde vorher das Vorderrad eines vollbeladenen Mörtelwagens über den Leib gegangen war. Der Knabe war äußerst anämisch und pulslos. Eine intraabdominelle Blutung nahmen wir mit Bestimmtheit an, obwohl weder Dämpfung, noch reflektorische Bauchdeckenspannung bestanden. Eine Sugillation in der Lumbalgegend deutete auf eine Nierenruptur hin. Die Bauchdecken zeigten nirgends Spuren einer vorausgegangenen Quetschung. Eine rasch vorgenommene Probeinzision über der rechten Niere ergab, daß die Niere unversehrt war. Bei dieser Inzision trat bereits der Tod ein. Bei der Autopsie fand sich nun ein beträchtlicher, intraabdomineller Bluterguß. An der Leber fand sich dieser große Längsriß in der Fossa longitudinalis sinistra, welcher den linken Leberlappen fast total abgerissen hat. Er hängt nur noch durch eine ganz schmale Brücke von Lebergewebe und durch das Ligament mit dem rechten Lappen zusammen. Außerdem ist am hinteren Rande rechts ein kleinapfelgroßes Stück Lebergewebe lappenförmig aufgerissen, und daneben finden sich noch zwei mehr oberflächliche Risse von 3 cm Länge an der Konvexität des rechten Lappens. Die rechte siebente Rippe ist gebrochen; in ihrer Umgebung findet sich ein handtellergroßes peripleurales Blutextravasat. Die Milz zeigt drei Risse von etwa 2 cm Länge und 0,5 cm Tiefe (zwei an der Konvexität, einer nahe am Hilus). Der Magendarmkanal zeigte keine Verletzung. Nach den bisher vorliegenden Erfahrungen sind derartige ausgedehnte

Leberzerreißungen wegen der exzessiven Blutung und der Störung im Pfortaderkreislauf immer tödlich verlaufen. Weder die Tamponade, noch die Naht würden voraussichtlich in diesem Falle den tödlichen Ausgang abgewendet haben.

5. Herr Schultze: **Dünndarmvolvulus.**

Unter 76 von Leichtenstern gesammelten Fällen von Volvulus betrafen 45 das S romanum, 23 eine Ileumschlinge und 8 ein ganzes Dünndarmkonvolut. Nach dieser Zusammenstellung und sonstigen Literaturangaben ist die Achsendrehung des S romanum numerisch vor der des Dünndarms vorherrschend. Seit mehr als vier Jahren, in denen jetzt Prof. Martens die chirurgische Station von Bethanien leitet, ist hier, abgesehen von einem Fall von Drehung des S romanum um seine mesenteriale Achse, die übrigens keine Ileuserscheinungen gemacht hatte und zufälliger Sektionsbefund war, kein Fall von Dickdarmvolvulus beobachtet worden. Dagegen sind einige Fälle von Dünndarmvolvulus vorgekommen und operiert worden. Drei Fälle von Dünndarmvolvulus hat Prof. Martens im Februar d. J. in der Arbeit „Ueber mechanischen Ileus bei akut entzündlichen Abdominalerkrankungen" veröffentlicht. Ich möchte Ihnen kurz über drei weitere, inzwischen von Prof. Martens operierte Fälle von Dünndarmvolvulus berichten. Der erste Fall reiht sich den von Prof. Martens soeben erwähnten an. Seine Krankengeschichte ist folgende: Der 19jährige, kräftige Mann wurde am 18. Mai d. J. 30 Stunden nach Beginn eines ersten, akuten Blinddarmanfalles operiert. Es fand sich stark getrübtes, freies Exsudat, stark gerötete Darmserosa, das Coecum mit Fibrinbelägen bedeckt. Um den an seiner Basis perforierten Processus herum hatte sich ein nußgroßer Abszeß gebildet. Der Processus wurde entfernt, die Wunde drainiert. Zehn Tage ging es dem Patienten gut. Am elften Tage nach der Operation trat um Mitternacht Erbrechen ein, das nicht kotig war, der Patient klagte über diffuse Leibschmerzen, stieß häufig auf. Objektiv deutliche Leibspannung, Meteorismus, links vom Nabel starke Darmgeräusche, Blähungen gingen nicht ab. Das Erbrechen wiederholte sich trotz Magenspülung, Atropin und Morphium, der Leib blieb gespannt, es traten kolikartige Schmerzanfälle auf. Am zwölften Tage nach der Blinddarmoperation auf Einläufe etwas Stuhl und einige Blähungen, links und nach oben vom Nabel deutlich eine gesteifte Darmschlinge. Ab und zu Erbrechen auch am 13. Tage. Am 14. Tage schwarzes Erbrechen, links vom Nabel große Schmerzhaftigkeit, Spannung, deutlich gesteifte Darmschlinge. Blähungen gingen nicht ab. Mittags Laparotomie. Es stellte sich in der Wunde sofort eine geblähte, blaurot verfärbte, ziemlich tiefe Dünndarmschlinge ein, die von links herkam und oberhalb der Appendixoperationswunde fixiert und dadurch abgeknickt war. Unter diese

Darmschlinge hatte sich der ganze höher gelegene Teil des Dünndarms geschoben, sodaß eine Drehung um seinen mesenterialen Stiel im Sinne des Uhrzeigers um 360° erfolgt war. Die fixierte Schlinge war durch die unter sie geschobenen Darmschlingen ihrerseits stark gespannt worden und übte einen abschnürenden Druck auf dieselben aus. Die fixierte Schlinge mußte gelöst werden. Dabei entleerte sich ein pflaumengroßer Abszeß, der sich um einen Kotstein gebildet hatte. Der gedrehte Darm konnte dann retorquiert werden. Der Abszeß wurde in den medianen Laparotomieschnitt drainiert, die von ihrem Serosabezug (in Ausdehnung von etwa 5 cm und zwei Dritteln der Zirkumferenz) entblößte, adhärent gewesene Darmstelle wurde mit Netz überkleidet. Von einer Resektion wurde des elenden Zustandes des Patienten wegen abgesehen, Uebernähung wurde wegen Gefahr der Darmverengerung vermieden. Der Patient, den ich Ihnen hier vorstelle, ist soweit wiederhergestellt, daß er in den nächsten Tagen entlassen werden kann. Er bekam noch einmal 14 Tage und einmal drei Wochen nach der Volvulusoperation heftige Kolikschmerzen mit Erbrechen, die Schmerzen wieder besonders heftig links vom Nabel. Die Erscheinungen gingen aber beide Male auf Einläufe, heiße Umschläge und Atropin zurück. Während in diesem Falle die Fixation und Abknickung der Dünndarmschlinge an dem Abszeß das Zustandekommen des Volvulus erklärlich machten, so fehlt für die beiden folgenden Fälle eine Erklärung für die Entstehung des Volvulus oder ist doch weniger klar. Der zweite Patient, ein zehnjähriger Knabe, hat einen linkseitigen, durch ein Bruchband gut zurückgehaltenen Leistenbruch. Er ist bisher, abgesehen von einer rechtseitigen Mittelohrentzündung in seinem vierten Lebensjahre, nicht wesentlich krank gewesen, ist auch hereditär nicht belastet. An seinen Lungen ist nichts Besonderes nachweisbar, Er erkrankte am 21. Juni abends um $^1/_2$9 Uhr, nachdem er vorher kaltes Bier getrunken und Kirschen gegessen hatte, plötzlich mit Erbrechen und heftigen Leibschmerzen. In der Nacht zum 22. hielten Erbrechen und Leibschmerzen an, am Morgen des 22. das letztemal Stuhlgang, seitdem keine Blähungen mehr. Tagsüber bekam er viermal Rizinusöl, erbrach jedesmal danach, kein Stuhlgang, auch nicht nach Einläufen. In der Nacht zum 23. leichte Somnolenz und angeblich auch Fieber. Am 23. wurde er, nachdem er vorher mehrmals erbrochen hatte, um 3 Uhr nachmittags eingeliefert. Der Knabe klagte kaum über Schmerzen, lag mit angezogenen Beinen im Bett, sah recht verfallen aus. Er erbrach noch einmal kurz nach der Aufnahme. Das Erbrochene war nicht kotig. Temperatur 36, Puls 140, sehr klein, 16 400 Leukocyten. Der Leib war mäßigen Grades aufgetrieben, gespannt, aber nicht besonders schmerzhaft, Darmschlingenzeichnung war nicht zu sehen. Die seitlichen Bauchpartien und die Gegend oberhalb der Symphyse er-

gaben gedämpften Schall, per rectum fühlte man eine seitliche, kaum schmerzhafte Resistenz, die Blase enthielt wenig Urin, der positive Indikanreaktion zeigte.

Differentialdiagnostisch kam Peritonitis und Appendicitis oder Ileus in Frage. Es wurde zuerst in der Blinddarmgegend eingeschnitten. Bei der Eröffnung der Bauchhöhle entleerte sich reichlich klare, gelbe Flüssigkeit. Appendix war sicher frei, ein Abszeß war nicht zu finden. In die Wunde drängten sich stark geblähte, rot gefärbte Dünndarmschlingen, die die Diagnose Ileus sicherten. Neuer Laparotomieschnitt in der Mittellinie. Es entleerte sich wieder reichlich klares, gelb gefärbtes Exsudat. Der Befund am Darm war folgender: Die beiden oberen Drittel des Dünndarms lagen gebläht und stark gerötet vor, der Rest des Dünndarms lag kollabiert nach dem kleinen Becken zu. Die oberen zwei Drittel waren um ihren Mesenterialstiel um 360°, im Sinne des Uhrzeigers gedreht. Nach der Retorsion füllte sich das untere Dünndarmdrittel sofort. Irgendwelche Adhäsionen waren nicht vorhanden. Dagegen war das ganze parietale und viscerale Peritoneum von einer überaus reichlichen Tuberkeleruption übersät. Im Mesenterium war eine Reihe größerer Knoten fühlbar, die demselben eine gewisse Rigidität verliehen. Nach Kochsalzspülung des Darms wurden beide Bauchwunden geschlossen. Am Morgen nach der Operation ging es dem Jungen recht schlecht, er hatte einen kaum fühlbaren Puls, Temperatur 39,2. Er erholte sich aber auf Kochsalzinfusionen und Digalengaben hin und hatte am zweiten Tage von selbst Stuhlgang. Vom zweiten Tage an täglich Stuhlgang. Seit einigen Tagen leichte Temperaturerhöhungen, für die wohl die Tuberkulose verantwortlich zu machen ist.[1]) Bei diesem Jungen traten die Ileuserscheinungen nach einem Diätfehler auf. Wieweit dieser in Zusammenhang mit der vorhandenen tuberkulösen Peritonitis und speziell der Infiltration des Mesenteriums den Volvulus erklärt, lassen wir dahingestellt, immerhin ist aber ein Anhaltspunkt für die Erklärung gegeben.

Der dritte Patient, 38 Jahre alt, den ich Ihnen hier vorstelle, erkrankte ohne jeden erkennbaren Anlaß am 1. Februar 1906, nachdem er tags zuvor noch reichlich Stuhlgang gehabt hatte, mit Leibschmerzen, Aufstoßen, Uebelkeit und Erbrechen. Am 2. Februar nahm er zwei Eßlöffel Ricinusöl, nach denen wieder Erbrechen erfolgte, stärkeres Aufstoßen im Laufe des 2. Februar. Blähungen waren seit dem 1. Februar früh nicht mehr abgegangen. Der Leib war bei der Aufnahme mäßig aufgetrieben, gespannt und in der linken Unterbauchgegend stark druckempfindlich, man hatte hier ein gewisses Resistenzgefühl. Leberdämpfung war deutlich. Ein

[1]) Nach einigen weiteren Tagen völliges Wohlbefinden.

Einlauf in Beckenhochlagerung hatte keinen Erfolg, Aufstoßen trat häufig auf. Nach Magenausheberung wurde die Laparotomie gemacht. In der Bauchhöhle reichlich hämorrhagische Flüssigkeit. Verwachsungen waren nirgends vorhanden. Ein hohes Dünndarmschlingenkonvolut war stark gebläht, blaurot verfärbt und um seine Mesenterialachse gedreht, an einer Schlinge eine deutliche Strangulationsmarke. Nach Rückdrehung füllten sich die tieferen Darmschlingen, der Bauch wurde geschlossen. 14 Tage lang hatte der Patient leichte Temperaturerhöhungen. Dann war er fieberfrei und wurde am 24. Tage post operationem entlassen. Seither ist er beschwerdefrei, sein Stuhlgang ist in Ordnung. Links von der Narbe hat sich eine kleine Hernie gebildet, die ihm aber keine Beschwerde macht.

Fig. 1.

6. Herr Martens: a) **Präparat von Ileus bei akuter Perityphlitis.**

Es stammt von einem fünfjährigen Kind, das moribund vor einigen Tagen eingeliefert wurde und trotz Kochsalzlösunginfusionen, Kampferspritzen etc. eine Stunde nach der Aufnahme starb. Das Kind war mit Leibschmerzen, bald folgendem Erbrechen und Stuhlverhaltung vor kaum drei Tagen erkrankt. Die Kleine war benommen, Temperatur 38,5, Puls kaum fühlbar, Leib aufgetrieben und gespannt, starkes Erbrechen. Die Sektion ergab ausgedehnte Peritonitis. Der sehr lange Wurmfortsatz geht quer durch die Bauchhöhle nach links, ist an der Spitze perforiert, liegt hier, von

einem kleinen Abszeß umgeben, fest dem Mesenterialansatz einer magenwärts gerichteten, schwarzbraun verfärbten Dünndarmschlinge an. Von ihm aus geht ein Fibrinband über die Schlinge zur andern Seite des Mesenteriums und hat die Schlinge hier ganz zusammengeschnürt. Die Darmschlingen oberhalb sind stark gebläht, die unterhalb kollabiert (vgl. Fig. 1).

b) **Beiträge zur Gelenkchirurgie.**

Ein Patient mit **habitueller Schulterluxation,** den ich Ihnen zeigen wollte, ist leider nicht gekommen. Er hatte sich 1882 im Manöver zum erstenmal die linke Schulter verrenkt, 1886 zum zweitenmal, seitdem bei jeder Gelegenheit, im ganzen etwa **400** mal. Knochenveränderungen waren nicht vorhanden. Ich habe ihm vor einem Jahr durch Schnitt am vorderen Rand der Achselhöhle die Gelenkkapsel freigelegt, ein elliptisches Stück der Kapsel exzidiert und die Ränder mit Bronzedraht wieder vereinigt. Seit einem Jahr hat er keine Luxation mehr erlitten. Der linke Arm ist fast normal beweglich und kann alle Bewegungen machen, bei denen früher stets eine Luxation eintrat.

Dann möchte ich einen zweiten Patienten zeigen (Demonstration), der wegen einer **veralteten Schulterluxation** operiert werden mußte. Er hatte sich im Bade die Schulter luxiert, sie wurde angeblich eingerichtet. Nach sechs Wochen kam er mit noch bestehender Luxation in meine Behandlung. Das Röntgenbild zeigte außer der Luxation einen Abriß des Tuberculum majus. Ich habe alle Methoden, die es gibt, die ältesten und die neuesten, speziell die Kochersche und auch die Simonsche Pendelmethode, probiert, jedoch vergeblich. Ich hatte noch nie einen Fall gesehen, bei dem die Einrichtung nicht gelungen wäre. Vielleicht ist der Abbruch des Tuberculum majus schuld gewesen. Ich habe dann für acht Tage einen Streckverband angelegt, dann noch einmal versucht, die Einrichtung zu machen, ohne Erfolg. Im Anschluß daran habe ich operiert, und ich möchte Ihnen nun die Schnittmethode empfehlen. Dollinger hat auf der Naturforscherversammung 1902 die Methode angegeben. (Demonstration am Bilde.) Er schneidet einfach die Sehne des Subscapularis durch, und die Einrichtung gelingt, wie ich mich überzeugen konnte, mit Hilfe der Kocherschen Methode verhältnismäßig leicht. Man erspart dem Patienten — wie v. Eiselsberg damals betonte — die früher übliche Skelettierung des Kopfes. Leider hatte ich — wie gesagt — noch einmal einen Einrenkungsversuch unmittelbar vor der Operation gemacht. Wir haben sonst das Prinzip verfolgt, nicht im Anschluß an einen Einrichtungsversuch zu operieren. Es war natürlich für die Operation sehr unangenehm, daß der Arm dick geschwollen und auch ein großer Bluterguß vorhanden war. Die Asepsis hat jedoch nicht

darunter gelitten. Die Heilung ist per primam erfolgt, aber die Beweglichkeit ist doch nicht in dem erwarteten Maße eingetreten. Der Herr ist sehr beschäftigt — er ist Redakteur — und hat nicht Zeit gehabt, zu üben, er hat auch nicht die nötige Energie bewiesen. Der Arm ist beweglich, aber nicht so, wie es wünschenswert wäre. Eine Erklärung zeigt sich im Röntgenbild: Knochenwucherungen in Umgebung der Kapsel, die es begreiflich erscheinen lassen, daß der Arm nicht so frei beweglich ist. Dann möchte ich Ihnen das Bild eines Herrn zeigen, eines unserer Bureaubeamten, der sich beim Turnen eine Verletzung des Arms zugezogen hatte. Er hatte sich ein Stück vom **Epicondylus radialis humeri abgerissen,** und dies hatte sich zwischen die beiden Gelenkenden eingeklemmt. (Demonstration des Röntgenbildes.) Sie sehen an dem zweiten Röntgenbild und an dem jetzt frei beweglichen Arm das ausgezeichnete Resultat der Operation, die hier allein in Frage kommen konnte und in meiner Vertretung von Herrn Prof. Sultan ausgeführt wurde. Weiter wollte ich Ihnen einen Fall von **spontaner Luxation des Hüftgelenks** im Anschluß an Scharlach zeigen. Es hatte sich bei dem kleinen Jungen im Anschluß an Scharlach ein Abszeß in der Hüftgelenkgegend gebildet, den ein Assistent von mir eröffnete, ohne ins Gelenk zu kommen. Es stellte sich, trotzdem ich gleich prophylaktisch einen Streckverband anlegen ließ, spontan eine Luxation nach oben hinten ein. (Demonstration des Röntgenbildes.) Nachdem der Abszeß ausgeheilt war, konnte ich mit Leichtigkeit die Hüfte wieder einrichten, und es war interessant, daß der Junge eine absolut frei bewegliche Hüfte hat. Er ist gerade in der Sommerfrische und konnte deshalb nicht kommen. Er hatte sich nachher noch eine Fraktur des Oberschenkels zugezogen, die auch gut geheilt ist. Trotz dieser doppelten Verletzung ist das Bein frei beweglich. Dann mögen **zwei extrakapsuläre Kniegelenksresektionen** folgen. Bardenheuer hat wohl zuerst empfohlen, die extrakapsuläre Ausschälung zu machen. Die Ansichten scheinen darüber nicht übereinstimmend zu sein. Hildebrand hat in der v. Leuthold-Gedenkschrift diese Methode auch sehr empfohlen, aber von Draudt aus der Garrèschen Klinik ist sie vor kurzem als unzweckmäßig hingestellt worden. Wir haben früher in Göttingen und in der Charité, dann auch in Bethanien sehr viele Gelenkresektionen nach der Volkmannschen Methode heilen sehen. Beim Auspräparieren fließt aber natürlich der tuberkulöse Saft über die frischen Wundflächen. Deshalb halte ich es für zweckmäßig, in den Fällen, in denen es irgend geht, die extrakapsuläre Ausschälung zu machen. Dieser jetzt 24 Jahre alte Herr (Demonstration) hat schon im elften Jahre eine schwere Kniegelenkentzündung durchgemacht, die ausheilte, zwei Jahre später, nach einem Fall für kurze Zeit rezidivierte. Vor 3½ Jahren wurde das Gelenk wieder schmerzhaft und nun nach

allen möglichen Methoden behandelt: mit Stauung, mit Fixation, mit Verbänden, Schienenapparaten etc. Patient war sehr heruntergekommen, als er vor 1¼ Jahren in meine Behandlung kam. Er hatte nach beiden Seiten durchgebrochene Abszesse. Das Röntgenbild zeigte erhebliche Knochenzerstörungen. Mit der Erlaubnis, eventuell amputieren zu dürfen, habe ich die extrakapsuläre Ausschälung gemacht. Von der Tibia mußte ein großes Stück weggenommen werden, bis zur Höhe des Fibulaköpfchens. Es ist tadellos geheilt mit einer Verkürzung des Beines von 4½ cm. Patient ist ein großer Jäger, er geht auf die Jagd und trägt die Rehböcke, die er schießt, selber nach Haus. Er hat seit der Operation 40 Pfund zugenommen. Auch bei dieser zweiten Patientin (Demonstration) habe ich vor einem Jahr die extrakapsuläre Ausschälung gemacht mit demselben guten Resultat. Die jetzt 45jährige Frau hat inzwischen 25 Pfund zugenommen. An dem herumgegebenen Präparat können Sie die Ausdehnung der Erkrankung und die völlig extrakapsuläre Schnittführung erkennen. — Schließlich zeige ich Ihnen noch zwei Präparate von **Meniscusverletzungen** bei jungen Leuten. In dem einen Fall war der hintere Teil des medialen Meniscus von der Tibia abgerissen, beim zweiten der laterale 1. an einem vorderen Ansatz losgerissen und 2. in der Mitte gesprengt (siehe Fig. 2). Das vordere Ende schob sich bei Bewegungen über das hintere. Bei beiden mußte die Exstirpation gemacht werden und ergab fast normale Funktion.

Fig 2.

Sitzung am 11. November 1907.

Vorsitzender: Herr Alfred Neumann; Schriftführer: Herr Rotter.

1. Herr Braun: **Behandlung der foudroyanten Blutungen bei Ulcus ventriculi.** (Siehe den Vortrag im II. Teil dieses Bandes, S. 141.)

2. Herr Alfred Neumann: a) **Die Pathologie der sogenannten retrograden Inkarzeration.**

Die Bezeichnung retrograde Inkarzeration findet Anwendung für zwei Krankheitsgruppen, welche topographisch-anatomisch und genetisch ganz verschieden geartet sind. Die erste Gruppe betrifft immer endständige Organe, wie einen Wurmfortsatz, eine Tube oder dgl., bei der zweiten Gruppe befinden sich zwei Darmschlingen in einem Bruchsacke, welche innerhalb desselben eine Verbindung nicht haben, deren Verbindungsschlinge sich vielmehr innerhalb

der Bauchhöhle befindet. Während die Fälle der ersten Gruppe der Erklärung keinerlei Schwierigkeiten darbieten, ist bei denen der zweiten Gruppe noch mancherlei wenig geklärt. Unklarheiten bestehen vor allem bei der Beantwortung der Fragen: Wie ist das Zustandekommen der ganzen Bruchform zu erklären? Ist die Verbindungsschlinge garnicht in den Bruchsack ausgetreten gewesen und, wenn das doch der Fall gewesen ist, welche Kräfte haben sie wieder in die Bauchhöhle zurückgeführt? Warum weist die Verbindungsschlinge in der Regel stärkere Ernährungsstörungen auf, als die beiden im Bruchsack vorgefundenen Darmschlingen? Neumann registriert und kritisiert die verschiedenen Ansichten hierüber und berichtet von einem Krankheitsfalle, bei welchem er sogleich zu Beginn der Operation die Diagnose stellen und — im Gegensatz zu allen bisherigen Operateuren — vor der Zerstörung des Situs die topographisch-anatomischen Verhältnisse genau fixieren konnte. — 75jährige Frau, seit 30 Jahren an rechtseitiger Schenkelhernie leidend, der besonders starke Beschwerden verursachte, seitdem sie Anfang 1906 einen linkseitigen Oberschenkelbruch erlitten hatte, der mit Verkürzung geheilt war, und zu hinken begann. Der Schenkelbruch, Kindskopf-groß, kommt am 24. Juli 1907, 8 Stunden nach der Einklemmung zur Operation. Diagnose gestellt nach Eröffnung des Bruchsackes. Zwei Dünndarmschlingen im Zustande beginnender Gangrän im Bruchsacke, Zehnpfennigstück-große Bruchpforte. Laparotomie: Verbindungsschlinge nach vorn und oben geschlagen, in der Bauchhöle, im Zustande hochgradiger Gangrän, wenig prall gefüllt. Mesenterium derselben tritt nirgends in den Bruchkanal ein, zeigt innerhalb der Bauchhöhle eine bogenförmige Umschlagstelle, welche einmal selbst zwischen den Fußpunkten der Verbindungsschlinge straff ausgespannt ist, nach dem Ansatz der Radix mesenterii straff hingezogen wird, und auch die Fußpunkte der Verbindungsschlinge selbst so fest anzieht, daß in den Gefäßen derselben eine Blutzirkulation unmöglich erscheint. — Neumann erklärt das Zustandekommen der Hernie in seinem Falle und einer Reihe anderer Fälle, wenn auch nicht in allen Fällen, in folgender Weise: Die Frau suchte die Verkürzung des linken Beines durch Beugung des rechten und die gleichzeitige Neigung des Beckens nach vorn durch lordotische Vorwölbung der Lumbalwirbelsäule auszugleichen. Dadurch kam es zu einer Verkürzung der Entfernung des Ansatzpunktes der Radix mesenterii bis zum äußeren Schenkelringe, und es konnten in dieser abnormen Haltung alle drei Darmschlingen zusammen, also auch der mittlere Teil mit dem relativ kurzen Mesenterium, als eine einzige große Darmschlinge in den Bruchsack austreten. Der den Austritt dieser Schlinge bereitende Schmerz zwang dann die Patientin sich hinzulegen und sich passiv zu strecken, wodurch der Ansatz der Radix mesenterii

von der Bruchpforte plötzlich wieder entfernt und das mittlere Teilstück der ursprünglich einheitlichen Schlinge in die Bauchhöhle zurückgerissen wurde. Neumann stützt diese Annahme noch durch andere Argumente und schlägt für das Zustandekommen dieser Bruchform an Stelle der Bezeichnung „Retrograde Inkarzeration" die Bezeichnung „Retrotraktion" vor. — Die betreffende Patientin kam nach Resektion aller drei Darmschlingen, im ganzen 130 cm Dünndarm, zur Heilung.

Diskussion: Herr Sultan: Ich möchte auf die Schwierigkeit hinweisen, welche die Beurteilung der topographischen Verhältnisse der retrograden Darminkarzeration von dem kleinen Operationsfeld aus darbietet, und möchte empfehlen, angesichts des spärlichen Materials, welches über diese Einklemmungsform bisher vorliegt, mit der Verallgemeinerung des angenommenen ursächlichen Mechanismus recht vorsichtig zu sein. In erster Linie werden wir von genauen Obduktionsbefunden Aufklärung erwarten müssen. Ueber einen solchen Sektionsbefund verfüge ich und stimme auf Grund desselben insofern mit Herrn Neumann überein, als ich auch für meinen Fall der Anspannung des Mesenteriums der Verbindungsschlinge eine wesentliche Bedeutung zuspreche; wie Herr Neumann weiterhin es in seinem Fall annimmt, so steht es auch für meinen fest, daß eine Doppelung des Mesenteriums der Verbindungsschlinge nicht stattgefunden hat.

Die am 20. September 1907 ausgeführte Sektion betrifft eine 53jährige Frau, welche von ihrem Arzt mit den Zeichen einer unvollständigen inneren Einklemmung behandelt worden war und am sechsten Tage mit den Symptomen einer Perforationsperitonitis sterbend ins Krankenhaus gebracht wurde. Wegen des infausten Gesamtzustandes mußte von jedem operativen Eingriff Abstand genommen werden. Die Kranke starb $1^1/_2$ Stunden nach der Einlieferung. Bei der Sektion wurde eine große rechtseitige Hernia inguino-properitonealis gefunden, welche zwei, nicht eingeklemmte Dünndarmschlingen enthielt; das im Bauch befindliche, verbindende Mittelstück, eine Darmschlinge von 85 cm Länge, war gangränös und nahe der Kuppe perforiert. Es bestand also eine sogenannte retrograde Inkarzeration. Aus den festen Verwachsungen, welche die Verbindungsschlinge mit dem Netz und der Bruchpforte eingegangen war, und aus den schwielig-narbigen Veränderungen am Mesenterium der einen im Bruchsack gelegenen Schlinge mußte geschlossen werden, daß diese beiden Schlingen schon lange in der angegebenen Lage fixiert waren (Demonstration). Die hierdurch schon beeinträchtigte Ernährung der Verbindungsschlinge wurde durch den Zug, welchen das Eintreten der zweiten Darmschlinge in den Bruchsack ausübte, vollends aufgehoben. Die primäre Ursache der retrograden Darminkarzeration lag also

hier in einer gewissen, durch Verwachsung und Lagerung der Verbindungsschlinge bedingten Beeinträchtigung ihrer Ernährung, die sekundäre Ursache in dem Eintreten der zweiten, benachbarten Darmschlinge in den Bruchsack und in der dadurch hervorgerufenen stärkeren Spannung des Mesenteriums der Verbindungsschlinge. Für die von Manninger, v. Wistinghausen und Schmidt (Demonstration) publizierten Fälle glaube ich, einen analogen Mechanismus annehmen zu können. Daß aber auch andere Mechanismen einen ähnlichen Zustand hervorrufen können, halte ich wohl für möglich; Sicherheit hierüber werden wir, wie gesagt, hauptsächlich durch weitere Sektionsbefunde erwarten müssen.

Herr Körte: Ich glaube auch, daß bei diesen sogenannten retrograden Einklemmungen Verhältnisse, welche innerhalb des Bauches liegen, die Hauptrolle spielen z. B. schnürende Stränge, wie sie Herr Sultan zeigte, oder starke Mesenterialspannung, auf welche Herr Neumann hinwies. Aber eines kann ich mir nicht vorstellen: wie es bei einer scharfen Einklemmung — und Sie sagen doch, daß es eine scharfe Einklemmung gewesen sei — (Herr Neumann: Es war eine zehnpfennigstückgroße Schnürfurche!) möglich sein soll, daß durch eine Lageveränderung des Körpers eine von den eingeschnürten Schlingen für sich allein zurückgeht. Das halte ich für unmöglich. Ich glaube, da reißt die Schlinge eher ab. Vielmehr würde ich mir den Vorgang folgendermaßen vorstellen. (Demonstration an der Zeichnung des Herrn Körte.) Diese beiden seitlichen Darmpartien sind im Bruch durch Einklemmung fixiert. Dieses Mittelstück, welches brandig wurde, ist durch den geschilderten Strang in der Bauchhöhle nach der Wirbelsäule zu festgehalten. Durch den Zug, den die beiden seitlichen, in den Bruchsack hineingepressten Darmschlingen ausüben, wird die Spannung des Mesenteriums an dem Mittelstücke vermehrt und dadurch die Gangrän an der Darmschlinge hervorgerufen. Das würde mir wahrscheinlicher sein, als daß diese ganze mittlere Schlinge einmal im Bruch dringesessen hat und sich zurückgezogen hat oder zurückgestopft ist. Wir sehen doch, wenn eine Reposition gelingt, geht immer der ganze Bruchinhalt zurück bis auf fest adhärente Eingeweide. Daß eine eingeklemmte Schlinge zurückgebracht wird, zwei andere aber eingeklemmt bleiben, das erscheint mir nicht wahrscheinlich, auch ist es schwer zu verstehen, warum denn gerade die in den Bauch zurückgelangte Schlinge absterben sollte.

Herr Pels-Leusden glaubt, da Zug am Mesenterium, vor allen Dingen am gespannten, schon an und für sich sehr schmerzhaft sei, würde ein Patient mit ausgetretener Hernie einen weiteren Zug am Mesenterium dadurch verhindern, daß er die Beine in flektierter Stellung fest halte.

Herr Neumann (Schlußwort): Ich habe nicht davon gesprochen, daß der Patient sich aufrichtet (wenn er plötzlich den den Bruchaustritt und eventuell die Brucheinklemmung begleitenden Schmerz verspürt), sondern daß er sich hinlegt, die passive Rückenlage einnimmt und der ganze Körper, lediglich der eigenen Schwere folgend, passiv sich streckt. Das ist meiner Meinung nach ganz plausibel. Herrn Körte möchte ich folgendes erwidern: Ich gebe zu, daß für die Verhältnisse, wie sie bei der Operation vorgefunden wurden, bei welcher vier Darmschenkel durch die Zehnpfennigstück-große Bruchpforte hindurchgingen, diese Bruchpforte relativ eng war. Wenn ich aber annehme, daß ursprünglich nur eine Darmschlinge im Bruchsacke vorlag, daß ursprünglich also nur zwei Darmschenkel diese Bruchpforte ausfüllten, dann halte ich diese Zehnpfennigstückgroße Bruchpforte für weit genug, — nicht, daß neben dieser einen Darmschlinge ohne Mithilfe einer Gewalteinwirkung noch eine zweite aus der Bauchhöhle heraustreten könnte, — wohl aber, daß ein so gewaltiger Zug, wie er von einem sich streckenden Oberkörper ausgeübt werden kann, neben den zwei Schenkeln der ursprünglichen Darmschlinge vorbei ein Teilstück der letzteren als eine zweite Darmschlinge in die Bauchhöhle wieder zurückreißen kann. Ich gebe ferner zu, daß es etwas schwierig ist, sich die Sache vorzustellen. Ich habe auch betont, daß ich nicht der Meinung bin, daß der von mir angenommene Mechanismus für alle Fälle von sogenannter retrograder Inkarzeration zutrifft.

b) **Behandlung der Leberverletzungen.** (Siehe den Vortrag im II. Teil dieses Bandes, S. 152.)

3. Herr Hagmeister: **Zur Kasuistik der subkutanen Darmrupturen.**

In den letzten 5 Jahren sind 9 Darmrupturen gefunden. Von diesen sind 4 geheilt und 5 gestorben. Dieses wird bedingt, erstens infolge des verbesserten Rettungsdienstes und zweitens operieren wir früher als vordem, besonders, wenn eine Gewalt mit relativ kleiner Angriffsfläche einwirkte. Die 9 Patienten boten fast sämtlich sehr stürmische Erscheinungen und zum Teil schwere Nebenverletzungen. Von den 5 gestorbenen wurden 2 zu spät, am dritten Tage nach der Verletzung, eingeliefert. Der eine hatte einen Hufschlag gegen den Leib erlitten, der andere war gegen eine Tischkante gefallen. Bei beiden fand sich eine Perforation einer Dünndarmschlinge und eine bereits so ausgedehnte Peritonitis, daß bald nach der Operation der Tod eintrat. — Der dritte wurde auch erst am 2. Tage, 28 Stunden nach der Verletzung, — Hufschlag gegen den Leib — eingeliefert und auch sofort operiert. Wir glaubten schon, daß er trotz der späten Einlieferung mit dem Leben davonkommen würde, als in der 2. Krankheitswoche die von vornherein

bestandenen peritonitischen Erscheinungen überhand nahmen und er noch am 16. Tage zugrunde ging. Bei ihm war bei der Operation ein Loch im Dünndarm gefunden, und der Darm war ausgedehnt reseziert worden. — Der 4. Patient kam zwar rechtzeitig zur Aufnahme, wurde aber erst 24 Stunden nach der Verletzung operiert, weil er so betrunken war, daß eine Anamnese nicht erhoben und eine Diagnose lediglich aus dem klinischen Symptomenbilde nicht früher gestellt werden konnte. Er war, wie sich später herausstellte, von einem Straßenbahnwagen überfahren und hatte zwei Perforationsstellen im Dünndarm. Der Tod erfolgte wenige Stunden nach der Operation. — Der 5. Fall ist insofern bemerkenswert, als die Perforationsstelle des Darmes bei der Operation übersehen wurde. Der Patient war von einer Equipage überfahren, wurde bald eingeliefert und sofort operiert, die Bauchhöhle enthielt etwa 500 ccm fade riechenden, nicht geronnenen Blutes, keinen Darminhalt. Am Mesenterium und am Darm fanden sich einige Erosionen und Sugillationen. Die Quelle der Blutung konnte aber nicht entdeckt werden. Wenige Stunden nach der Operation starb der Knabe. Bei der Sektion fand sich ein kleiner Riß an der Uebergangsstelle vom Duodenum zum Jejunum. Dieser Fall lehrt uns, daß wir beim Absuchen des Darmes nach der Ruptur, auch Stellen, welche durch ihre Lage gegen äußere Gewalteinwirkung besonders geschützt zu sein scheinen, ebenfalls genau nachzusehen haben. Vor allem, wenn es sich, wie in diesem Falle, um einen elastischen Thorax handelte und wenn eine spitze Gewalt einwirkte. — Eine seltene Art von Verletzungsmechanismus konnten wir bei einem Patienten beobachten, der einen Deichselstoß gegen den Leib bekommen hatte. Eine Dünndarmschlinge war offenbar von der Deichselspitze gefangen und ohne nachweislich gegen die Wirbelsäule gequetscht zu sein, aus der Kontinuität des benachbarten Darmes herausgerissen. Dabei waren die Darmenden, das eine in der ganzen Zirkumferenz, das andere bis auf einen kleinen Riß am Mesenterialansatz durchgerissen worden. Der erste Riß griff in direkter Fortsetzung in radiärer Richtung auf das Mesenterium über, während zwischen dem zweiten und einem radiären Riß im Mesenterium eine kleine Brücke stehen geblieben war. Der Patient wurde von Herrn Direktor Neumann operiert und nach einer Resektion von 20 cm Darm geheilt. Er war zwei Stunden nach der Verletzung eingeliefert, und bei ihm waren die peritonitischen Veränderungen erst im Anfangsstadium. — Der nächste Patient hatte ebenfalls einen Deichselstoß erlitten und wurde acht Stunden nach der Verletzung operiert. Bei diesem hatte eine dicht vor der Wirbelsäule liegende Darmschlinge eine einpfenniggroße Perforation. Auch er wurde geheilt. Dieser Fall ist insofern noch besonders hervorzuheben, als Patient unmittelbar nach dem Unfall noch fünf Minuten mit dem Rade zu seiner Arbeitsstätte fahren

konnte und dann erst die ersten Perforationserscheinungen bekam, die ihn veranlaßten, ärztliche Hilfe aufzusuchen. — Der nächste Patient war zwischen zwei Kabelrollen gequetscht. Drei Stunden nach der Verletzung machte er bei der Aufnahme noch einen so guten Allgemeineindruck, daß trotz mancher abdomineller Symptome eine Ruptur des Darmes nicht sicher diagnostiziert werden konnte und vorläufig abgewartet wurde. Erst neun Stunden nach der Verletzung änderte sich das Krankheitsbild so, daß ein operativer Eingriff indiziert erschien. Am Dünndarm befand sich eine etwa bohnengroße Perforation. Nach Resektion von 15 cm Darm erfolgte Heilung. Der letzte Fall ist durch die Schwere seiner komplizierenden Nebenverletzungen interessant. Er fiel aus einer Höhe von 5 m auf den Rücken, wobei ihm ein nachstürzendes Kantholz auf den Bauch schlug. Zwei Stunden nach der Verletzung wurde er eingeliefert und von mir operiert. Da er über lebhaften Urindrang klagte, schon vor längerer Zeit Urin gelassen hatte, die Blase aber nur eine geringe Menge stark bluthaltigen Urins enthielt, schwankte ich bei dem großen intraabdominellen Erguß in meiner Diagnose zwischen einer Darmruptur und einer intraperitonealen Blasenruptur. Bei der Laparotomie fand sich eine Dünndarmschlinge mit einer einmarkstückgroßen Perforationsstelle der Wirbelsäule gegenüber. Unterhalb derselben lagen an zwei gegenüberliegenden Darmstellen unter intakter Serosa etwa 3 cm lange Sugillationsstreifen. Das zugehörige Mesenterium war in einer Länge von 4 cm radiär eingerissen. In der Radix mesenterii hatte sich rechts ein gänseeigroßes Hämatom gebildet, über welchem die Serosa auch einige kleine Risse zeigte. Die Blase war intakt. Dagegen fühlte man an der rechten Niere eine breite Sugillation. Beim Reponieren des großen Netzes kamen an seinen Rändern noch einige grauweiße Stellen zu Gesicht, welche Fettgewebsnekrosen glichen. Das daraufhin nachgesehene Pankreas schien aber unverletzt. — Die Mesenterialrisse wurden genäht und die Darmwunde keilförmig exzidiert. Während der Nachbehandlung bekam Patient eine Vereiterung eines von dem aufschlagenden Riegel herrührenden ausgedehnten Bauchdeckenhämatoms, später noch einen abgekapselten peritonitischen Abszeß und ist jetzt entlassungsfähig. Unsere Behandlungsmethode ist wohl jetzt allgemein üblich. Wir halten es für falsch, Darmperforationen, welche durch stumpfe Gewalt zustande gekommen sind, einfach zu übernähen, sondern halten die Resektion mindestens der gequetschten Umgebung, meist aber auch des ganzen benachbarten Darmstückes für notwendig. Der Resektion geht voraus oder folgt eine ausgiebige Auswaschung der Bauchhöhle mit physiologischer Kochsalzlösung. Die Bauchhöhle wird nicht drainiert, vielmehr pflegen wir die Wunde durch Zweietagennaht primär zu schließen.

Diskussion: Herr Seefisch berichtet über einen Fall eines Arbeiters, der ebenfalls einen Deichselstoß vor den Leib bekommen hatte. Er ist 7 Stunden nach dem Trauma laparotomiert. Man fand eine Darmruptur von etwa 7—8 cm Länge, längs verlaufend, am Uebergange des Duodenum zum Jejunum. Ich habe die Darmwunde nicht einfach übernäht, sondern die Ränder exzidiert und dann genäht, nicht reseziert. Der Kranke genas. — Der zweite Fall war nicht traumatisch, sondern ein perforiertes primäres Dünndarmcarcinom, das vor drei Wochen in das Krankenhaus eingeliefert war. Ich habe — die Patientin war eine 58jährige Frau, — zehn Stunden nach eingetretener Perforation selbstverständlich reseziert. Auch diese Patientin ist am Leben geblieben.

In beiden Fällen habe ich die Bauchhöhle ausgespült und dann genäht, allerdings mit einem kleinen Drain. Bei letal verlaufenen Darmrupturen habe ich beobachtet, daß außerordentlich häufig nach den ausgiebigen Ausspülungen, nach den Eventrationen, ein starker Meteorismus auftrat, der garnicht zu bekämpfen war. Erst seitdem ich konsequent das Physostigmin injiziere, habe ich recht gute Erfolge auch bei derartigen Fällen gehabt. Ich injiziere stets unmittelbar nach der Operation 1 mg Physostigmin, eventuell nach weiteren 10—12 Stunden noch einmal 1 mg, und habe ausnahmslos erlebt, daß schon in den ersten 24 Stunden reichlich Winde abgingen, bald gefolgt von ausgiebigen Darmentleerungen, ohne daß die großen und den Kranken belästigenden Manipulationen wie Darmausspülungen etc. erforderlich waren. Es blieb dadurch der fatale Meteorismus, die Sepsis vom Darm und die Atmungshinderung durch Hinaufdrängen des Diaphragma aus. Auch habe ich versucht, bei ganz schweren und anscheinend aussichtslosen Fällen von Peritonitis intravenöse Kochsalzinfusionen mit Adrenalin anzuwenden. Ich verfüge, da die vorläufige Veröffentlichung aus dem Krankenhause zu Worms erst vier Wochen alt ist, erst über zwei einschlägige Fälle, die mit allen Zeichen von bald letal auslaufender Peritonitis nach Appendicitis eingeliefert worden sind. Ich habe die Appendektomie gemacht und mäßig — nicht vollständig — ausgespült. Dann habe ich, weil ich gerade diese Arbeit gelesen hatte, eine intravenöse Kochsalzinfusion von $^3/_4$ Liter Kochsalzlösung mit Zusatz von 6—8 Tropfen Adrenalin gemacht. Hervorgehoben wurde von Hoddick, daß die Patienten meistens nicht an Herzlähmung sterben, sondern infolge von Lähmung des vasomotorischen Zentrums. Aus dieser theoretischen Erwägung heraus erschien mir das Vorgehen ganz plausibel. Ich habe in beiden Fällen diese Therapie mit günstigem Erfolge angewandt. Zwei Fälle reichen selbstverständlich nicht aus, um ein Urteil über die Therapie zu gewinnen, darüber bin ich mir vollkommen klar. Aber immerhin glaube ich, daß es sich verlohnt, dieser Anregung

zu folgen und solche meist letal verlaufenden Fälle in dieser Weise zu behandeln. Physostigmin muß ich nach ungefähr 2—2½jähriger, ganz konsequenter Anwendung auf das wärmste empfehlen. Die intravenöse Anwendung des Adrenalins möchte ich doch empfehlen zur Nachprüfung.

Herr W. Braun: Ich bin von meinem ersten Enthusiasmus, bzw. des Physostigmins zurückgekommen, weil ich gesehen habe, daß man mit anderen Mitteln ebenso weit kommt. Das Adrenalin habe ich gleichfalls schon vor 5—6 Jahren versucht; es wurden 15 bis 20 Tropfen der Kochsalzlösung zur subkutanen Infusion zugesetzt (cf. Beiträge zur klinischen Chirurgie Bd. 41, S. 823). Ich habe dies dann wieder aufgegeben, neuerdings — vor einigen Monaten — aber in zwei verloren erscheinenden Fällen Adrenalin erneut in größerer Menge in öfter wiederholten Dosen subkutan versucht; der Exitus trat aber genau wie sonst ein. Ueber die intravenöse Injektion habe ich noch keine Erfahrung.

4. Herr Kunith: a) **Primäre Nierenaktinomykose.**

Der erste Fall dieser Krankheit wurde von Israel in der chirurgischen Klinik der Nierenkrankheiten beschrieben. Ein Fall von Aktinomykose des Harnapparats ist von Stanton 1905 publiziert worden. Diesen Fall sieht der Verfasser nicht als primäre Nierenaktinomykose an. Ein zweiter Fall von primärer Nierenaktinomykose ist im Krankenhause am Friedrichshain an einem 4¾ Jahre alten Knaben mit Erfolg operiert worden. Die Operation (Direktor Dr. Neumann) wurde wegen Niereneiterung vorgenommen und war wegen des derben, schwieligen Gewebes, in welchem die Niere wie eingemauert war, schwierig. An der exstirpierten Niere konnte Aktinomykose diagnostiziert werden. Vom vierten Tage nach der Operation an wurden fünf Wochen lang Pilzrasen im Urin gefunden, welche wahrscheinlich bei der Operation in den Ureter hineingepreßt wurden. Der Kranke genas und ist bis jetzt, ¾ Jahre, gesund geblieben. Dies spricht für die primäre Entstehung der Krankheit in der Niere. Jedoch muß der Kranke noch mehrere Jahre beobachtet werden, um den absoluten Nachweis der primären Nierenaktinomykose führen zu können. Vorstellung des Kranken. Demonstration des Präparates.

b) **Kompliziertere Fälle von Nephrolithiasis.**

1. Fall von erworbener Dystopie einer Steinniere. — 2. Bei der 27 Jahre alten Patientin lag ein doppelseitiges Nierensteinleiden vor, rechts war ein Stein im Ureter eingeklemmt, und außerdem bestand eine Schwangerschaft, welche unterbrochen werden mußte.

Der ersten Entbindung, etwa ¾ Jahre vor der Aufnahme, folgte ein Wochenbettfieber. Während desselben und schon in der

zweiten Hälfte der ersten Schwangerschnft traten Schmerzen in der rechten Nierengegend auf, welche während der zur Zeit der Aufnahme bestehenden zweiten Schwangerschaft stärker wurden. In den letzten Tagen trat ein einen halben Tag währender Kolikanfall und mehrere kürzere auf. Das Röntgenbild zeigte rechts neben dem zweiten Lendenwirbel einen bohnengroßen Schatten. Deswegen und wegen des anderen für Nierensteine sprechenden Befundes wurde operiert (Direktor Dr. Neumann) und aus dem Ureter 3 Finger breit oberhalb seiner Einmündungsstelle in die Harnblase ein eingeklemmter Nierenstein entfernt. — Vier Wochen später begannen Kolikanfälle der linken Niere. Nun wurde die Schwangerschaft, welche durch die erste Operation nicht gestört war, künstlich unterbrochen, weil durch ihr Bestehen die Frau leicht durch Insuffizienz der Nieren in eine allzu gefährliche Lage hätte kommen können. Das Röntgenbild zeigte auch hier Steinschatten. Es wurden mehrere Steine durch Operation entfernt. Patientin genas und ist gesund geblieben. Vorstellung der Kranken. Demonstration der Präparate.

3. Die 51 Jahre alte Patientin wurde im Januar des Jahres wegen Gallensteinileus operiert (Direktor Dr. Neumann). Eine Hälfte des Steins wurde aus dem unteren Ileum operativ entfernt, die andere ging mit Stuhlgang ab. Einige Monate später bemerkte Patientin Blutgerinnsel im Urin und bekam Schmerzen in der rechten Lendengegend. Das Röntgenbild zeigte innerhalb des Schattens der Nierenkonvexität einen großen runden Steinschatten. Es wurden dann aus der Niere ein größerer und mehrere kleine Steine entfernt. Patientin genas. Beide Steine enthalten viel Kalk. Vielleicht liegt eine Disposition der Kranken zur Steinbildung vor.

Sitzung am 16. Dezember 1907.

Vorsitzender: Herr Riese; Schriftführer: Herr J. Israel.

I. Uebergabe der von ehemaligen Assistenten gestifteten Büste von Ernst v. Bergmann an das Chirurgische Klinikum.

Herr Sonnenburg: Hochansehnliche Versammlung! Als vor Jahresfrist wir alle und mit uns die Vertreter der gesamten Aerzteschaft von nah und fern Ernst v. Bergmann zu seinem 70. Geburtstage unsere Glückwünsche darbrachten, ihm zujubelten, und er dann in markiger Rede uns einen wunderbaren Einblick in sein ganzes Fühlen und Denken gestattete, da ahnten wir nicht, daß die Schatten des Todes so bald dem Glanze der Festlichkeiten folgen würden. Am heutigen Tage, an der ersten Wiederkehr seines Geburtstages, empfinden wir den Verlust des Meisters wieder so recht von neuem, und unwillkürlich steht sein Bild vor unseren Augen wieder auf. Wir, seine ehemaligen Assistenten, haben diesen

Tag für wohlgeeignet gehalten, die Büste, die wir gestiftet haben, der Königlichen Klinik zu überreichen. Ist doch in der Büste das Bild, das wir alle im Herzen von ihm tragen, durch des Künstlers Meisterhand in der trefflichsten Weise festgehalten. Das unerbittliche Schicksal hat es nicht gewollt, daß unser Wunsch in Erfüllung ginge, Ernst v. Bergmann, selber an dem 25. Jahrestage der Uebernahme der Klinik diese Büste zu überreichen. Nun wird fortan sein Bildnis auf die Stätte seiner einstigen Wirksamkeit herabschauen, und alle, die zu ihm hinaufblicken, mögen geloben, daß sie in seinem Sinne weiter wirken wollen, zum Wohle der Menschheit und zum Heile der Wissenschaft. Wir haben es für angemessen gehalten, dieses Denkmal in einer Sitzung der Freien Vereinigung zu übergeben. Hat doch Ernst v. Bergmann, der Stifter und Mehrer unserer Gesellschaft, die Interessen derselben stets zu seinen eigenen gemacht, und weilte er doch so gern in unserem Kreise, wo, uneingeengt durch Satzungen, das freie Wort im Vortrag und in der Diskussion Geltung hat, und wo wir durch ihn so manche schöne Anregung erhalten haben. So übergeben wir Ihnen, Herr Geheimrat Bier, als seinem Nachfolger die Büste, wohl wissend, daß Sie eins mit uns sind in der Bewunderung und Verehrung des großen Toten.

Herr Bier: Hochverehrte Herren Kollegen! Dem Herrn Vorredner und den übrigen Stiftern spreche ich meinen wärmsten Dank aus für das schöne Denkmal Ernst v. Bergmanns, mit dem Sie diesen historischen Raum geziert haben. Mit Stolz reihen wir das eherne Bildnis eines durchaus Ebenbürtigen unter die steinernen Büsten seiner drei großen Vorgänger, die dort auf uns herabblicken: Graefes, Dieffenbachs und Langenbecks. Es soll hier täglich seinen Ruhm verkünden, solange an dieser Stätte Chirurgie getrieben wird. Uns aber, die wir hier lehren und lernen, soll es ein dauerndes Andenken sein an den großen Chirurgen, an die gewaltige und kraftvolle Persönlichkeit, an den vornehmen und edlen Menschen! So übernehme ich denn dieses Denkmal in den Besitz und den Schutz dieser Klinik; es soll hier stets hoch in Ehren gehalten werden!

Herr Rotter: M. H.! Es wäre den früheren Assistenten Ernst v. Bergmanns ein Herzenswunsch erfüllt worden, wenn Ihre Exzellenz Frau v. Bergmann an dieser Feier teilgenommen hätte. Als wir vor einigen Wochen sie darum baten, hatte sie ihr Erscheinen in Aussicht gestellt. Aber — so schreibt sie mir vor ein paar Tagen — je mehr sie den 16. Dezember, den Geburtstag ihres verstorbenen Gemahls, herannahen sähe, um so mehr fühle sie, daß sie sich im Hinblick auf die Feier, welche an diesem Tage im vorigen Jahre, dem 70. Geburtstage ihres Gatten, hier begangen wurde,

in einer festlichen Versammlung nicht zeigen könne. Aber sie hat uns versichert, daß sie in Gedanken heute an dieser Feier teilnehmen würde. Ich möchte mich noch eines Auftrages von Frau v. Bergmann entledigen, nämlich einmal der Freien Vereinigung den herzlichsten Dank auszusprechen für die heutige schöne Feier, und zweitens den früheren Assistenten v. Bergmanns dafür zu danken, daß sie es möglich gemacht haben, daß die Büste des Verstorbenen an der Stätte aufgestellt wird, an der er nahezu 25 Jahre gewirkt hat. Wir haben die Freude, als Vertreter der Familie v. Bergmann, den Sohn des Verstorbenen, Herrn Dr. v. Bergmann, hier zu begrüßen, dem ich für sein Erscheinen unseren besonderen Dank ausspreche.

Nunmehr habe ich noch die Freude, festzustellen, daß von den früheren Assistenten v. Bergmanns eine ganze Reihe aus der Ferne hierher gekommen sind, um an der Feier teilzunehmen: Schlange, Koenig, Rindfleisch und Lexer u. a. m. Einige andere, welche verhindert sind, persönlich hier zu erscheinen, haben durch Telegramme ihre Anteilnahme bezeugt, so Herr v. Bramann, Gulicke und Coenen. Letzterer drahtet: „Im Geiste zugegen bei dem eben aufgestellten ehernen Bilde v. Bergmanns sende ehrerbietigsten Gruß. Möge das in der Erinnerung lebende Bild v. Bergmanns das Erz überdauern!“

1. Herr Riese: a) **Beiträge zur Milzchirurgie.** (Siehe den Vortrag im II. Teil dieses Bandes, S. 164.)

b) **Dünndarmcarcinome.**

Die Dünndarmcarcinome sind nach allen Statistiken, so denjenigen von Maydl, Nothnagel, Leichtenstern und Bloch, die am seltensten vorkommenden Krebse des Darmkanals. Schließt man diejenigen des Mastdarms aus, so dürften auf den Dünndarm ungefähr nur 2% aller Krebse des übrigen Darmkanals entfallen. Nothnagel hebt noch besonders hervor, daß das Duodenum fast ebenso häufig an Krebs erkrankt wie Ileum und Jejunum zusammengenommen, und von diesen beiden das Jejunum am seltensten. Es scheint mir die Seltenheit des Krebses in den beweglichsten Teilen des Darmkanals ein Beweis dafür zu sein, daß eine gewisse länger dauernde Reizung der schließlichen Ansiedlungsstelle des Krebses zur Entstehung desselben gehört. Merkwürdigerweise sollen übrigens Metastasen bei Carcinom des Dünndarms nach Müller (Bern) häufiger sein als bei dem des Colon und Rectum. Ich selbst operierte zwei Fälle von Dünndarmkrebs, über die ich Ihnen hier berichten möchte. Beiden gemeinsam ist die Tatsache, daß die sichere Diagnose erst bei der Operation gestellt werden konnte, wie dies bisher wohl stets so gewesen ist. Die Beweglichkeit des Dünndarms läßt die Geschwulst in ihren Anfängen nicht zur Entdeckung kommen, und nach

längerem Wachstum sind die Symptome dieselben wie beim Coloncarcinom: Darmsteifungen, Passagestörung, Blut im Stuhl, Kachexie. Die Operation in dem einen meiner Fälle kam durch ein die Geschwülste des Dünndarms manchmal komplizierendes Ereignis, eine Intussuszeption zur Ausführung. Daß Darmtumoren eine Invagination zustande bringen, ist ja bekannt, wenn auch nicht häufig. Leichtenstern fand unter 593 Fällen von Intussuszeption 30 mal Darmpolypen, 6 mal Darmkrebs als Ursache. Ich selbst habe zwei Intussuszeptionen infolge von Polypen beobachtet.

Fall 1. Der 67jährige Herr, den ich von seinem Dünndarmcarcinom befreien konnte, kam am 11. Oktober 1907 mit einem eingeklemmten Skrotalbruch ins Krankenhaus. Es fand sich bei der durch meinen Vertreter (Dr. Hinz) ausgeführten Bruchoperation nach dreitägiger Einklemmung eine 15 cm lange Dünndarmschlinge, blaurot gefärbt, im Bruchsack; sie erholte sich und wurde reponiert. (Bassini.) Obwohl die Heilung p. p. i. erfolgte, erholte sich der Patient nicht so recht; nach Aufnahme fester Speisen traten Leibschmerzen ein, denen ich jedoch kein Gewicht beilegte. Da aber schließlich Erbrechen eintrat, Patient auf unser Befragen auch angab, in letzter Zeit abgemagert zu sein, dachten wir an ein occultes Carcinom des Magendarmkanals. Immerhin lag doch der Gedanke näher, daß das Erbrechen mit dem Bruch irgendwie zusammenhinge, etwa mit retrograder Inkarzeration oder ähnlichem. Am zwölften Tage traten Symptome eines mechanischen Ileus: Darmsteifungen, Kotbrechen ein, und am 13. Tage präsentierte sich ein Darmtumor in der rechten Leibseite. Bei der Laparotomie fand sich nun eine Intussuszeption an der Grenze zwischen Jejunum und Ileum, die ich mit einiger Mühe desinvaginieren konnte. Nach der Entfaltung fand ich einen derben, höckerigen Tumor im Darm mit narbiger Verkürzung des Mesenteriums, sodaß ich nun wegen Carcinom 24 cm vom Ileum resezierte. Nach zirkulärer Darmnaht Verschluß des Bauches durch Schichtennaht. Heilung p. p. i. Am 28. November wurde Patient geheilt mit Gewichtszunahme entlassen. In dem hier vorliegenden Darm sehen Sie ein fünfmarkstückgroßes, prominentes, noch nicht ulzeriertes Carcinom.

Fall 2. Es handelte sich um eine 47jährige Frau, die am 19. April 1905 zu mir in das Krankenhaus kam. Sie hatte seit Weihnachten 1904 Magenschmerzen und Kollern im Leibe, dann häufige Durchfälle, starke Abmagerung, zuletzt Erbrechen aller festen und schließlich auch aller flüssigen Speisen. Man fühlte nun in dem Leibe einen augenscheinlich der Flexura coli sinistra angehörigen Tumor, der bei Luftaufblähung des Darms noch deutlicher hervortrat, es bestanden Darmsteifungen. Magensaft normal. Bei der am 28. April unter der angegebenen Diagnose ausgeführten Operation fand ich statt des Flexurcarcinoms ein faustgroßes

Carcinom des Jejunums, das mit dem Colon transversum dicht vor der Flexura coli sinistra verwachsen war. Eine Resektion verbot sich bei dem Kräftezustand der Patientin, da ich wegen weitgehender Infiltration des Mesenteriums und des Mesocolons einen großen Teil des Dünndarms und des Dickdarms hätte resezieren müssen. Ich führte daher eine Enteroanastomose aus und konnte Patientin am 22. Mai mit gutem Appetit und normalem Stuhl entlassen. Sie hat aber die Operation nur drei Monate überlebt.

Im Anschluß hieran möchte ich Ihnen noch ein Präparat zeigen, das den Durchbruch eines Coloncarcinoms in das Ileum mit Wucherung des Krebses hierselbst darstellt. Ich habe es von einer 62jährigen Patientin durch Operation gewonnen. Sie kam am 21. Oktober 1907 wegen chronischem Ileus infolge von Carcinom des Colons zur Operation, nachdem sie angeblich erst im Juli die ersten Beschwerden verspürt hatte. Trotz der ausgedehnten Erkrankung, trotz Drüsenmetastasen und dem Bestehen eines Knotens im Douglas habe ich radikal reseziert, da eine Enteroanastomose fast den ganzen Darm ausgeschaltet hätte. Ich habe Colon transversum mit Netz, Dünndarm in Ausdehnung von 80 cm, und die Knoten entfernt, Dickdarm und Dünndarm, jeden für sich, zirkulär vernäht und den Bauch geschlossen. Die vorher äußerst elende Patientin hat sich gut erholt, ist geheilt entlassen, hat nach anfänglichem Durchfall jetzt normalen Stuhl, ißt alles und fühlt sich völlig gesund. Es handelte sich um ein Adenocarcinom; das 17 cm lange Dickdarmstück beherbergt eine nur für eine dünne Sonde durchgängige Krebsstriktur, ist fest mit dem Ileum, das ebenfalls strikturiert ist, verwachsen. Die Ileumstriktur ist durch Krebsmassen hervorgerufen, die durch eine sondendicke Oeffnung des Colons in das Ileum hindurchgewuchert sind und die Ileumwand infiltrieren.

Diskussion: Herr Seefisch: Ich reiche Ihnen ein Präparat eines Dünndarmcarcinoms herum von einer 58jährigen Frau, welche 10 Stunden nach der Perforation eines primären Dünndarmcarcinoms ins Krankenhaus kam. Ich machte sofort die Resektion und wusch die Bauchhöhle aus. Die Frau kam wider mein Erwarten durch, trotzdem die ganze Bauchhöhle voll Darminhalt gewesen war, und war nach vier Wochen vollständig geheilt. Da bekam sie plötzlich eine doppelseitige Unterlappenpneumonie und starb binnen zwei Tagen. Diesem bedauerlichen Ereignisse verdanke ich nun dieses Präparat. Zunächst zeige ich Ihnen hier das durch die Darmresektion entfernte Carcinom. Es gehörte dem Jejunum an und war ein stenosierender Tumor, welcher merkwürdigerweise vorher gar keine Erscheinungen gemacht hatte. Die erste Erscheinung war die Perforation zehn Stunden vor der Operation. Ich habe, da die Differenz des Lumens zwischen zu- und abführender Schlinge so groß war, daß von einer Vereinigung von Ende zu Ende

keine Rede sein konnte, die Vereinigung von Ende zu Seite gemacht. Das Ende der zuführenden Schlinge habe ich in der üblichen Weise mit Naht verschlossen und sodann mittels Murphyknopfes das Ende der abführenden Schlinge in die zuführende Schlinge eingepflanzt. Hier sehen wir nun den Zustand des Darmes nach Ablauf von vier Wochen, und es tritt hier gerade unmittelbar nebeneinander der Unterschied der beiden Arten der Darmnaht hervor. Man sieht hier die Nahtstelle, an welcher der Dünndarm mittels fortlaufender Schleimhautnaht und den üblichen Serosaknopfnähten geschlossen ist. Sie stellt sich als dicker narbiger Wulst dar. Daneben sehen Sie die Anastomose, also die Stelle, an welcher der Murphyknopf gesessen hat, und hier sieht man rund um die Vereinigungsstelle verlaufend eine feine lineare Schleimhautnarbe, die man erst suchen muß, um sie zu bemerken: ich selbst habe sie zuerst nur mit Mühe finden können. Das Präparat ist, wie ich glaube, ganz interessant, gerade als Illustration für den Unterschied im Endresultat der beiden Nahtarten: auf der einen Seite der dicke narbige Wulst, auf der anderen die feine lineare Narbe.

(Zuruf: Ist der Murphyknopf durchgängig?) — Die Murphyknopfanastomose ist von Anfang an vollkommen durchgängig gewesen und ist jetzt reichlich weit. Der Knopf fand sich bei der Leiche im Rectum, war also im Begriff, ausgestoßen zu werden.

c) **Operation ausgedehnter Magencarcinome.** (Siehe den Vortrag im II. Teil dieses Bandes, S. 170.)

Diskussion. Herr Israel: Der Seltenheit halber will ich eines Falles Erwähnung tun, den ich neun Jahre lang nach einer fast totalen Magenresektion in guter Gesundheit beobachten konnte. Der Mann verrichtete bis dahin seine schwere Arbeit als Steinarbeiter und war in der Lage, die gröbste Kost zu genießen. Dann ließ der Appetit nach, und es entstand Druckgefühl. Ich palpierte einen Knoten in der Leber. Ob der Mann noch lebt, kann ich nicht sagen. Also neun Jahre nach einer denkbar ausgedehnten Magenresektion!

Herr Kausch: Ich befinde mich zurzeit in einer gewissen Kontroverse mit Herrn Boas, der auf Grund seines Materials der Radikalheilung des Magenkrebses überaus trübe Aussichten stellt. Auf der Mikuliczschen Klinik, deren Fälle auf meine Veranlassung A. Hoffmann nach derselben Richtung wie Boas bearbeitet hat, war das Material weit günstiger. Ich habe vor einiger Zeit die Ursachen dieses Unterschiedes nachzuweisen versucht. Hier in Berlin ist mein Material genau so ungünstig wie das von Boas. Ich habe bei einer nicht geringen Anzahl von Magenkrebsen noch

keinen einzigen resezieren können; in meiner Abwesenheit wurde ein Fall von meinem Oberarzt, Herrn Dr. Nordmann, radikal operiert. Allerdings muß ich leider anführen, daß fast sämtliche Fälle viel zu lange von den Aerzten, manche auch von Spezialärzten zuvor behandelt worden sind. Ich möchte glauben, wenn wir mit aller Energie darauf dringen, daß die auf Magenkrebs Verdächtigen früher zum Chirurgen kommen, daß die Aerzte und das Publikum über die Gefahren des Zuwartens belehrt werden — in analoger Weise, wie das Winter für den Uteruskrebs getan hat —, würden wir weit bessere Resultate erzielen. Dann wollte ich noch fragen, wie in dem Falle von Platzen der Bauchnaht genäht worden ist.

Herr Riese: Ich nähe das Peritoneum immer mit Seide und dann die Bauchdecken in Schichten mit Catgut.

Herr Kausch: Man muß die Muskulatur auch mit festem Material nähen; das Peritoneum mit Seide zu nähen, genügt nicht.

2. Herr Sultan: **Ueber Herznaht.** (Siehe den Vortrag im II. Teil dieses Bandes, S. 180.)

Diskussion. Herr Hildebrand: Zu dem vorhin genannten Neuhausschen Falle sind noch drei Fälle in meiner Klinik gekommen, bei denen außer der zunehmenden Füllung des Herzbeutels, die wir auf röntgenographischem Wege feststellen konnten, jedesmal dieses Geräusch vorhanden war, sodaß wir einen Schuß im Herzbeutel diagnostizieren konnten. Ich habe in keinem dieser vier Fälle operiert, und alle diese vier Fälle sind durchgekommen. Ich möchte doch etwas für das konservative Verfahren plädieren, namentlich mit Rücksicht auf die enorme Zahl von Todesfällen, die die Operation ergeben hat. Wieviel Pleuraverletzungen sind dabei vorgekommen, wieviel Empyeme haben sich eingestellt, an denen die Leute zugrunde gegangen sind! Ich möchte die Operation nur für die ganz dringenden Fälle empfehlen, wo man überhaupt nicht mehr abwarten kann; aber sonst ziehe ich das konservative Verfahren vor.

Herr Martens: Im letzten Jahre habe ich vier Herzschußverletzungen in Bethanien behandelt, von denen zwei deswegen besonders interessant sind, weil das Herz verletzt wurde ohne Perforation des Perikards. Einen Patienten von den vier, und zwar von den beiden letzten habe ich operiert wegen der außerordentlich starken Blutung in die Pleurahöhle — auch nach außen bestand eine ziemlich starke Blutung — und weil nach der Schußrichtung eine Verletzung des Herzens angenommen werden mußte. Da schon linkseitiger Pneumothorax bestand, benutzte ich den Wilmsschen Schnitt, fand das Perikard von der Kugel gestreift, aber nicht per-

foriert. Die am Hilus gelegene Lungenwunde wurde tamponiert, die Wunde rasch geschlossen und luftdicht verbunden. Der Patient starb einen Tag später an Schwäche. Sie sehen am Präparat einen Substanzverlust des Herzens ohne Perforation des Perikards, ebenso in einem zweiten Fall, bei dem sich 300—400 ccm Blut im Herzbeutel fanden. Der Tod erfolgte auch in diesem Fall durch die Schwere der Lungenverletzung. Eine 27jährige Patientin wurde trotz des anfangs schweren Krankheitsbildes (66 Atemzüge in der Minute) ohne Operation geheilt. Interessant ist hier, daß wenige Stunden nach der Verletzung die Leukocytenzahl auf 30 000 erhöht gefunden wurde. Eine vierte, erst sechsjährige Patientin war von ihrem Vater geschossen worden. Eine Operation wurde erwogen, nicht wegen der Herz- oder Lungenverletzung, sondern weil die Wahrscheinlichkeit bestand, daß der Magen verletzt sei; eine Operation war wegen des moribunden Zustandes aber ausgeschlossen. Am Präparat sehen Sie die Schußverletzungen des Perikards, des Herzens, der Lunge, des Zwerchfells, der Leber, des Magens. Alle Wunden hätten ohne Operation heilen können: nirgends stärkere Blutung, die Wunden des Magens (an der Cardia) fest mit der Umgebung verklebt. (Demonstration der drei Präparate.) Die vier Fälle werden genauer von einem Assistenten beschrieben werden.

3. Herr Hinz: **Beiträge zur operativen Behandlung intra- und paraartikulärer Frakturen.** (Siehe den Vortrag im II. Teil dieses Bandes, S. 187.)

4. Herr E. Walkhoff: **Histomechanische Genese der Arthritis deformans.**

Walkhoff verbreitet sich über seine Untersuchungen über die Pathogenese der Arthritis deformans, deren Resultate er bereits in einer Sitzung der Pathologischen Gesellschaft auf der Naturforscherversammlung zu Meran 1905 kurz darlegte. Er gelangte zu dem Ergebnis, daß die Arthritis nicht, entsprechend der Kimuraschen Anschauung, auf einer Knochenatrophie beruht, sondern als Ursache eine Knorpeldegeneration hat, die mannigfaltigen Ursprungs sein kann. Sowie der Knorpelüberzug degeneriert ist, stellen sich durch die ungeschwächt zur Einwirkung kommenden statisch-dynamischen Kräfte in der subchondralen Knochenschicht die ausgedehntesten progressiven Prozesse ein, die darauf hinaus zielen, hier eine fest abschließende sklerotische Knochenschale zu bilden. An den Stellen der stärksten Beanspruchung und der geringsten Widerstandsfähigkeit des Knorpels kommt es so zur Entwicklung der bekannten sklerotischen Schliffurchen, die sich durch Nekrose der oberflächlichsten Lage auszeichnen. Wo aber eine permanente oder geringe Kraftdurchfließung die mit zerfasertem Knorpel überkleideten Ge-

lenkenden trifft, oder wo durch die Deformation atrophisch gewordene Gelenkabschnitte allmählich wieder stärker belastet werden, entstehen die porotischen Schliffurchen, die wohl eine Eburnation der subchondralen Knochenbälkchen besitzen, aber relativ weite Markkanäle und große Defekte der oberflächlich abschließenden Knochencorticalis aufweisen. Infolge ihres ungünstigen Aufbaues greifen hier viele regressive Veränderungen Platz, indem das freiliegende fibröse Mark und die stellenweise dünne Knochenschale Scheerungen sehr wenig Widerstand zu leisten vermag. Es konnten daselbst in der subchondralen Zone frische und ältere Blutungsherde, Zertrümmerungen des Knochengewebes mit Verlagerung der Fragmente in die Tiefe beobachtet werden. An sie hatten sich, wenn sie längere Zeit zurücklagen, ausgedehnte reparatorische Heilungsvorgänge angeschlossen. Auch Cysten waren hier zur Ausbildung gekommen, deren Entstehung als Ursache stets ein Trauma hatte und die nicht auf eine herdförmige Rekartilagineszenz, fibröse Metamorphose des Knochens und Erweichung desselben zurückzuführen war. Die Randwülste waren allein auf eine periostale Wucherung der Knochengelenksrandzone zu schieben. Aus diesen Befunden leitet Walkhoff folgendes Gesetz für die Genese der Deformationen bei der Arthritis deformans ab: Ueberall dort, wo nach Knorpeldegeneration die Gelenkenden durch die einwirkenden mechanischen Kräfte funktionell belastet werden, tritt eine lebhafte subchondrale Wucherung des Gewebes auf, während an den nicht oder weniger beanspruchten Partien eine Atrophie sich einstellt. Dadurch, daß teilweise infolge der aufschließenden Randwülste, teilweise infolge der permanenten Abschleifung der Gelenkenden bei Bewegungen die Kraftdurchfließungslinien geändert werden, lösen sich die hypertrophischen mit den atrophischen Prozessen ab. Hierdurch wird es verständlich, daß bei der Arthritis deformans, hauptsächlich in der subchondralen Zone, die Veränderungen sich ausbilden. Die progressiven und regressiven Vorgänge in weiterer Entfernung von dem Gelenk sind sekundärer Art, hervorgerufen durch eine Transformation des Knochengewebes an die durch die Deformation bedingte veränderte Beanspruchung. Zum Beweise für seine Anschauung demonstrierte Walkhoff mehrere Röntgenphotogramme.

II.

Vorträge.

Zur Lehre vom chronischen Gelenkrheumatismus und der Arthritis deformans.[1])

Von Geh. Med.-Rat Prof. Dr. A. Hoffa in Berlin.

Es ist bekannt, daß trotz der Arbeiten v. Volkmanns und seines Schülers Waldmann über das Kapitel der chronischen Gelenkrheumatismen und der Arthritis deformans in der Literatur eine auch nur einigermaßen befriedigende Uebereinstimmung nicht existiert. Wir können zwei Gruppen von Autoren unterscheiden. Die eine Gruppe, zu der vorzüglich die Chirurgen — ich nenne v. Volkmann, Waldmann, Schuchardt, Schüller, Goldthwait und Painter — und von den inneren Klinikern Pribram und His gehören, trennen den chronischen Gelenkrheumatismus scharf von der Arthritis deformans. Die andere Gruppe — vorzugsweise innere Kliniker — will von einer derartigen Trennung nichts wissen. Die Vertreter dieser Gruppe sind namentlich Senator, Bäumler und Curschmann.

Ich möchte mir nun erlauben, Ihnen heute Abend über Studien auf diesem Gebiete Mitteilung zu machen, welche ich seit einer Reihe von Jahren in Gemeinschaft mit meinem Assistenten Dr. Wollenberg gemacht habe in der Absicht, hier Klarheit zu schaffen. Wir geben hier nur ein kurzes Uebersichtsbild. Die ausführliche Arbeit selbst wird mit allen Belegen an Röntgenbildern, anatomischen Bildern, Krankengeschichten etc. bei Ferdinand Enke in Stuttgart im Laufe dieses Jahres erscheinen.

Wir wollen annehmen, wir hätten eine der Frauen vor uns, die etwa Mitte der 30er oder 40er Jahre von einem chronischen Gelenkleiden befallen werden. Das Leiden setzt

1) Siehe die Verhandlungen im I. Teil dieses Bandes, S. 9.

fieberlos, ganz allmählich ein. Es ergreift in der Regel symmetrisch zunächst die Fingergelenke und die Gelenke an den Zehen. Langsam, ohne Fieber, in Attacken, in Schüben, wird dann die Erkrankung von den Fingergelenken weiter propagiert; es erkranken die Handgelenke, die Fußgelenke und die Kniegelenke. Die Patienten werden im Laufe der Zeit durch ihre Beschwerden vollständig hilflos; sie werden in den Rollstuhl gebannt oder sind dauernd an das Bett gefesselt. Die Krankheit beginnt, wie gesagt, chronisch, ganz allmählich, schleichend, es entstehen keine Herzklappenfehler, und die Kranken reagieren nicht auf Salicylsäure.

Welche Stellung in der Pathologie nimmt nun diese Erkrankung ein? Darüber herrscht, wie gesagt, noch keinerlei Klarheit. Es kommt das schon darin zum Ausdruck, daß die mannigfachsten Bezeichnungen für diese Erkrankungen bestehen.

Die meisten Aerzte nennen sie chronischen Gelenkrheumatismus, Schuchardt nennt sie Arthritis nodosa, Schüller nennt sie Polyarthritis chronica villosa, die Engländer nennen sie Rheumatoid arthritis. Goldthwait und Painter nennen sie atrophische Form der chronischen Arthritis, die Franzosen sprechen vom Rhumatisme noueuse. Innere Mediziner dagegen, z. B. Senator und Bäumler, nennen unser Krankheitsbild Arthritis deformans, während Curschmann in einer neueren Arbeit den vermittelnden Ausdruck Polyarthritis chronica deformans gebraucht.

Wir möchten nun versuchen, Ihnen den Beweis zu führen, daß diese Polyarthritis chronica scharf getrennt werden muß von der Arthritis deformans, daß sie eine eigene Erkrankung, eine Erkrankung sui generis, darstellt. Dieser Beweis ist sowohl klinisch als auch röntgenologisch und pathologisch-anatomisch zu erbringen. Wir möchten zunächst einmal vorschlagen, unsere Erkrankung nicht als chronischen Gelenkrheumatismus zu bezeichnen, sondern einfach als Polyarthritis chronica progressiva — wenn man will, primitiva dazu — oder sie, um sie von der Arthritis deformans zu unterscheiden, einfach als Arthritis destruens zu bezeichnen, weil die Destruktion der Gelenkenden das Charakteristische im Wesen der Erkrankung ist. Wir lassen also zunächst einmal den Ausdruck Rheumatismus fallen. Damit befinden wir uns im Einverständnis mit Bäumler, mit Schuchardt, mit Curchmann und His. Spricht man von einem chronischen Gelenkrheumatismus, so denkt man unwillkürlich an den Folgezustand eines

akuten Gelenkrheumatismus. Nun gibt es in der Tat einen wirklichen chronischen Gelenkrheumatismus, der aus einem akuten Gelenkrheumatismus hervorgeht. Wir werden nachher sehen, daß man diese Fälle in den späteren Stadien weder klinisch noch anatomisch von unserer Krankheit in jedem einzelnen Falle unterscheiden kann. Aber der Beginn ist doch ein ganz anderer, er ist ein akuter oder mindestens subakuter, die Krankheit wird im Laufe der Zeit eine chronische. Deshalb muß diese Erkrankung von der unsrigen getrennt werden. Wir schlagen ferner vor, das Beiwort „deformans" fallen zu lassen, und zwar deshalb, weil die Deformation absolut nicht zu dem Begriff unserer Erkrankung gehört. Es handelt sich bei dieser nicht um eine Deformation — darunter verstehen wir mit v. Volkmann eine Gelenkveränderung, für welche Knochen- und Knorpelschwund auf der einen Seite, und Knorpel- und Knochenwucherung auf der andern Seite charakteristisch sind —, sondern es handelt sich um eine Destruktion der Gelenke. Wir werden sehen, daß gelegentlich bei unseren Erkrankungen in den späteren Stadien auch einmal eine Art Wucherung an den Gelenkenden vorkommt; dann handelt es sich aber nur um sekundäre Komplikationen, um absolut nichts Charakteristisches für die Gelenkveränderungen. Schüller hat für unsere Erkrankung den Namen Polyarthritis chronica villosa vorgeschlagen. Leider können wir uns auch mit diesem Namen nicht einverstanden erklären. Unsere Studien haben uns gezeigt, daß die Zottenbildung absolut nichts Charakteristisches für unsere Erkrankung ist. Ueberall, wo ein Reiz im Gelenk vorhanden ist, können sich Zotten bilden. Wir finden sie ebensogut bei der Arthritis deformans, bei dem sekundären Gelenkrheumatismus, bei Tabes etc., und zwar oft in mindestens dem gleichen Grade, wie bei der progressiven Polyarthritis.

Das Material, auf das wir uns stützen, ist teils Material meiner Klinik, teils ist uns in erfreulicher und dankenswerter Weise von den betreffenden leitenden Aerzten, den Herren Dr. Graeffner und Dr. Müller das Material der Siechenhäuser in Berlin zur Verfügung gestellt worden.

Wenn wir nun in kurzen Zügen auf die Differenzen zwischen der Arthritis deformans und unserer Arthritis destruens oder Polyarthritis chronica progressiva primitiva eingehen, so ist Ihnen allen die Arthritis deformans in

ihrem klinischen Verlaufe so bekannt, daß ich Sie damit nicht weiter aufzuhalten brauche. Sie wissen, daß die Arthritis deformans schleichend beginnt, daß sie in der Regel die größeren Gelenke befällt: die Kniegelenke, die Hüftgelenke, die Schultergelenke, daß die kleineren Gelenke dagegen seltener befallen sind. Die Krankheit hat gewiß einen fortschreitenden Charakter, aber sie zeigt doch nicht die Progredienz, wie sie für die uns interessierende Polyarthritis chronica progressiva bezeichnend ist. Hat einmal die Arthritis deformans ein gewisses Höhenstadium erreicht, so bleibt der Zustand in der Regel stationär, ja, es können auch wieder Besserungen eintreten. Niemals kommt es bei der Arthritis deformans zu einer wirklichen Ankylosenbildung, — so deformiert die Gelenkenden auch sind, immer kommt es wieder zur Neubildung eines Gelenkes, sodaß immer noch Bewegungen, wenn auch nach einer falschen Richtung hin, stattfinden können. Nur selten werden Pseudoankylosen, die sogenannten Deformationsankylosen, beobachtet, dadurch zustandekommend, daß sich die neugebildeten Knochenmassen gewissermaßen ineinander verhaken.

Wenn wir uns nun von Fällen von Arthritis deformans Röntgenbilder anfertigen, so sind diese außerordentlich charakteristisch. Ich möchte Ihnen das an einer Reihe von Kniebildern zeigen, weil wir an unserem Material die Veränderungen gerade an den Kniegelenken von Anfang an bis zu Ende gut verfolgen können. Während beim Beginn der Arthritis deformans die übrigen Gelenkteile ziemlich intakt erscheinen, sieht man als erste pathologische Veränderungen an den unteren und oberen Enden der Patella spornförmige Gebilde, welche später der Patella eine ganz rhombische Gestalt zu verleihen vermögen. Der Gelenkspalt ist zunächst noch völlig normal, und es besteht keine erhebliche Atrophie der Knochen. Es ist dies letztere ein großer Gegensatz gegen unsere Polyarthritis chronica progressiva, bei der schon frühzeitig eine erhebliche Knochenatrophie vorhanden ist. Ist die Arthritis deformans etwas weiter fortgeschritten, so sehen Sie die rhombische Gestalt der Patella deutlich ausgeprägt. Jetzt sind auch schon Defekte an den Condylen, die sich abplatten, bemerkbar. Ebenso nähern sich auch schon die Gelenkenden einander, ein Beweis, daß die Gelenkknorpel zugrunde gegangen sind. Weiterhin werden die Defektbildungen und Abflachungen der Condylen immer ausgesprochener. Jetzt sieht

man aber auch schon deutlich spornförmige, lippenförmige Ausladungen an den Enden der Tibia und des Femur, welche den bekannten Randwucherungen an den Gelenkenden entsprechen. Infolge des Knorpelschwundes erscheinen die Gelenkenden noch näher aneinander gerückt. Die Gelenkenden erscheinen dabei ungleichmäßig, zackig, wellenförmig. v. Volkmann hat das ja so schön beschrieben, indem er die Unregelmäßigkeiten mit ausgefahrenen Geleisen verglichen hat.

Untersuchen wir die Gelenke in der Weise, daß wir Sauerstoff in dieselben einblasen und dann die Röntgenbilder machen, so wissen Sie — ich habe das im vergangenen Jahre in der Berliner klinischen Wochenschrift publiziert —, daß dann auch die Weichteile in den Gelenken sehr schön zum Vorschein kommen: hierbei haben wir nun ein ganz ausgezeichnetes differentialdiagnostisches Hilfsmittel herausgefunden, das uns die Diagnose Arthritis deformans oder Arthritis destruens ganz sicher stellen läßt. Sie sehen hier in einem solchen Sauerstoffröntgenbild die schon geschilderten Veränderungen an den Knochen, die rhombische Gestalt der Patella, das Verlorengehen der Gelenkspalten, das Aufeinandergepreßtsein der Gelenkenden, die Veränderungen in der Form der Condylen, die Randveränderungen und die breiten Ausladungen an den Gelenkenden. Daneben aber sehen Sie, daß der obere Recessus des Gelenkes wohl erhalten ist. Niemals findet sich bei der Arthritis deformans auch nur eine annähernd ähnliche Verödung des Gelenkes, wie sie, wie wir gleich sehen werden, charakteristsich ist für die Polyarthritis chronica progressiva, bei welcher eine Obliteration der Gelenkhöhle die Regel ist. Ich mache Sie ferner aufmerksam auf das Vorhandensein freier Gelenkkörper in dem oberen und dem hinteren Recessus und darauf, daß wir auch in diesen Bildern eine irgendwie hochgradige Atrophie der Knochen nicht bemerken. Ebenso charakteristisch wie am Knie sind unsere Röntgenbilder bei der Arthritis deformans des Hüftgelenkes. Sie sehen hier die bekannte Veränderung am Femurkopf und der Pfanne, den Verlust des Schenkelhalses, die Coxa-vara-Bildung und sehen ebenso entsprechende Veränderungen bei Arthritis deformans des Ellbogengelenkes.

Ueberblicken wir noch einmal das, was unsere Röntgenbilder zeigen, so ist das Ergebnis absolut übereinstimmend mit den Befunden, wie sie schon v. Volkmann an seinen Präparaten erhoben hat. Das Characteristicum für die Arthritis deformans ist: Knochen- und Knorpelschwund auf der einen Seite, Knochen- und Knorpelwucherung auf der andern Seite.

Ganz anders verhält es sich nun bei der Polyarthritis chronica progressiva, bei der Erkrankung, die wir charakterisieren wollen. Den klinischen Verlauf kennen Sie ja auch alle aus Erfahrung. Es handelt sich hier im Gegensatz zu der Arthritis deformans um eine eminent fortschreitende Erkrankung. Es kann wohl einmal ein scheinbarer Stillstand eintreten; dann kommen aber immer wieder neue Nachschübe, die Patienten werden immer elender, und sie sind schließlich an den Rollstuhl oder an das Bett gefesselt. Während die Arthritis deformans die großen Gelenke bevorzugt, tritt die chronisch zerstörende Gelenkerkrankung meist zunächst an den kleinen Gelenken der Finger auf. Ich zeige Ihnen hier an Bildern die spindelförmigen Auftreibungen, die Verdickungen an den Fingergelenken. Sie sehen dann hier die Erkrankung an den Handgelenken, an den Ellbogengelenken, an den Kniegelenken, den Fußgelenken und der Wirbelsäule. Im Laufe der Zeit kommt es zu den mannigfachsten Veränderungen und Verkrümmungen der befallenen Gelenke. An den Händen speziell hat man versucht, die Deformitäten in verschiedene Typen einzuteilen. (Charcot, Teissiger und Roque.) Man hat einen Extensionstypus, einen Flexionstypus und einen geradlinigen Typus unterschieden. Das hat aber keine große Bedeutung. Es kommen an einem Patienten alle möglichen Variationen vor. Bemerkenswert ist dagegen die außerordentlich hochgradige Muskelatrophie, wie wir sie bei der Arthritis deformans niemals beobachten. Auch bei der Arthritis deformans werden die Muskeln schwächer, namentlich die Extensoren und Abduktoren an den Gelenken; aber eine derartige Muskelatrophie, wie wir sie hier zu sehen bekommen, ist dabei doch niemals vorhanden.

Wenn wir nun von diesen Patienten Röntgenbilder machen, so weisen auch diese außerordentlich charakteristische Veränderungen auf. Vor allen Dingen fällt uns eine außergewöhnlich hochgradige Atrophie der Knochen auf. Neben dieser Knochenatrophie ist charakteristisch der Schwund des Knorpels. Die Gelenklinien verschwinden, die Knochenenden werden aufeinandergepreßt, und es bilden sich an den Gelenkenden, da, wo die Knochenenden aufeinander liegen, scheinbare Verbreiterungen. Diese Verbreiterungen hat man bisher meist für Zeichen einer Arthritis deformans gehalten, für Knochenwucherungen. Tatsächlich aber handelt es sich nicht um solche, vielmehr einfach um eine plastische Verdrängung des Knochens. Der Knochen ist atrophisch, abnorm weich; die de-

formierenden Kräfte, die wir gleich kennen lernen werden, pressen die Gelenkenden aufeinander, und der plastische Knochen weicht nun einfach nach der druckfreien Seite hin aus. So entstehen die Verbreiterungen an den Gelenkenden. Dort aber, wo unter dem Einfluß kurzer, geschrumpfter Bänder die Knochen nicht seitlich ausweichen können, dort werden sie, wie z. B. an den Handwurzelknochen, einfach ineinander gepreßt, oder es kommt zu Verschiebungen der Gelenkenden, zu Subluxationen und Luxationen der verschiedenen Art.

So viele Röntgenbilder ich Ihnen auch zeige, die Bilder sind sich fast alle gleich. Sie zeigen alle die Aufeinanderpressung der Gelenkenden, die Ausladungen an den Gelenkenden, oft auch wohl ein Kürzerwerden der Knochen, z. B. der Mittelphalangen der Finger. Vielfach erscheinen die Gelenkenden auch wohl kappenförmig aufeinandersitzend oder geradezu ineinander eingekeilt. Die Amerikaner haben dafür einen guten Ausdruck eingeführt, sie nennen das „telescoping“: gerade so, wie man ein Teleskop zusammenschiebt, werden die Gelenkenden hier ineinandergeschoben.

Nun möchte ich Sie noch auf einen wichtigen Nebenbefund aufmerksam machen, den wir in den seltenen Fällen erheben können, in denen einmal die Atrophie der Knochen nicht sehr hochgradig ist.

Sie sehen hier neben den typischen Veränderungen des Fingergelenks an der Basis der Phalanx eine ganz leichte Verbreiterung des Knochens, in Form einer Osteophytenbildung. Eine Knochenatrophie ist dabei keineswegs so ausgesprochen, wie in unseren übrigen Fällen.

Hier handelt es sich wirklich um eine kleine Neubildung von Knochen, sodaß man hier von einer wirklichen Arthritis deformans sprechen könnte. Solche kleine Wucherungen im Sinne einer Arthritis deformans, meine Herren, kommen gelegentlich tatsächlich einmal vor, meist in Fällen, in denen die Knochen noch relativ normalen Kalkgehalt aufweisen. Sie sehen aber doch an allen Bildern einen absolut anderen Charakter als bei der richtigen Arthritis deformans. Kommen einmal solche echten Knochenwucherungen bei unseren Fällen vor, so handelt es sich um nichts Wesentliches, sondern um sekundäre Komplikationen.

Ebenso charakteristisch wie die Röntgenbilder von der Hand, sind die von den übrigen Gelenken. Ich zeige Ihnen solche vom Schultergelenk, von den Ellbogengelenken, von den Füßen. Sehr

interessant sind die Sauerstoffröntgenbilder vom Kniegelenk. Sie sehen, hier kommt es zu einer starken Obliteration der Gelenkhöhle. Der obere Recessus verschwindet fast völlig, und ebenso finden Sie die übrigen Gelenkräume fehlend und die Knochen miteinander verwachsen. Es ist dies ein stets vorhandener Gegensatz zu der Arthritis deformans des Knies, bei der die Gelenkhöhle immer fast normal erhalten bleibt.

Die Betrachtung der Röntgenbilder lehrt uns, daß bei der progressiven Polyarthritis neben der hochgradigen Knochenatrophie eine Destruktion des Knochengewebes vorhanden ist. Was die frühesten Erscheinungen der progessiven Polyarthritis im Röntgenbilde betrifft, so müssen wir daran festhalten, daß hier noch vollkommen normale Verhältnisse der knöchernen und knorpeligen Gelenkenden vorliegen. Daß es später neben den destruktiven Veränderungen an den Gelenken auch einmal zu einer aktiven Proliferation von Knorpel und Knochen kommen kann, ist gewiß; aber es ist durchaus nicht häufig, gehört zum mindesten nicht zu dem Bilde der Krankheit. Wie unsere wenigen Fälle, bei denen es zu stärkeren Wucherungsprozessen gekommen ist, lehren, war die Knochenatrophie in diesen Fällen lange nicht so hochgradig, wie auf den anderen Bildern; wir sind deshalb — entsprechend der Zieglerschen Auffassung der Wucherungsprozesse bei der Arthritis deformans als reparative Vorgänge — geneigt, anzunehmen, daß bei der progressiven Polyarthritis in der Regel die Vitalität des Knorpel-Knochengewebes derart herabgesetzt ist, daß diese Reaktion ausbleibt. Jedenfalls finden wir bei unseren Röntgenbildern umgekehrte Proportionen zwischen der Hochgradigkeit der Knochenatrophie und der Hochgradigkeit der Knochenneubildung. Die Kräfte, die die Veränderungen der Gelenke hervorbringen, sind uns wohl bekannt. Es handelt sich einmal um die Wirkung der schrumpfenden Kapseln. Bei unserer Erkrankung handelt es sich zunächst wesentlich um einen Erkrankungsprozeß, der sich in den Weichteilen des Gelenks abspielt. Im Anschluß an die Erkrankung der Synovialis kommt es zu einer Schrumpfung der Gelenkkapsel. Dieser schrumpfenden Gelenkkapsel folgen nun die Gelenkenden, indem sie aufeinandergepreßt werden, indem sie sich plastisch verändern, indem sie breiter und kürzer werden. Der Schrumpfung der Kapsel kommt dann die Wirkung der Muskeln

zu Hilfe. Es atrophieren immer die Streckmuskeln mehr als die Beugemuskeln, und es kommt daher meist zu Beugekontrakturen infolge Ueberwiegens der Beugemuskeln über die Streckmuskeln. Ferner ist als zerstörende Kraft die Schwerkraft wirksam. Namentlich die bekannte Abweichung der Finger nach der ulnaren Seite hin wird dadurch erklärt, daß die Patienten ihre Hände immer in pronierter Stellung halten bei gebeugtem Ellbogengelenk; die Finger fallen dann von selbst in die ulnare Abduktion herein. Schließlich spielt auch noch die Funktion der Glieder eine Rolle. Wenn Sie die Patienten beobachten, wie sie ihre Hände gebrauchen, so werden Sie sehen, daß sie, wenn sie einen Gegenstand vom Tisch aufheben wollen, dabei immer so verfahren, daß sie mit ihren pronierten Händen den Gegenstand ergreifen; dadurch aber müssen, indem der Druck immer von der radialen Seite aus kommt, die Finger nach der ulnaren Seite hin abgelenkt werden. Ebenso erklärt sich die Hyperextension in den Interphalangealgelenken leicht dadurch, daß die Patienten beim Gebrauch ihrer Hände die Finger mit den Spitzen auf den Tisch etc. aufstemmen.

Die Betrachtung unserer Röntgenbilder hat uns ergeben, daß wir es bei der Arthritis deformans und bei der chronischen progressiven Polyarthritis mit zwei vollständig verschiedenen Erkrankungen zu tun haben. Aber auch die pathologische Anatomie beider Affektionen läßt sie außerordentlich gut voneinander unterscheiden. Bei der Arthritis deformans haben wir es mit einer primären Erkrankung der Skelettanteile des Gelenkes, bei der Polyarthritis progressiva dagegen mit einer primären Erkrankung der Gelenkweichteile zu tun. Wir müssen also nach unseren Feststellungen absolut darauf bestehen, daß diese beiden Erkrankungsformen nun endgültig ein für allemal voneinander getrennt werden.

Nun haben wir noch die Fälle, welche aus einem akuten Gelenkrheumatismus hervorgehen. Der akute Gelenkrheumatismus heilt nicht aus; er wird chronisch. Oder er heilt zunächst einmal aus, nach kurzer Zeit aber kommen wieder Nachschübe. Die Erkrankung wird allmählich chronisch, und es können dann schließlich dieselben Erscheinungen zustande kommen, wie wir sie hier eben bei der primären chronischen progressiven Polyarthritis gesehen haben. Es

unterscheiden sich diese Fälle von wirklich chronischem Gelenkrheumatismus von letzterer aber dadurch, daß sie eine große Neigung zu Verwachsungen der Gelenkenden miteinander haben, wenigstens wird das in der Literatur meist betont. Es handelt sich um Fälle, die die Franzosen als Rhumatisme fibreux (Jaccoud) bezeichnen. Ich will Ihnen ganz kurz auch einige Fälle dieser Art zeigen. Sie unterscheiden sich klinisch von anderen Fällen einmal durch die Anamnese. Es hat hier eben ein ganz akuter Beginn stattgefunden. Zweitens finden sich im Gegensatz zu den Patienten der ersten Gruppe, die außerordentlich selten mit Klappenfehlern behaftet sind, solche bei den sekundär chronischen Fällen nicht selten. Die Veränderungen an den Gelenken sind schließlich dieselben, wie wir sie auch bei den primär chronischen Erkrankungen finden, nur kommt es bei den sekundär chronischen Fällen, wie gesagt, leichter zu völligen Verwachsungen der Gelenke. Trotz der vielen Uebereinstimmungen beider Erkrankungen möchte ich nun aber doch vorschlagen, daß wir diese beiden Formen der chronischen Polyarthritis, wenigstens vorläufig noch, auseinanderhalten.

So hätten wir dann also drei Gruppen von chronischen Gelenkerkrankungen: 1. die typische Arthritis deformans, 2. die Polyarthritis chronica progressiva primitiva oder Polyarthritis destruens und 3. den chronischen Gelenkrheumatismus, der aus einem akuten Gelenkrheumatismus hervorgeht und den wir darum als sekundär chronischen Gelenkrheumatismus bezeichnen möchten.

Ich komme damit auf die Aetiologie der chronischen Gelenkerkrankungen. Leider ist uns über diese noch garnichts Sicheres bekannt. Sie wissen, daß man die Erkrankung vielfach bei armen Leuten findet, die in kalten, feuchten Häusern wohnen (daher der früher gebrauchte Ausdruck Arthritis pauperum). Sie kommt aber auch bei Patienten der besten Klassen garnicht so selten vor. Erkältungen, Durchnässungen werden dann mit als Gelegenheitsursache angegeben. Am wahrscheinlichsten handelt es sich wohl um eine Infektionskrankheit. Wir Alle halten doch jetzt den akuten Gelenkrheumatismus für eine Infektionskrankheit, und da der Folgezustand des akuten Gelenkrheumatismus, der wirkliche chronische, von uns sogenannte sekundär chronische Gelenkrheumatismus so große Aehnlichkeit im Verlaufe mit unserer

primären destruierenden Gelenkentzündung hat, so ist es wahrscheinlich, daß auch diese ihre Entstehung einer bakteriellen Infektion verdankt. Von verschiedenen Seiten sind denn auch schon Infektionserreger gefunden worden. Ich erinnere Sie an die hantelförmigen Bakterien Schüllers, an die Bakterienbefunde von Chauffart, Ramon, Blaxall, Wohlmann, Bannatyne, Spitzy u. a. Wir selbst haben in dieser Hinsicht bisher durchaus negative Ergebnisse gehabt. Trotzdem möchten wir uns aber den Autoren anschließen, welche unsere Erkrankung als eine Infektionskrankheit ansprechen. Dafür spricht, wie gesagt, der ganze Verlauf derselben.

Nicht undenkbar wäre es, daß verschiedene Mikroorganismen ein gleiches Krankheitsbild in den Gelenken hervorrufen können, erzeugt doch z. B. der Gonococcus auch sehr gern eine Arthritis ankylopoetica und sogar zuweilen eine richtige progressive multiple Gelenkentzündung.

Ich möchte die chronischen Gelenkerkrankungen in zwei große Gruppen einteilen, in nichtinfektiöse und infektiöse. Von den nichtinfektiösen erwähne ich zunächst die traumatische Arthritis.[1]) Weiter hätten wir dann eine irritative chronische Arthritis zu unterscheiden. Es handelt sich hier wesentlich um den lokalen chronischen Hydrops der Gelenke. Wir wissen, daß derartige chronische Gelenkergüsse auf alle möglichen Reize hin entstehen können. Daher wähle ich den Ausdruck „irritative Arthritis". Der chronische Hydrops der Gelenke ist ja nur das Symptom einer Erkrankung, welche an sich durch die mannigfachsten Reizungen des Gelenkes entstehen kann.

Weiterhin haben wir dann die konstitutionellen, die dyskrasischen chronischen Gelenkerkrankungen, deren Repräsentanten die Gicht und die Hämophilie darstellen. Sodann folgt die Arthritis deformans. Ich trenne die Fälle dieser Gruppe je nach der Aetiologie in spontane, reaktive und neuropathische Formen. Spontane Formen sind solche, welche scheinbar primär entstehen. Die Gruppe dieser spontanen Formen wird voraussichtlich in nicht zu langer Zeit erheblich

1) Ich habe die Aetiologie, die pathologische Anatomie, die Klinik und Therapie dieser traumatischen Arthritis im vergangenen Jahre in der „Berliner klinischen Wochenschrift" behandelt und verweise hier auf diese Arbeit.

eingeengt, vielleicht gar gestrichen werden müssen. Reaktive Formen der Arthritis deformans sind solche, welche teils als Reaktion auf ein Trauma oder auf intraarticuläre Reizungszustände der verschiedensten Art sich zu entwickeln vermögen. Neuropathische Formen endlich werden durch die Arthropathia tabidorum und die Gelenkveränderungen bei der Syringomyelie repräsentiert. Schließlich müssen wir unter die chronischen spontanen Gelenkerkrankungen noch eine funktionelle Arthritis einreihen. Hierher gehören Fälle, die uns ihrer Aetiologie nach noch nicht näher bekannt sind, wie die sogenannten Gelenkneuralgien, Fälle, die immer seltener werden, je mehr objektive Befunde man bei denselben erhebt. Diesen reiht sich dann noch der Hydrops intermittens an

Die zweite Gruppe der chronischen Gelenkerkrankungen umfaßt die infektiösen Erkrankungen. Hier sind zu unterscheiden primär infektiöse Prozesse, das heißt solche, bei denen die Bakterien gleich der Hauptsache nach die Gelenke befallen: unsere Polyarthritis chronica progressiva oder destruens sind sekundär infektiöse Prozesse, bei denen es zuerst zu einer Allgemeinerkrankung oder zu spezifischen lokalen Erkrankungen kommt. Hierher rechnen die Fälle, die im Anschluß an den akuten Gelenkrheumatismus entstehen; dann die zahlreichen chronischen Gelenkerkrankungen, die wir nach Gonorrhoe, Scharlach, Masern, Tuberculose, Syphilis etc. finden.

Meine Einteilung der chronischen Gelenkerkrankungen auf ätiologischer Basis würde sich also folgendermaßen gestalten:

A. Nichtinfektiöse chronische Gelenkerkrankungen.

1. Traumatische Arthritis chronica.

2. Irritative Arthritis chronica (Hydarthos chronicus).

3. Constitutionelle oder dyskrasische Arthritis chronica: a) Gicht, b) Hämophilie.

4. Arthritis deformans: a) spontane, b) reaktive, c) neuropathische.

5. Funktionelle Arthritis chronica (Gelenkneuralgien, Hydrops intermittens).

B. Infektiöse chronische Gelenkerkrankungen:

1. Primär infektiöse chronische Gelenkerkrankungen:
Polyarthritis chronica progressiva primitiva oder destruens.

2. Sekundär infektiöse chronische Gelenkerkrankungen:
a) sekundär chronischer Gelenkrheumatismus im Anschluß an

einen akuten Gelenkrheumatismus; b) chronische Gelenkerkrankungen nach akuten Infektionskrankheiten: Gonorrhoe, Scharlach, Masern etc.; c) Tuberculose; d) Syphilis.

Es handelt sich hier nur um einen Versuch, die chronischen Gelenkerkrankungen ätiologisch einzuteilen, ist doch bei einer Reihe der einschlägigen Erkrankungen die Aetiologie überhaupt noch rein hypothetisch, Solange wir aber nichts Besseres haben, müssen wir uns begnügen, den Fortschritt anzubahnen, und der Fortschritt kann nur auf dem Wege der Erkennung der Aetiologie unserer Erkrankungen kommen. Darauf also müssen die Ziele unserer weiteren Untersuchungen gerichtet sein.

Ueber die Prognose unserer Erkrankung möchte ich mich nicht weiter auslassen. Dagegen möchte ich noch einiges über die Therapie hinzufügen. Sie wissen alle, daß man bei diesen chronischen Erkrankungen außer der Salicylsäure, dem Aspirin und anderen internen Mitteln das ganze Arsenal der physikalischen Therapie versucht hat: Heißluftbäder, Massage, Gymnastik, die verschiedensten Umschläge und Packungen, Bäder etc., daß man aber in der Regel nicht viel damit erreicht. Bei der Arthritis deformans habe ich sehr häufig, wenn alles andere im Stiche gelassen hat, von Stützapparaten sowohl für die Hüfte als auch für das Knie und für den Fuß guten Erfolg gehabt. Das ist ja bekannt. In sehr hochgradigen Fällen, wo uns auch Stützapparate nicht mehr geholfen haben, habe ich mich schließlich zur Resektion der Gelenkenden entschlossen, an der Hüfte und am Knie, und habe da recht gute Resultate erzielt.

Ich kann Ihnen hier eine Patientin zeigen, bei der ich vor ungefähr drei Jahren die Resektion des Hüftgelenkes gemacht habe wegen hochgradiger Arthritis deformans. Sie sehen, daß ich ein ausgezeichnetes Resultat erzielt habe. Es handelte sich um einen kolossal veränderten, walzenförmig ausgezogenen Gelenkkopf, den ich entfernt habe. Die Patientin hat jetzt ihre Beschwerden vollständig verloren. Ich hatte zuerst ein bis zwei Jahre hindurch Stützapparate tragen lassen, ohne damit Erfolg zu erzielen. Jetzt geht die Patientin stundenlang ohne jede Beschwerde und hat, wie Sie sehen, auch eine ganz leidliche Beweglichkeit des Gelenkes. In der „Therapie der Gegenwart" habe ich im vergangenen Jahre eine ganze Reihe derartiger Fälle publiziert.

Schwieriger ist die Behandlung unserer Polyarthritis

chronica destruens. Da ist unsere Therapie eigentlich bisher meist ganz machtlos gewesen. Wir haben auch alles versucht, was die physikalische Therapie bietet: Heißluftbäder, Stauung etc. Dann habe ich wohl einmal versucht, operativ vorzugehen; ich habe wiederholt die Arthrektomie namentlich an Kniegelenken gemacht, habe aber keine guten Erfolge gehabt, die Beschwerden sind wohl etwas, aber nicht viel besser geworden. Dagegen habe ich gute Resultate erzielt, d. h. ich habe die Patienten selbst bei hochgradigen Kontrakturen wieder zum Gehen gebracht, durch Stützapparate, indem ich die Kontrakturen im Laufe von Monaten, ja Jahren zuerst gestreckt und dann die Beine in der gestreckten Stellung fixiert habe. Ich möchte Ihnen einige Patienten zeigen, bei denen ich in dieser Weise vorgegangen bin. Sie sehen, es handelt sich hier um Fälle typischer progressiver Polyarthritis, um Patienten, die hochgradige Veränderungen an allen Gelenken aufweisen.

Hier ist z. B. eine junge Frau von der Erkrankung befallen worden — es handelt sich ja durchaus nicht immer um einen Beginn im höheren Alter. Die Patientin trägt die Stützapparate jetzt ein Jahr.

Zunächst sind die Knie vollständig gestreckt worden. Das ist die Hauptsache. Anfänglich werden die Beine in der falschen Stellung in den Schienenhülsenapparaten fixiert. Dabei muß man das Leder, das die Gelenke faßt, über die Kniegelenke hinweg walken lassen, sodaß hier wirklich ein Halt erzielt wird. Dann bekommen die Patienten Seitenstützen an den Apparaten, und mit Hilfe dieser und besonderer Streckvorrichtungen kann man allmählich die Beine gerade strecken. Erst wenn die Krankheit so weit geheilt ist, daß die Gelenke wesentlich abgeschwollen sind, und die Patienten ihre Schmerzen völlig verloren haben, machen wir die Stützapparate in den Gelenken beweglich. Ich rate aber, das nicht zu früh zu tun, weil man sonst leicht Rezidive erlebt.

Sie sehen hier noch drei weitere ähnliche, mit sehr gutem Erfolg behandelte ältere Kranke. Ganz besonders mache ich Sie auf die alte Dame aufmerksam, die früher vollständig hilflos war. Die Knie waren in stärkster Beugestellung fixiert. Erst ganz allmählich haben wir die Patientin soweit gebracht, daß sie jetzt ihrem Hausstand wieder vorstehen und sich frei und ohne Schmerzen bewegen kann.

Ich habe gefunden, daß es am besten ist, die Apparat-

behandlung durch Moorbadekuren zu unterstützen. Die Patienten gehen im Sommer in die Moorbäder (Karlsbad, Franzensbad, Elster, Schmiedeberg etc.) und tragen im übrigen ihre Stützapparate. Sind die Beine gestreckt, so wird die Muskelatrophie durch tägliche Massage gekräftigt, und die Patienten können schließlich nach einigen Jahren ihre Apparate völlig ablegen, ohne wieder Rückfälle befürchten zu müssen.

Pathologisch-anatomische Beiträge zur Lehre des chronischen Gelenkrheumatismus und der Arthritis deformans.[1])

Von Dr. G. A. Wollenberg.

Die Beobachtung, daß das Röntgenbild bei der primär chronischen progressiven Polyarthritis Deformationen im engeren Sinne, d. h. neben Knorpel- und Knochenschwund auch Knorpel- und Knochenwucherungen, in der Regel nicht erkennen läßt, wird durch unsere pathologisch-anatomischen Untersuchungen bestätigt. Das Röntgenbild gibt naturgemäß keine Aufschlüsse über die feineren Veränderungen im Knorpel und Knochen. Von den bisher in der Literatur vorliegenden Berichten über die Anatomie der progessiven Polyarthritis ist ein großer Teil nicht zu verwerten, da viele Autoren die Krankheitsbilder der primär chronischen progessiven Polyarthritis und des sekundär chronischen Gelenkrheumatismus einerseits, das der Arthritis deformans anderseits nicht streng auseinander hielten, vielmehr die Anatomie der letzteren Erkrankung einfach den beiden erstgenannten Krankheitsgruppen unterschoben. Die meisten der genau klassifizierten und genau anatomisch studierten Fälle der chronischen Polyarthritiden stellen Endstadien vor, aus denen man natürlich auch nur wenig Schlüsse auf die Anfangsstadien ziehen kann. Hierzu gehören die von Bonnet, Waldmann, Janssen, Kachel u. a. beschriebenen Fälle, während Frühstadien bisher fast nur im Kindesalter anatomisch untersucht wurden (Delcourt, Johannessen, Spitzy). Nur Schüller hat auch bei Erwachsenen frühe Stadien des anatomischen Prozesses gesehen und beschrieben. Unsere Untersuchungen hatten sich nun die Aufgabe gestellt, sowohl bei der Arthritis deformans, als auch bei den chronischen Polyarthritiden womöglich die Entwicklung

1) Siehe die Verhandlungen im I. Teil dieses Bandes, S. 9.

der Läsionen an der Synovialis einerseits, am Knorpel und Knochen anderseits zu studieren und so das gegenseitige Verhältnis dieser Läsionen zueinander klar zu legen.

Die Resultate unserer makro- und mikroskopischen Untersuchungen sind nun folgende:

1. Arthritis deformans (im Sinne Volkmanns):

Der Krankheitsprozeß äußert sich zuerst im Knorpel und Knochen, während die Synovialis anfangs nur ganz unbedeutende Veränderungen aufweist. Wenn die Auffaserung und die Proliferationserscheinungen am Knorpel schon sehr ausgesprochen sind, sehen wir an der Synovialis nur eine einfache Zottenhyperplasie mit geringer Gefäß- und Bindegewebsneubildung. Erst wenn die knorpeligen und knöchernen Gelenkbestandteile hochgradig verändert sind, wenn ausgedehnte Usuren und Schlifflächen, drusige Randwucherungen vorhanden sind, wurden auch die eben geschilderten Veränderungen an der Synovialis stärker ausgeprägt. Stets aber sind die enzündlichen Erscheinungen an der Synovialmembran nur gering; es kommen nur selten spärliche, kleine Lymphocytenanhäufungen vor, nie aber auch nur in annähernder Weise, wie bereits in den frühen Stadien der primär chronischen Polyarthritis. Dagegen treten in den späteren Stadien der Arthritis deformans degenerative Veränderungen der Synovialis, speziell die hyaline Degeneration mehr in den Vordergrund. So kann die ganze Synovialis in ein strukturloses, hyalines Gewebe verwandelt werden.

Ferner finden sich Verkalkungen mit Pigmenteinlagerungen (intra- und extrazellulär) oft sehr reichlich.

Wenn wir diese Veränderungen mit anderen krankhaften Prozessen der Synovialis vergleichen, so erinnern dieselben am meisten an die anatomischen Bilder der traumatischen Synovialiserkrankung, die wir in großer Anzahl zu untersuchen Gelegenheit hatten, und wir sind daher geneigt, einen großen Teil der anatomischen Synovialisveränderungen bei der Arthritis deformans auf das „innere Trauma" zurückzuführen, dem die Synovialmembran bei jeder Bewegung der deformierten Gelenke ausgesetzt ist.

2. Primär chronische progressive Polyarthritis.

Der krankhafte Prozeß beginnt hier im strikten Gegensatz zur Arthritis deformans in der Synovialis, während der Knorpel zunächst keine Veränderungen aufweist. In frühen Stadien der Erkrankung sehen wir eine viel stärkere Zottenwucherung der Synovialis, viel reichere Gefäßneubildung, viel bedeutendere Proliferation der fixen Bindegewebszellen, als wir dies sogar in den viel weiter fortgeschrittenen Stadien der Arthritis deformans je antreffen; das Charakteristischste aber sind mächtige, meist dicht beieinander gelegene Anhäufungen von Rundzellen, die meist zirkumskripte, perivasculäre, lymphomartige Gebilde darstellen; daneben finden wir

auch hier und da eine diffuse Durchsetzung des Gewebes mit Lymphocyten.

Diese lymphomartigen Rundzellenanhäufungen findet man auch bei verschiedenen anderen Erkrankungen der Gelenke, sie sind dort jedoch fast nie so enorm zahlreich und dicht; natürlich stellen sie nichts Spezifisches dar, und speziell unterscheiden sie sich vom Tuberkelknötchen ganz scharf. Veränderungen des Knorpels und Knochens in diesen frühen Stadien sind entweder noch garnicht vorhanden, oder rein regressiver Natur, indem die Knorpel der Usur verfallen, Erosionen aufweisen, oder aber von einem der Synovialis entstammenden pannusartigen Granulationsgewebe substituiert werden. Dadurch wird die Knorpelfläche allmählich in Bindegewebe verwandelt.

In späteren Stadien können dann auch scheinbar geringe Proliferationserscheinungen auftreten, und zwar besonders in milde verlaufenden Fällen. So kann es unter dem Einflusse des den Knorpel überwuchernden Granulationsgewebes zu einer geringen Aufquellung der Knorpelgrundsubstanz kommen. Wirkliche Proliferation von Knorpelzellen konnten wir aber nur in sehr geringem Grade feststellen. Es kommt am Rande des Knorpels zu einem Durchbruch der Corticalis, zu einer Einwucherung von Granulationsgewebe, das ebenfalls von der Synovialis stammt, in die Markhöhle.

In ganz alten Stadien der Affektion finden wir schließlich eine starke bindegewebige Verdickung und Schrumpfung der Gelenkkapsel, ferner mehr oder weniger totale Verwachsung der gegenüberliegenden Synovialispartien und der Gelenkenden. Ueberall in der Nähe der Verwachsungsflächen aber finden wir wieder mehr oder weniger mächtige Lymphocytenanhäufungen und -infiltrationen. Der Knorpel ist nun ganz oder fast ganz verschwunden, resp. durch Bindegewebe ersetzt, sodaß oft, da auch die Corticalis des Knochens stark zerstört ist, nur eine dünne Bindegewebslamelle die Begrenzung der Markhöhle bildet. Die knöchernen Gelenkenden sind stark verkleinert, ihre Spongiosa äußerst rarefiziert, in spärliche, sehr dünne Bälkchen verwandelt. Knorpel- und Knochenwucherungen haben wir nicht konstatieren können.

Vergleichen wir diese anatomischen Veränderungen mit denen bei anderen Gelenkerkrankungen, so ergibt sich eine große Aehnlichkeit der Synovialisläsionen mit denen bei infektiösen Arthritiden bekannter Aetiologie, z. B. mit der gonorrhoischen Arthritis.

3. Sekundär chronischer Gelenkrheumatismus. Die Veränderungen sind denen bei primär chronischer progressiver Polyarthritis durchaus analog, und haben wir bei unseren Untersuchungen prinzipielle Unterschiede nicht auffinden können; spe-

ziell scheint uns die fibröse Verwachsung nichts für die sekundär chronischen Polyarthritiden Charakteristisches zu sein (gegenüber Jaccoud).

Die von uns angestellten Untersuchungen beweisen demnach, daß die Arthritis deformans und die beiden von uns studierten Formen der chronischen progressiven Polyarthritis sich auch anatomisch scharf voneinander unterscheiden, und sowohl in ihren frühen, wie in ihren späten Stadien. Wir glauben daher, daß das eventuelle Auftreten deformierender Prozesse bei einer dieser beiden chronischen progressiven Polyarthritiden lediglich eine sekundäre Komplikation, die Reaktion des Knorpels und Knochens auf die durch die Synovitis bedingte Ernährungsstörung darstellt.

Ueber paralytische Luxationen der Hüfte, ihre Entstehung und Behandlung.[1])

Von Dr. **W. Böcker**, Spezialarzt für Chirurgie und Orthopädie in Berlin.

Von den schweren Schädigungen der Gelenke, die sich nach einer essentiellen Kinderlähmung entwickeln, wird das Hüftgelenk relativ selten betroffen. Entweder handelt es sich um Schlottergelenke (Distraktionsluxation nach Krönlein), die ihre Entstehung einer Gelenkkapseldehnung und totalen Lähmung der das Gelenk umgebenden Muskeln verdanken, oder um Lähmungskontrakturen von den leichtesten bis zu den schwersten Formen. Letztere sind für die Entstehung einer paralytischen Luxation im allgemeinen maßgebend und können je nach dem Ausfall einer Muskelgruppe zu einer Luxation nach vorn (luxatio paralytica infrapubica) oder nach hinten (luxatio paralytica iliaca) führen. Während Schlottergelenke von verschiedenen Autoren (Charcot, Volkmann, J. Wolff, Seeligmüller, Kirmisson u. a.) in größerer Anzahl beschrieben sind, finden sich in der Literatur nur spärlich Mitteilungen über wirkliche, permanente paralytische Luxationen der Hüfte. Das Wort „permanent" sagt, daß wir Distraktionsluxationen und willkürliche Luxationen (Appel, Garavini), welch letztere aus den Schlottergelenken entstehen können, wenn die früher vollständig gelähmte Hüftmuskulatur wieder funktionstüchtig geworden ist, von vornherein ausschließen können.

Die Seltenheit des Vorkommens wirklicher, permanenter Luxationen der Hüfte, die von den meisten Autoren in ihren

---

1) Siehe die Verhandlungen im I. Teil dieses Bandes, S. 14.

Arbeiten immer wieder betont wird, läßt darum eine weitere Mitteilung von vier Fällen, die ich unter dem reichhaltigen Material von spinaler Kinderlähmung in der Hoffaschen Klinik in Würzburg und Berlin im letzten Dezennium zu untersuchen und zu beobachten Gelegenheit hatte, gerechtfertigt erscheinen, um so mehr, als sie zu ganz interessanten Beobachtungen geführt haben.

Fall 1. K. Sch., neun Jahre, aus St. Aufgenommen am 25. Juli 1904. Anamnese: Im Alter von etwa einem halben Jahre erkrankte das Kind im Anschluß an das Zahnen an einem Darmkatarrh. Kurze Zeit später machte sich eine Lähmung des rechten Beines bemerkbar, die mit Elektrizität und Bädern behandelt wurde. Das Bein blieb gelähmt und nahm eine krankhafte Haltung der Gelenke an. Da das Kind mit zwei Jahren noch nicht gehen konnte, wurde ein Schienenhülsenapparat angefertigt, den das Kind jahrelang getragen hat, mit dem sich dasselbe aber nur mangelhaft in der Weise, daß es sich mit der Hand auf einen an der Außenseite desselben angebrachten Griff stützte, fortbewegen konnte. Status praesens: Schwächliches, zartes Kind von mäßig gutem Ernährungszustand; leicht erregbar. Das rechte Bein ist stark atrophisch. Im Stehen ist die rechte Beckenseite stark gesenkt. Das Bein steht in hochgradiger Flexion im Hüftgelenk und hängt in leichter Flexion im Knie schlaff herunter. Der Fuß steht in Spitzfußstellung. Im Liegen ist der Oberschenkel ganz nach außen rotiert und abduziert derart, daß derselbe beim Ausgleich der Beckensenkung zum Becken fast in einem rechten Winkel steht. Streckt man das Bein, so entsteht eine Beckensenkung, Lordose und starke Kontraktur im Quadriceps und Tensor fasciae latae. Die Adduktion ist sehr stark behindert. Während die Streckung in mäßigem Grade passiv noch möglich, ist die Adduktion fast unmöglich. Aktiv ist nur Flexion und Abduktion möglich. Die elektrische Erregbarkeit ist in den Adduktoren und Extensoren erloschen, in den Abduktoren, Rotatoren und Flektoren etwas herabgesetzt. Der Kopf ist vorn neben dem absteigenden Schambeinast durchzufühlen. Es besteht eine primäre rechtskonvexe Lendenskoliose mit hochgradiger, sekundärer linkseitiger Buckelbildung.

Das Kind vermag nicht zu gehen und auf dem gesunden Bein nur zu stehen, wenn es gehalten wird. Dabei entsteht Beckensenkung um 6 cm bei gebeugtem und gespreiztem Oberschenkel im Hüftgelenk. Der Quadriceps ist gelähmt. Der Unterschenkel ist um ein geringes im Kniegelenk nach außen verschoben, sodaß die Fibula stark vorspringt, während der Condylus internus femoris deutlich nach innen tritt. Die Beugung im Kniegelenk ist aktiv und passiv vollkommen, während die Streckung aktiv unmöglich und

passiv bis zu einem Winkel von 160° möglich ist. Die Beweglichkeit im Fußgelenk ist, abgesehen von einer verminderten Plantarflexion infolge Kontraktur der Achillessehne, aktiv und passiv frei.

Fig. 1.

Das rechte Bein zeigt gegen das linke, das normale Verhältnisse aufweist, eine Verkürzung von 6 cm (gemessen vom Trochanter major bis zur Fußsohle) und von 12 cm (gemessen von der Spina anterior superior zum äußeren Fußrand). Beim Stehen berührt das Kind infolge starker Beckensenkung und der Eigenschwere mit den Fußspitzen auf der rechten Seite gerade den Fußboden. Der Oberkörper fällt dabei immer etwas nach vorn. (Fig. 1.)

Das Röntgenbild zeigt deutlich das Becken und den Oberschenkel gegen links im Wachstum reduziert. Der Kopf steht unter dem horizontalen Schambeinast in der Nähe des Foramen obturatorium und ragt in seinem unteren Teil über den unteren Pfannenrand, der stark verdickt ist, hervor. Die äußerste Peripherie des Kopfes reicht nicht an den y-förmigen Knorpel heran. Die Pfanne ist nach vorn ausgeweitet. Das obere Pfannendach ist mit Knochengewebe ausgefüllt. Der

Fig. 3.

Kopf und Schenkelhals zeigen sonst eine normale Konfiguration. Der Oberschenkel steht zum Becken fast in einem rechten Winkel. Der Trochanter hat vom oberen Pfannenrand einen Abstand von 1½ bis 2 cm. Man sieht eine Coxa valga, die aber bei der Aufnahme in Außenrotation wie hier nur eine scheinbare ist. (Fig. 3.)

Fig. 2.

Diagnose: Spinale Kinderlähmung; Subluxatio paralytica infrapubica dextra mit Nearthrosenbildung.

Therapie und Verlauf: Ich führte die offene Durchschneidung der stark gespannten Muskeln tensor fasciae latae, rectus cruris und vastus externus aus. Ueberpflanzung des Semimembranosus und -tendinosus wie des Biceps auf den vorderen oberen Rand der Patella. Redressement der Flexionskontraktur der Hüfte völlig möglich, während die Abduktionskontraktur teilweise beseitigt wird, darauf Sehnen- und Hautnaht. Tenotomie der Achillessehne. Anlegung eines Gipsverbandes vom Fuß bis zur Achselhöhle in extendierter und verbesserter adduzierter Stellung und rechtwinkliger Fußstellung. Nach acht Tagen Entfernung der Nähte. Primäre Heilung. Nach etwa vier Wochen Abnahme des Verbandes und Anlegung eines Schienenhülsenapparates mit Korsett zwecks Kor-

Fig. 4.

rektion der Skoliose und Streckung des Beines. Damit nach Hause entlassen. Das Kind geht in ziemlich gerader Haltung im Apparat herum. Nach weiteren drei Monaten ist der Befund folgender: Das Bein ist im Hüftgelenk nur wenig flektiert, im Kniegelenk vollkommen gestreckt und steht in wesentlich besserer Adduktionsstellung. Der Fuß steht rechtwinklig. Das Kind kann mit einer Erhöhung von 3 cm im Schuh mit dem ganzen Fuß auftreten und knickt im Knie nicht mehr ein. Die Skoliose ist nur wenig gebessert. Beide Beine stehen parallel nebeneinander. Der Apparat wird noch zwei Monate getragen, worauf der Halt im Kniegelenk sich so weit gebessert hat, daß das Kind beim Versuch, ohne Apparat zu gehen, nicht mehr zusammenknickt. Das Kind kann bereits den Unterschenkel ein wenig heben. Darauf Abnahme des Schienenhülsenapparates, während das Korsett weiter getragen wird. Massage und Uebungen des Beines. Nach etwa sechs Monaten kann das Kind das Bein ohne jeden Apparat schon längere Zeit gebrauchen und den Unterschenkel im Sitzen fast gestreckt heben. Man sieht, wie die überpflanzten Flexoren sich kontrahieren. Der Oberschenkel hat eine mehr adduzierte Haltung angenommen. Eine Flexion in der Hüfte ist kaum vorhanden. Der Oberschenkel wird gut gestreckt und gebeugt. Das Kind wird aus der Behandlung entlassen (Fig. 2). Im Röntgenbild sieht man, wie beide Oberschenkelknochen nach der Behandlung parallel zueinander stehen und der Schenkelkopf völlig in die Pfanne gerückt ist (Fig. 4).

Fall 2. Antonie T., 9 Jahre alt, aus O. Aufgenommen am 22. November 1904.

Anamnese: Im Alter von 3 Jahren erkrankte das Kind, das bis dahin gesund war, insbesondere niemals hinkte, plötzlich in der Nacht an Krämpfen. Als die Mutter am nächsten Tage das Kind aufstellen wollte, fiel es zusammen; beide Beine waren gelähmt. Diese Erscheinungen sind nie wieder ganz zurückgegangen, trotzdem das Kind andauernd mit Elektrizität, Massage und Bädern behandelt wurde. Das Kind ist seitdem nie wieder gegangen und hat stets auf der rechten Seite mit angezogenen Beinen gelegen. Im August 1903 wurde in der Chirurgischen Klinik zu Gießen am linken Bein eine Operation gemacht. Der Zustand im Gehen blieb derselbe. Am 22. November 1904 stellte ich folgenden Befund fest:

Status praesens: Mittelgroßes, ziemlich kräftiges Kind mit reichem Fettpolster und von etwas blassem Aussehen, ziemlich empfindlich und aufgeregt. An den oberen Extremitäten nichts Besonderes. Am linken Bein mehrere Narben, von einer Ueberpflanzung der Flexoren auf die Patella und Verkürzung der Extensoren am Fuß herrührend. Die Funktion des linken Beines ist eine relativ gute. Die linke Hüfte tritt stärker hervor; eine Abweichung des Kopfes aus der Pfanne, die später das Röntgenbild aufdeckte,

ließ sich bei der Untersuchung nicht feststellen. Von den Bewegungen im Hüftgelenk war nur die Abduktion behindert. Außerdem bestand leichte Flexion. Die elektrische Erregbarkeit ergab Herabsetzung der Abduktoren, Rotatoren und Extensoren, während Adduktoren und Flexoren gesund sind. Das Bein kann im Kniegelenk gut gebeugt und gestreckt werden. Der Quadriceps ist etwas geschwächt. Ebenso die Muskeln des Unterschenkels und Fußes. Pronations- und Supinationsbewegungen können nicht ausgeführt werden. Das rechte Bein zeigt eine gleichmäßige, starke Parese der gesamten Becken- und Oberschenkelmuskulatur. Keine Kontrakturen. Der Kopf steht, wie das Röntgenbild zeigt, neben dem oberen Pfannenrand.[1]) Der Quadriceps ist so schwach, daß der Unterschenkel nicht im geringsten gehoben werden kann. Dagegen sind Beugebewegungen im Knie möglich. Die Muskeln des Unterschenkels und des Fußes sind gelähmt. Die Länge beider Beine, von der Spina anterior superior gemessen, sind gleich lang. Es besteht infolge Beckensenkung der rechten Seite eine deutliche rechtskonvexe Lumbalskoliose.

Diagnose: Spinale Kinderlähmung. Luxatio paralytica paracotyloidea sinistra.

Therapie und Verlauf: Am 23. November 1904 Ueberpflanzung der Flexoren auf den vorderen, oberen Rand der Patella; Verkürzung der Extensoren am Fuß und Arthrodese im Fußgelenk. Gipsverband.

30. November. Entfernung der Nähte und primäre Heilung.

20. Dezember. Abnahme des Gipsverbandes und Anlegung eines Schienenhülsenapparates mit Korsett. Das Kind kann sich damit an zwei Stöcken ganz langsam und schrittweise fortbewegen und wird nach Hause entlassen.

1. Februar 1905. Das Kind kann etwas besser in den Apparaten, auf zwei Stöcke gestützt, gehen und ist imstande, ohne Apparate zu stehen. Im Sommer Solbäder und Massage.

15. Oktober 1905. Das Kind ist zwar gekräftigt, kann aber infolge allzugroßer Aengstlichkeit ohne Apparate noch nicht gehen wiewohl es beim Stehen in den Knieen nicht mehr einknickt.

Fall 3. Rosa Z., 3¼ Jahre alt, aus L., aufgenommen am 11. Mai 1905.

Anamnese: Mit zwei Jahren erkrankte das Kind plötzlich mit Fieber und Erbrechen und war danach an den Beinen gelähmt. Seitdem war das Gehen unmöglich.

Status praesens: Gut entwickeltes, blühend aussehendes, kräftiges Kind. Dasselbe kann weder stehen noch gehen. Stellt

[1]) Von der Reproduktion der übrigen Röntgenbilder wird der Raumersparnis wegen abgesehen.

man es auf, so knickt es gleich wieder zusammen. Das linke Bein erscheint länger als das rechte. Fühlt man nach den beiderseitigen Schenkelköpfen, so findet man den rechten Schenkelkopf oberhalb der Pfanne. Das Röntgenbild zeigt, wie der Kopf unter die Spina getreten ist. Die Abduktoren des rechten Hüftgelenks sind gelähmt, die Adduktoren erhalten; die Flexoren und Extensoren abgeschwächt. Der rechte Fuß zeigt eine leichte Neigung zu Spitzfuß und geringe Valgusstellung. Die Extensoren des Fußes sind fast normal. Tibialis posticus ist gelähmt. Die Peronei funktionsfähig. Tibialis anticus leicht paretisch. Der linke Quadriceps funktioniert nur sehr schlecht; es ist unmöglich den Unterschenkel zu strecken. Der linke Fuß steht in leichter Varusstellung. Die Peroneen sind stark paretisch; ebenso die Extensoren. Tibialis anticus und posticus sind links normal.

Diagnose: Spinale Kinderlähmung und Luxatio paralytica supracotyloidea (subspinosa) dextra.

Therapie und Verlauf: 12. Mai 1905. Verkürzung des linken Quadriceps und der Extensoren des Fußes. Am rechten Fuß Verkürzung der Extensoren, Verlängerung der Achillessehne, Verpflanzung des Peroneus longus auf das Os naviculare. Dann wird die Luxation der rechten Hüfte in der üblichen Weise zu reponieren versucht, was völlig gelingt, wie dies das später aufgenommene Röntgenbild bestätigt. Anlegung eines Beckengipsverbandes zur Fixation des Kopfes.

19. Mai 1906. Alle Wunden sind reaktionslos geheilt. Entfernung der Nähte.

30. Mai. Anlegung von Schienenhülsenapparaten.

12. Juli. Abnahme des Beckengipsverbandes. Der Kopf steht in der Pfanne. Um ein Herausgleiten zu verhüten, wird ein Korsett mit Hüftbügel und Trochanterpelotte angelegt.

10. August. Das Kind geht in seinen Apparaten, auf zwei Stöcke gestützt, herum; dagegen zeigt sich der Schenkelkopf reluxiert. Der Vorschlag, die Hüfte blutig einzurenken, wird von Seiten der Mutter abgelehnt. Das Kind wird in die Heimat entlassen.

Fall 4. Eduard Oe., 13 Jahre alt, aus P., aufgenommen am 26. Mai 1906.

Anamnese: Im Alter von einem Jahre bekam Patient im Anschluß an einen Keuchhusten eine Lähmung beider Beine. Er lernte erst im Alter von acht Jahren an Krücken gehen; bis dahin kroch er auf allen vieren. In letzter Zeit trug er Korsett und Schienenhülsenapparate und bewegte sich in diesen mit Hülfe zweier Krücken fort.

Status praesens: Mittelgroßer, kräftiger Knabe, der ohne Apparate nur auf zwei Krücken gestützt stehen kann und dabei

den Oberkörper stark nach vorn neigt. Die Wirbelsäule ist stark lordotisch. Die rechte Beckenseite steht bedeutend höher als die linke. Der Höhenunterschied beider Spinae beträgt etwa 4 cm. Der rechte Trochanter major steht 6 cm oberhalb der Roser-Nélatonschen Linie, und der Schenkelkopf ist auf der Hinterfläche der Darmbeinschaufel deutlich fühlbar. Dieser Befund wird durch das Röntgenbild bestätigt. Die Abduktoren und Rotatoren des rechten Hüftgelenks sind gelähmt. Die Extensoren sind abgeschwächt und die Flexoren gelähmt. Die Adduktoren funktionieren fast normal. Es besteht in beiden Hüftgelenken Flexionskontraktur. Die sämtlichen Muskeln der linken Hüfte sind etwas abgeschwächt. Quadriceps beiderseits paretisch. Patient ist nicht imstande, die Unterschenkel aktiv zu strecken. An beiden Beinen sind die Beugemuskeln des Unterschenkels fast völlig gelähmt. Der rechte Fuß zeigt ein Schlottergelenk, kein Muskel ist erhalten. Der linke Fuß steht in calcaneo-valgusstellung. Die Extensoren, die Peronei und Zehenbeuger sind zum Teil erhalten.

Diagnose: Spinale Kinderlähmung; Luxatio paralytica iliaca dextra.

Therapie und Verlauf: 29. Mai 1906. In Narkose wird die blutige Reposition vorgenommen. Es gelingt nach Freilegung des Gelenks, Spaltung der Kapsel und Vertiefung der Pfanne mit dem scharfen Löffel durch manuelle Extension und Druck auf den Kopf von oben und außen, den Kopf in die Pfanne hineinzubringen. Aseptischer Verband und Gipsverband in starker Extension und Abduktion. Primäre Heilung.

13. Juni. Arthrodese des rechten Fußgelenks und Verkürzung der Extensoren am Fuß. Gipsverband in korrigierter Stellung. Am linken Fußgelenk Exstirpation des Talus, Verkürzung der Achillessehne. Darauf suprakondyläre Osteotomie am linken Oberschenkel zur Beseitigung der Kontrakturstellung im Knie. Gipsverband. Die Wunden sind primär geheilt.

26. Juni. Zur Beseitigung der starken Flexionsstellung der Hüfte beiderseits die subtrochantere Osteotomie. Neuer Gipsverband. Kopf steht fest in der Pfanne. Heilung per primam.

28. Juli. Anlegung eines Korsetts und Schienenhülsenapparats. In diesen Apparaten macht Patient seine Gehversuche, indem er geführt wird. Diese Gehversuche werden wochenlang fortgesetzt. Patient ist Anfang Oktober so weit, daß er, auf zwei Stöcke gestützt, in den Apparaten herumgehen kann. Das Röntgenbild zeigt rechts starke Coxa vara nach Osteotomie, aber den Schenkelkopf in der Pfanne. Die Beweglichkeit ist eine relativ gute. Die beiden Oberschenkel stehen parallel zueinander. Patient befindet sich noch in Behandlung.

Zuerst berichtete Reclus über drei einschlägige Fälle von paralytischer Hüftluxation nach spinaler Kinderlähmung in der Association française p. l'avancement des sciences vom Jahre 1877. Die Fälle von Verneuil, die als Luxation nach hinten in der Société impériale de chirurgie vom Jahre 1866 vorgestellt wurden, sind nicht ganz einwandfrei. Dieselben müssen als Folgen einer abnormen Gelenkerschlaffung und Lähmung der gesamten Oberschenkel- und Beckenmuskulatur angesehen und demnach als Schlottergelenke aufgefaßt werden. In Deutschland lieferte als Erster Karewski den Beweis des Vorkommens derartiger Luxationen und erwähnt in seinem Lehrbuch für chirurgische Krankheiten des Kindesalters vom Jahre 1894 sieben Fälle von paralytischer Luxation der Hüfte nach vorn und einen Fall von Luxation nach hinten im Archiv für klinische Chirurgie vom Jahre 1888.

Weitere Aufzeichnungen finden sich dann in der Literatur von Rehn, Albert, Appel, Martin, Mouchet, Garavini und Schultze.

Die Zusammenstellung ergibt mit unseren Beobachtungen nachstehende Zahl:

	Luxatio paralytica infrapubica	iliaca
Reclus	1	2
Karewski	7	1
Rehn	2	—
Albert	1	—
Appel	—	1
Martin	2	—
Mouchet	—	1
Garavini	1	—
Schultze	2	1
Böcker	1	3
	17	9

Danach würden im ganzen 26 Fälle von paralytischer Luxation der Hüfte in der Literatur verzeichnet sein, eine Zahl, die wahrlich noch äußerst niedrig ist, wenn man berücksichtigt, wie häufig die essentielle Kinderlähmung vorkommt. Es übertrifft nach obiger Zusammenstellung die Luxation nach vorn die Luxation nach hinten nahezu um das Doppelte in ihrem Vorkommen, während Schultze in seiner Arbeit über Luxatio paralytica infrapubica und deren Behandlung ein Verhältnis 16 : 1 angibt. Unsere Berechnung ergibt also nur ein Verhältnis etwa 2 : 1. Wie wir aber später sehen werden, müssen wir von den 17 Fällen von Luxation nach vorn in unserer Statistik noch 8 abziehen, die keine wirklichen Luxa-

tionen sind — nämlich 2 Fälle von Rehn, 2 von Schultze, 2 von Martin, 1 Fall von Garavini und unsern eigenen Fall —, sodaß im ganzen sogar nur 9 einschlägige Fälle übrig bleiben.

Von den angeführten 9 Luxationen nach hinten ist der Fall von Appel, der eine willkürliche Luxation darstellt, in Abzug zu bringen, sodaß 8 einwandfreie Fälle übrig bleiben. Wir kommen demnach zu einem Verhältnis etwa 1 : 1.

Ich möchte nun gleich Redard nach unseren Beobachtungen annehmen, daß die Luxation nach hinten, entgegen der Ansicht Kirmissons, der nur die Entstehung einer paralytischen Luxation nach vorn für möglich hält, die relativ häufiger auftretende Form ist. Diese Annahme erscheint um so berechtigter, als die übrig bleibenden 9 Fälle von Luxation nach vorn nicht durch Röntgenbilder gestützt sind.

Daß die Luxation nach hinten bisher nur in dieser kleinen Zahl beobachtet wurde, schreibe ich dem Umstande zu, daß es Fälle gibt, die, insbesondere bei fettreichen Kindern, durch den weniger ausgeprägten Symptomenkomplex, als ihn die Luxation nach vorn bietet, leicht übersehen und so einfach unter der Diagnose der allgemeinen spinalen Kinderlähmung geführt werden. Dies wird man jedoch vermeiden, wenn man dieser Form eine größere Aufmerksamkeit schenkt und derartige Fälle ohne Ausnahme mit Röntgenstrahlen durchleuchtet. Auf diese Weise haben wir eine Luxation nach hinten aufgedeckt, die uns sonst wahrscheinlich verborgen geblieben wäre (cf. Fall 2).

Wie läßt sich nun die Entstehung paralytischer Hüftluxationen aus der Lähmung der das Gelenk umgebenden Muskeln deuten? Zur Erklärung hat man die verschiedensten Theorien aufgestellt. Verneuil und seine Anhänger forderten zwei Bedingungen für die Entstehung einer paralytischen Luxation: erstens die Lähmung einer Muskelgruppe und zweitens das Intaktsein der Antagonisten, und machten den Muskeltonus dafür verantwortlich. Bei Lähmung sämtlicher Muskeln entstehe ein Schlottergelenk. Weder diese Theorie noch die Lehre Werners, daß die aktive Kontraktion der gesunden Muskeln das Glied in ihrem Sinne fixiert, hat der Kritik Stand gehalten und wurde später durch die mechanische Theorie Hüter-Volkmann ersetzt, die die paralytische Luxation durch die rein mechanischen Einflüsse zu erklären suchten, indem sie der Schwere der erkrankten Glieder selbst

und der Belastung derselben mit dem Körpergewicht Schuld gaben. Auch diese Erklärung traf für eine Reihe von Fällen nicht zu, wie Seeligmüller uns lehrte. Er schuf dann die antagonistisch-mechanische Theorie, die auch von Eulenburg und Lorenz anerkannt wurde und heute allgemein gültig ist. Nach dieser Theorie kontrahieren sich die nicht gelähmten Muskeln und geben dem Gliede eine ihrer Wirkung entsprechende Stellung, die bestehen bleibt, weil die Antagonisten durch die Lähmung funktionsuntüchtig geworden sind. Erst in zweiter Linie spielen die Schwere und Belastung mit dem Körpergewicht eine Rolle. Dieselben kommen in Betracht beim Entstehen einer Luxation nach vorn, wenn das Bein in Bettlage in der Hüfte und im Knie stark flektiert ist, weil dann die Eigenschwere des Beines „gleichsam als vis a tergo" in derselben Zugrichtung wirkt wie die funktionierenden Antagonisten (Karewski). Dazu kommt noch, wovon sich Karewski bei der blutigen Reposition überzeugt hat, daß die Erschlaffung und Ausweitung des Gelenks nach der der Lähmung zugerichteten Seite eine Abweichung des Kopfes begünstigt, die dann durch Schrumpfung des Ligamentum iliofemorale und der betreffenden Gelenkskapselpartie fixiert wird. Daß bei Lähmung sämtlicher Muskeln ein Schlottergelenk entsteht, wissen wir durch Seeligmüller u. a. Daraus geht hervor, daß das Zustandekommen einer paralytischen Luxation nur dann möglich ist, wenn nicht alle Muskeln in gleichem Maße gelähmt sind, wenn also das Gleichgewicht gestört ist. Je nach der Funktionsfähigkeit der einzelnen Muskelgruppe kommt es nun zu einer Luxation nach vorn oder hinten, und zwar zu der ersteren, wenn die Kraft der Abduktoren und Rotatoren die der Adduktoren übertrifft, zu der letzteren, wenn die Adduktoren funktionsfähig und die Abduktoren und Rotatoren geschwächt oder gelähmt sind. Daß aber auch Fälle vorkommen können, bei denen für die Luxation nach hinten die Eigenschwere und Belastung mit dem Körpergewicht das ursächliche Moment sind, läßt sich nicht bestreiten und ist wohl aus der für die Entstehung einer Luxation günstigen Lage, nämlich, indem das Kind dauernd mit angezogenem, dem Bauche aufliegenden Oberschenkel, sei es auf der rechten oder linken Seite im Bette liegt, zu erklären, wie dies Schultze in seinem Fall annimmt. Daß anderseits die mechanischen Momente auch imstande sind, dem Entstehen einer Luxation, und zwar

nach vorn, entgegenzuarbeiten, wenn auch die vorhandenen Muskelkontrakturen auf das Entstehen einer Luxation günstig einwirken, hat jüngst Saxl an einem Falle, der ein 14jähriges Mädchen mit einer paralytischen Abduktionskontraktur der Hüfte betrifft, gezeigt und er macht dafür die Belastung und den retrovertierten Schenkelhals verantwortlich, indem beim Gehen durch die Vorwärtsbeugung des Rumpfes und die veränderte Schenkelkopfstellung infolge Quadricepslähmung (Volkmann) die vordere Kapsel entlastet, der Druck vielmehr auf die hintere Partie übertragen und so den luxationsfördernden Kräften entgegengearbeitet wird.

Wie die paralytischen Luxationen sich aus einer Muskelkontraktur entwickeln können, dafür geben uns treffliche Beispiele Reclus, der in einem Falle von Luxation nach hinten, während der Kranke im Bett lag, und Karewski und Martin, die in je zwei Fällen von Luxation nach vorn bei Kindern, die niemals Gehversuche gemacht haben, dies beobachtet haben. Damit ist der Beweis für die Richtigkeit der antagonistisch-mechanischen Theorie erbracht.

Wenn wir nun die pathologisch-anatomischen Verhältnisse unserer Fälle näher betrachten, so gibt uns das Röntgenbild darüber Aufschluß. Dasselbe zeigt nämlich in Fall 1 das Becken und den Oberschenkelknochen auf der gelähmten Seite im Wachstum zurückgeblieben und atrophiert. Das Becken ist auf der kranken Seite bedeutend tiefer getreten. Der Kopf weist eine normale Konfiguration auf, steht deutlich unter dem horizontalen Schambeinast in der Gegend des Foramen obturatorium und hat sich, was äußerst interessant ist, hier eine neue Pfanne gegraben, die eine Ausweitung der alten Pfanne nach unten und vorn darstellt. Am oberen Pfannendach ist letztere mit Knochengewebe ausgefüllt. Der Schenkelkopf ragt mit seinem unteren Teil über den unteren Pfannenrand hinweg, steht unterhalb des y-förmigen Knorpels und wird an der unteren Pfannengrenze durch eine deutlich sichtbare Knochenverdickung am horizontalen Schambeinast gehalten. Man sieht das Femur zum Becken fast im rechten Winkel gestellt.

Was nun die klinischen Symptome anlangt, so haben wir hier das charakteristische Bild der Flexion, Abduktion und Außenrotation, und zwar so stark, daß der Oberschenkel mit dem Becken fast einen rechten Winkel bildet. Nach Helfe-

rich steht die untere Extremität bei allen Luxationen nach vorn in dieser typischen Haltung. Der rechte Oberschenkel liegt infolge enormer Spannung des Tensor fasciae latae und quadriceps in Seitenlage fast dem Bauche auf. Der Kopf ist vorn unter dem horizontalen Schambeinast im Scarpaschen Dreieck durchzufühlen. Die elektrische Erregbarkeit ist in den Adduktoren herabgesetzt, in den Abduktoren und Extensoren herabgesetzt und in den Flexoren nur wenig verändert.

Nach diesem klinischen Befunde könnte man a priori meinen, daß wir es mit einer typischen Luxation nach vorn zu tun hätten, doch der Röntgenbefund lehrt uns, daß es sich nicht um eine wirkliche Luxation, sondern um eine Art Pfannenwanderung im Rehnschen Sinne handelt. Der Ausdruck „Pfannenwanderung" scheint mir jedoch nicht günstig gewählt zu sein, weil wir von Pfannenwanderung nur bei entzündlichen Prozessen (Coxitis, Arthritis deformans etc.) sprechen.

Ich möchte daher auf Grund des Röntgenbefundes ebenso wie Kirmisson, der von einer Art Subluxation und Verschiebung der Pfanne nach vorn spricht, eine Subluxation mit Nearthrosenbildung, welch letztere eine Ausweitung der alten Pfanne nach vorn und unten darstellt, annehmen (Fig. 3).

Rehn hat zwei Fälle operiert, wobei das Gelenk sich bis zum Foramen obturatorium verschoben hatte. Er machte in einem Falle die interessante Beobachtung, daß da, wo die gelähmten Muskeln inserierten, der Knochen atrophisch und da, wo die gesunden Muskeln ansetzten, verdickt war.

Auch die Schultzeschen Fälle werden als eine Art Pfannenwanderung gedeutet, während es sich in den Karewskischen Fällen um wirkliche Luxationen gehandelt haben soll. Martins beide Fälle haben sich als Subluxationen erwiesen, wie in dem einen Falle die Operation, in dem anderen das Röntgenbild gezeigt hat. Saxl berichtete kürzlich über einen Fall von paralytischer Abduktionskontraktur der Hüfte, bei dem der klinische Befund eine Luxation nach vorn (luxatio suprapubica) vermuten ließ, das Röntgenbild aber den Kopf in der Pfanne zeigte.

Diese Befunde unterstützen mich demgemäß in meiner Ansicht, daß wir es, wenn es überhaupt zu Abweichungen des Kopfes und der Pfanne nach vorn kommt, mit einer Subluxation und Pfannenausweitung (Nearthrosenbildung) und nicht mit einer wirklichen Luxation zu tun haben, zumal die übrigen Luxationen nach vorn, die als wirkliche, permanente beschrieben sind, nicht durch Röntgenbilder gestützt sind.

In den drei anderen Fällen, die wir beobachteten, bei den iliacalen Luxationen, stimmen die klinischen Symptome miteinander überein, indem überall eine Lähmung der Rotatoren, Abduktoren und Extensoren vorhanden ist, während die Adduktoren und Flexoren größtenteils erhalten sind.

Die pathologisch-anatomischen Verhältnisse der Knochen und des Gelenkes, die, abgesehen von einer gewissen Wachstumsstörung normale Konfiguration zeigen, weichen, wie die Röntgenbilder beweisen, nur insofern voneinander ab, als die Stellung des Schenkelkopfes zur Pfanne eine verschiedene ist.

In Fall 2 steht der Kopf neben dem oberen Pfannenrand, in Fall 3 ist derselbe weiter nach oben unter die Spina gerückt und im Fall 4 ist er auf die Darmbeinschaufel getreten. Wir haben es also hier mit wirklichen Luxationen zu tun.

Differentialdiagnostisch kämen nun die angeborene, traumatische und entzündliche Luxation in Betracht. Die erstere kann wohl nur dann zur Verwechslung Anlaß geben, wenn sie schon vor der Erkrankung an Kinderlähmung bestanden hat und nicht nachgewiesen ist. In einem solchen Falle gibt wieder das Röntgenbild Aufschluß, indem man die für die kongenitale Luxation charakteristischen Veränderungen am Kopf und Gelenk vorfindet. Dagegen ist die traumatische Luxation durch die Anamnese und stets vorhandene Schmerzhaftigkeit unschwer von der paralytischen zu unterscheiden. Eine gewisse Schwierigkeit bereitet auch die entzündliche Luxation, und zwar eine ausgeheilte Coxitis mit Pfannenwanderung, worüber aber wieder das Röntgenbild infolge der sichtbaren Veränderungen am Kopf und an der Pfanne einen sicheren Aufschluß gibt.

Die Prognose ist quoad functionem eine günstige, wenn die Kranken nicht gänzlich vernachlässigt werden. Unter diesen Umständen kommt es zu den schwersten Deformitäten, denen jede Therapie machtlos gegenüber steht. Traurig ist solch ein Bild, das uns den Anblick eines verwahrlosten, im Bette zusammengekauerten Menschen bietet. Wichtig sind darum die prophylaktischen Maßnahmen, die das Eintreten hochgradiger Deformitäten verhindern. Zu dieser Prophylaxe gehört in erster Linie eine gute Lagerung des Kranken. Reicht dies nicht aus, so kommen Extensionsverbände und orthopädische Apparate in Betracht, die das Entstehen einer Luxation in vielen Fällen verhindern und wieder normale Verhältnisse schaffen können. Kommen aber Kranke mit hochgradigeren

Kontrakturen, wie dies häufiger der Fall ist, zum Arzt, so kommen wir mit diesen einfachen Mitteln für gewöhnlich nicht mehr zum Ziel, sondern müssen operativ vorgehen. Zunächst sind es die Tenotomien der verkürzten Muskeln, sei es subkutan oder in offener Wunde, welche die Kontraktur beseitigen und somit das Entstehen einer Luxation verhindern. Haben wir erst eine ausgebildete Verrenkung, so bleibt, um anatomische Verhältnisse zu schaffen, nichts anderes übrig, als die blutige Reposition nach der von Karewski empfohlenen Methode vorzunehmen. Die Technik dieser Methode ist kurz folgende: Mit dem Hüterschen vorderen Längsschnitt wird das Gelenk freigelegt. Die kontrakten Muskeln, Tensor fasciae latae, Rectus cruris und Vastus externus, event. auch Teile des Ileopsoas werden durchschnitten, das Gelenk eröffnet, das verkürzte Lig. iliofemorale durchtrennt, die Glutaeen, Obturator internus und externus, pyriformis vom Trochanter major abgehebelt, alsdann kann man mit einer kräftigen Adduktorenbewegung den abgewichenen Schenkelkopf in die Pfanne reponieren. Wenn die Pfanne zu klein ist, muß man sie mit Hohlmeißel erweitern. Während nun das Bein stark adduziert gehalten wird, vernäht man die durchtrennten Muskeln über dem Gelenk möglichst fest und legt immer in adduzierter Stellung einen antiseptischen und einen Gipsverband an. In vier Fällen hat Karewski die Operation mit Erfolg ausgeführt, wovon später drei ohne Apparat gehen konnten. In letzter Zeit hat Schultze die unblutige Reposition nach vorheriger Tenotomie der kontrakten Muskeln nach dem Prinzip der unblutigen Einrenkung bei der angeborenen Hüftverrenkung versucht und zwei paralytische Luxationen nach vorn bei einem Knaben von 15 Jahren und einem Mädchen von 14 Jahren mit Erfolg ohne besondere Schwierigkeit eingerenkt.

In dem ersten Falle hatte er eine Infraktion des Schenkelhalses mit nachfolgender Coxa vara, die sich bei vorsichtiger Einrenkung vermeiden ließe. Er bezeichnet die unblutige Einrenkung als die Methode der Wahl, hält dieselbe in all den Fällen für indiziert, wo ein geringer, leicht überwindlicher Widerstand vorhanden ist, insbesondere bei Kindern, und verlangt die blutige Reposition nach Karewski nur in den Fällen, die jeder unblutigen Therapie trotzen, aber, wenn die Verhältnisse es gestatten, ohne Eröffnung des Gelenks. Eine Resektion des Schenkelkopfes wird nur in seltenen Fällen ihre Anwen-

dung finden. Heute können und müssen wir bei Beurteilung des Falles durch das Röntgenbild, das stets ausschlaggebend ist, unterscheiden zwischen einer wirklichen Luxation und einer Subluxation, eventuell mit Nearthrosenbildung nach vorn, die früher scharf voneinander zu trennen nicht immer möglich war, und danach unser Handeln einrichten. Bei meinem Fall 1, wo seit Jahren außer hochgradigen Hüftkontrakturen eine solche Subluxation mit Nearthrosenbildung bestand und das Kind in einem Apparat sich nur mangelhaft fortbewegen konnte, hat mich die offene Durchschneidung der kontrakten Muskeln, Tensor fasciae latae, Rectus cruris und Vastus externus, wodurch ich nicht allein eine ausgiebige Extension, sondern auch eine weit bessere Adduktion des Beines erzielte, die durch Gipsverband mehrere Wochen in dieser Stellung gehalten wurde, zum Ziele geführt (Fig. 2).

Es war erstaunlich, wie nach Durchtrennung der stark verkürzten Muskeln eine wesentliche Stellungsverbesserung im Sinne der Extension, Adduktion und Innenrotation eingetreten war. Außerdem wurden zur Bildung eines künstlichen Quadriceps die funktionsfähigen Flexoren auf den vorderen oberen Rand der Patella überpflanzt und die Achillessehne wegen vorhandenen Spitzfußes tenotomiert.

Als Ersatz für die gelähmten Adduktoren möchte ich bei dieser Gelegenheit, um das Bein in möglichster Adduktionsstellung zu erhalten, folgenden Vorschlag machen: den Tensor fasciae latae an seiner Ursprungsstelle abzulösen und an dem Os pubis zu vernähen. Der Muskel würde dann wohl bei der Kontraktion eine adduzierende Wirkung ausüben und dazu beitragen, ein eventuelles Rezidiv zu verhüten. Ein solcher Versuch erscheint mir aussichtsvoll.

Das Resultat in meinem Fall 1 ist ein so vorzügliches, daß das Kind gegenwärtig stundenlang ohne zu ermüden ohne Apparat gehen kann (Demonstration). Wie Sie sich, meine Herren, selbst überzeugen können, stehen beide Beine jetzt parallel zueinander. Das Röntgenbild bestätigt diesen Befund und zeigt den Schenkelkopf in der Pfanne (Fig. 4).

Ich gebe zu, daß in frischen Fällen von Luxation nach vorn bei geringerem Widerstand das von Schultze empfohlene Redressement nach vorheriger Tenotomie stets zu versuchen ist und zum Ziele führen kann. In älteren Fällen, insbesondere bei älteren Kindern, möchte ich davor warnen, weil bei der

Zartheit der Knochen leicht Frakturen gesetzt werden, die selbst bei vorsichtiger Einrenkung infolge des stets vorhandenen, stärkeren Widerstandes schwerlich zu vermeiden sind. In den Fällen, wo wir keine wirkliche Luxation, sondern eine Subluxation, eventuell mit Nearthrosenbildung, um die es sich im wesentlichen handelt, haben, möchte ich empfehlen, wenn geringe Kontrakturen vorliegen, eine rein orthopädische Behandlung (Martin), oder das Redressement auszuführen, dagegen bei stärkeren Kontrakturen und vorhandenen Knochenveränderungen sich mit der offenen Durchschneidung der kontrakten Muskeln und Anlegung eines Gipsverbandes in Extension und verbesserter Adduktion zu begnügen (cf. Fall 1). In solchen Fällen kann man, will man nicht anatomische Verhältnisse schaffen, die blutige Reposition entbehren.

In den wirklich typischen Fällen von paralytischer Luxation nach vorn älteren Bestandes, ist die blutige Reposition nach Karewski allen anderen Methoden vorzuziehen.

Ich kann mir nicht vorstellen, daß eine solche Luxation bei den bestehenden Knochen- und Weichteilveränderungen auf andere Weise zur Heilung gebracht werden kann, und stimme dem bei, was Hoffa in der neuesten Auflage seines Lehrbuchs sagt: „Eine Reposition der paralytischen Luxationen älteren Bestandes ist selbst in Narkose unmöglich".

Für die paralytischen Luxationen nach hinten wird die blutige Reposition eine Reluxation am sichersten vermeiden. Eine orthopädische Behandlung oder die unblutige Reposition können in den frischeren Fällen zum Ziele führen; meist wird aber eine Reluxation die Regel sein, wie dies Fall 3 beweist. In Fall 4 haben wir bei einer älteren Luxation die blutige Reposition gemacht, nachdem wir uns von der Unmöglichkeit der unblutigen Einrenkung überzeugt hatten. Der Kopf ist bei relativ guter Beweglichkeit in der Pfanne fixiert und hat bis heute ein halbes Jahr nach der Operation dieselbe nicht wieder verlassen. Ueber das funktionelle Resultat läßt sich noch nichts sagen, da Patient wegen mehrfacher Sehnenplastiken und Osteotomien noch in Behandlung steht.

Fassen wir unsere obigen Auseinandersetzungen zusammen, so können wir folgende Schlußfolgerungen aufstellen:

1. Die spinale Kinderlähmung kann zu einer paralytischen Luxation der Hüfte führen.

2. Für die Entstehung einer paralytischen Luxation ist die antagonistisch-mechanische Theorie Seeligmüllers heute allgemein gültig.

3. Die paralytische Luxation nach vorn oder nach hinten entwickelt sich dann, wenn im Muskelapparat das Gleichgewicht gestört ist, d. h. wenn die eine Muskelgruppe die andere überwiegt. Die mechanischen Momente spielen nur eine untergeordnete Rolle.

4. Die Luxation nach hinten kommt häufiger vor, als bisher beobachtet wurde.

5. Die Luxation nach vorn läßt sich aus der typischen Abduktionskontraktur und dem Fühlen des Schenkelkopfes unter dem horizontalen Schambeinast nicht immer richtig erkennen.

6. Das Röntgenbild ist stets ausschlaggebend und gestattet eine sichere Unterscheidung zwischen einer wirklichen Luxation und Subluxation, eventuell mit Nearthrosenbildung.

7. Wirkliche Luxationen nach vorn, die durch Röntgenbilder gestützt sind, existieren in der Literatur nicht, nur Subluxationen, eventuell mit Nearthrosenbildung.

8. Die prophylaktischen Maßnahmen zur Verhütung der Lähmungskontrakturen, resp. des Entstehens einer paralytischen Luxation sind von größter Wichtigkeit.

9. Bei wirklicher Luxation, nach vorn wie nach hinten, ist in frischen Fällen nach vorheriger Tenotomie das Redressement zu versuchen, in älteren Fällen ist die blutige Reposition nach Karewski vorzunehmen.

10. Bei Subluxation, eventuell mit Nearthrosenbildung nach vorn, ist bei geringen Kontrakturen eine orthopädische Behandlung oder das Redressement, bei stärkeren Kontrakturen die offene Durchschneidung der kontrakten Muskeln und Gipsverband in extendierter und adduzierter Stellung zu empfehlen.

Literatur: 1. Albert, Ein Fall von paralytischer Luxation im Hüftgelenk. Klinische Rundschau 1892. — 2. Appel, Ein seltener Fall von paralytischer Hüftgelenksverrenkung. Münchener medizinische Wochenschrift 1895. — 3. Eulenburg, Lehrbuch der Nervenkrankheiten. — 4. Garavini, Sopra un caso di Lussazione paralitica volontaria dell' anca. — Arch. di orthop. Bd. 20. — 5. Helferich, Atlas und Grundriß der traumatischen Frakturen und Luxationen 1898. — 6 Hoffa, Lehrbuch für orthopädische Chirurgie. — 7. Hüter, Klinik der Gelenkkrankheiten 1871. — 8. Karewski, Ueber paralytische Luxationen der Hüfte. Archiv für klinische Chirurgie 1888, Bd. 37. — 9. Derselbe, Zur Pathologie und Therapie der paralytischen Hüftgelenksluxation. Deutsche medizinische Wochenschrift 1889. — 10. Derselbe, Ueber Operationen an paralytischen Gelenken. Deutsche medizinische Wochenschrift 1890. — 11. Derselbe, Lehrbuch für chirurgische Krankheiten des Kindesalters 1894. —

12. Kirmisson, Les difformités acquises 1902. — 13. Krönlein, Die Lehre von den Luxationen. D. Ch. Lfg. 26, 1882. — 14. Lorenz, Ueber die Entstehung der Gelenkkontrakturen. Gesellschaft der Aerzte in Wien 1887. — 15. Martin, Ueber paralytische Luxationen. Zeitschrift für orthopädische Chirurgie Bd. 10. — 16. Mouchet, Luxation paral. de la hanche variété iliaque. Bulletins et mémoires de la société anatomique de Paris 1906. — 17. Reclus, Les luxations paralyt. du fémur. Revue mans. de médecine et chirurgie 1873. — 18. Redard, Traité pratique de chirurgie orthopédique 1903. — 19. Rehn, Ueber luxatio paralytica. Zentralblatt für Chirurgie 1891. — 20. Saxl, Zur Pathologie der paralytischen Abduktionskontraktur und Luxation der Hüfte. Wiener klinische Rundschau 1906, No. 30. — 21. Schultze, Die luxatio paralytica infrapubica und deren Behandlung. Archiv für Orthopädie, Mechanotherapie und Unfallchirurgie Bd. 4, H. 4. — 22. Seeligmüller, Zentralblatt für Chirurgie 1878. Gerhardts Handbuch der Kinderkrankheiten Bd. 5, H. 1, S. 78. — 23. Volkmann, Ueber Kinderlähmung und paralytische Kontrakturen (Volkmanns Sammlung klinischer Vorträge I, 1. — 24. Verneuil, Sur les luxations prétendues congénitales de la hanche. Revue d'orth. 1890. — 25. Werner, Reform der Orthopädie. Berlin 1851. — 26. Wolff, Ueber einen Fall von Schultergelenksarthrodese, wegen eines durch traumatische Myopathie entstandenen Schlottergelenks. Berliner klinische Wochenschrift 1886, No. 52.

Zur Frage der Behandlung von Rupturen des Quadriceps femoris.[1])

Von **F. Karewski** in Berlin.

Der 67jährige Herr E., der seit Jahren an Harnröhrenstriktur sowie an geringer Albuminurie infolge früher überstandener Nephritis leidet, verfehlte am 23. November 1906 beim Hinabsteigen einer Kellertreppe eine Stufe, versuchte, sich aufrecht zu halten, stürzte aber hin. Ein Begleiter setzte ihn auf einen Stuhl. Ohne wesentliche Beschwerden konnte Herr E. eine geschäftliche Unterredung zu Ende führen. Als er sich wieder erhob, vermochte er auf der Kellersohle leidlich zu gehen; als er aber die erste Stufe der Kellertreppe erklimmen wollte, fiel er von neuem hin. Hierbei wie beim ersten Fall hatte er oberhalb des linken Knies ein Gefühl wie beim „Wadenkrampf". Indessen konnte er, von fremden Personen gestützt, die Treppe ersteigen, die Gehfähigkeit wurde jedoch mit jedem Schritt schlechter, und als er schließlich in seine Behausung gebracht war, erlosch die Bewegungsfähigkeit des verletzten Knies völlig. Bei der wenige Stunden nach dem Unfall vorgenommenen Untersuchung zeigten sich die Konturen des linken Kniegelenks total deformiert. Die Patella war nach unten gerutscht, sodaß im Ligamentum patellae eine tiefe Querfurche zu sehen war, oberhalb der Kniescheibe befand sich eine zweite, sehr breite, den ganzen oberen Umfang des Gelenks einnehmende Vertiefung, die, in fast gerader Linie verlaufend, von der medialen Seite zur lateralen sich erstreckte. Die Einsenkung war etwa drei Querfinger breit, die gesamte Muskulatur des Oberschenkels war oberhalb derselben zurückgeschnurrt, erschien deswegen massiger als die der andern Seite. Der obere Rand der Patella war frei zu fühlen, im Gelenk befindet sich ein geringer Bluterguß. Hob man das Bein von der Unterlage empor, so fiel der Unterschenkel kraftlos herab. Jeder

1) Siehe die Verhandlungen im I. Teil dieses Bandes, S. 14.

Versuch, auch nur die geringste Streckbewegung auszuführen, mißlang. Es handelte sich also offenbar um einen Querriß des Quadriceps femoris dicht an der Kniescheibe, und zwar nicht nur, wie gewöhnlich, des Rectus femoris, sondern auch beider Vasti.

Wegen vorgerückter Nachtzeit wurde der Patient zunächst auf eine improvisierte schiefe Ebene gelagert, das überstreckte Knie mit Eisblase bedeckt. Am nächsten Vormittag hatte sich ein beträchtlicher Bluterguß um und in das Gelenk ausgebildet.

Der Patient wird in meine Klinik transportiert, damit die Naht der zerrissenen Muskeln ausgeführt werde. Hier wird festgestellt, daß Herz und Lungen gesund, die Arterien etwas sklerotisch sind, der Urin frei von Zucker, ½ ‰ Eiweiß enthält, auch zeigt er cystitisches Sediment, aber keine nephritischen Bestandteile. Die Operation soll am nächsten Tage vorgenommen werden. Um die Enden der zerrissenen Muskulatur zu nähern, wird ein Heftpflasterverband so angelegt, daß zwei breite Streifen von Leukoplast bogenförmig oberhalb und unterhalb der Patella sich kreuzen. Hochlagerung auf schiefer Ebene. Im Laufe des Tages Verschlechterung des Allgemeinbefindens. Der Kranke sieht kongestioniert cyanotisch aus; der Puls wird hart, äußerst gespannt, setzt gegen Abend und in der Nacht öfter aus, auch stellt sich saures Aufstoßen ein.

Am 25. November hat sich dieser Zustand erheblich gesteigert. Es tritt häufiges, saures Erbrechen auf, der Leib wird trotz reichlichen, guten Stuhlganges meteoristisch, im Urin läßt sich Aceton bei Abwesenheit von Zucker nachweisen. Temperatur normal. Milchdiät, Biliner, Natrium bicarbonicum.

26. November. Der Eiweißgehalt des Urins steigt auf 1 ‰. Aceton in großen Mengen, Erbrechen seltener, Puls weicher, Kongestion geringer. Von operativem Eingreifen wird Abstand genommen, zumal die Resorption des Blutergusses unter dem Pflasterverband gut vor sich geht, auch die Rupturenden der Muskeln sich nähern. Indessen bilden sich unter den Leukoplasten schnell Blasen, sodaß täglich die Stellen des Angriffspunktes gewechselt werden müssen.

Vom 28. November bis 1. Dezember muß die Pflasterbehandlung ganz aufgegeben werden, da die Hautveränderungen solche nicht mehr gestatten. Der Allgemeinzustand hat sich bis auf große Hinfälligkeit gebessert, das Aceton ist seit 30. November verschwunden, Eiweißgehalt des Urins unverändert. Das Bein wird auf eine Blechschiene im Hüftgelenk stark gebeugt gelagert. Die Hautdefekte werden mit Vioform bestreut. Die Diastase der Muskeln beträgt nur noch die Breite zweier Querfinger.

Am 1. Dezember wird ein neuer Heftpflasterzugverband folgendermaßen angelegt: Am Ober- wie am Unterschenkel werden

median wie lateral, sowie in der Mitte über der Patella, im ganzen drei breite Streifen, die jeder einzeln in $^2/_3$ ihrer Länge in zwei Teile getrennt sind, so angebracht, daß die sechs Enden sich weithin übereinander kreuzen, die Gelenkgegend selbst freilassend. Zwischen die drei so am Oberschenkel wie am Unterschenkel entstehenden, freien Stücke, die doubliert sind, wird je ein starker Gummizug fest geknotet. Auf diese Weise wird ein kräftiger Zug auf die gerissene Oberschenkelmuskulatur ausgeübt, der sie dauernd nach unten bewegt, während er gleichzeitig das Ligamentum patellae mit seinem Knochen nach oben befördert. Diese Einrichtung wirkt so suffizient, daß der Patient mit ihr imstande ist, das Bein gestreckt etwas von der Unterlage zu erheben. Die Patella wird durch Watte gegen Druck geschützt, eine kleine Rolle unterhalb schiebt sie nach oben.

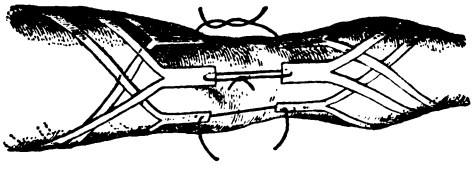

Am 7. Dezember wird der Patient außer Bett gebracht, indem der Zugverband nur noch durch eine dünne Holzschiene an der Beugeseite gestützt wird.

11. Dezember. Trotzdem der Kranke täglich mehrere Stunden außer Bett ist, hebt sich sein Befinden nur langsam. Zeichen einer doppelseitigen hypostatischen Pneumonie. Die Kniekontur ist fast normal, an den Stellen des ehemaligen Risses Bildung einer harten Schwiele. Die Elevation des Beines mit Hilfe des Extensionsverbandes wird täglich besser. Aber unterhalb der Patella trotz aller Vorsicht Decubitus, der zwingt, den Mittelzug aufzugeben. Der Kranke beginnt kleine aktive Beugungen des Knies auszuführen.

16. Dezember. Allgemeinzustand bessert sich allmählich. Von heute an werden die Muskeln faradisiert. Die Beuge- und Streckexkursionen mit Zug sind ausgiebiger, gehen bis zu 135° Beugung; auch nach Entfernung der Züge kann der Kranke, natürlich unter den nötigen Vorsichtsmaßregeln, geringe Flexion und fast völlige Extension aktiv ausüben. Mit Zug beginnt er Gehübungen zu machen, gestützt von zwei Personen.

22. Dezember. Der heute aus der Klinik entlassene Patient kann aktiv fast bis zum rechten Winkel beugen und völlig strecken. Der Zug wird nur noch nachts benutzt, die Schiene gänzlich fortgelassen. Tägliche Faradisation, aber keine Massage, teils wegen des Heftpflasterverbandes, teils — in der Folgezeit — wegen der schlechten Beschaffenheit der Haut. Allgemeinzustand leidlich, Albumen nur noch $^1/_2$ pro Mille.

25. Dezember. Entfernung der Extension, Uebungen normalen Gehens. Diese müssen nach einigen Tagen wieder aufgegeben werden, weil eine Thrombose der V. femoralis von neuem zur Bettruhe zwingt. Erst vom 3. Januar 1907 werden sie bei fester Wicklung des Unterschenkels wieder aufgenommen. Vom 15. Januar an macht Herr E. Ausfahrten, zu denen er selbständig die Treppe seines Hauses hinab- und hinaufsteigt. Allmählich kehrt Gefühl alter Gesundheit wieder, sodaß vom 22. Januar an Spaziergänge auf der Straße möglich sind. Massage kann wegen der Reste der Thrombose nicht ausgeführt werden. Anfang Februar versuchte, mediko-mechanische Behandlung muß wegen Schmerzen im Unterschenkel und starker, neuer Schwellung wieder unterlassen werden.

11. Februar. Vorstellung in der chirurgischen Vereinigung. Patient geht ohne Stütze, beugt das Knie über den rechten Winkel, streckt normal. Eine quer über das Gelenk durch beide Vasti und den Rectus femoris gehende, breite Schwiele zeigt die Stelle des ehemaligen Risses deutlich an.

Diese unter den denkbar größten Schwierigkeiten erfolgte, konservative Heilung eines totalen Risses der gesamten Streckmuskulatur des Oberschenkels zeigt, daß die in neuester Zeit immer eindringlicher und häufiger erhobene Forderung der primären Naht der Ruptur des Quadriceps femoris nicht zu Recht besteht. Die Verhältnisse, die der oben beschriebene Fall darbot, konnten nicht ungünstiger sein. Die Verletzung hatte offenbar nicht nur den Rectus, sondern auch beide Vasti betroffen, also die Hilfsapparate, auf deren Bedeutung König für die partielle Erhaltung der Funktion und konsequenterweise für die Heilung hingewiesen hat; waren mitzerstört worden. Anscheinend war zunächst nur der Rectus femoris betroffen worden, die seitlichen Hilfsmuskeln erlaubten nach dem ersten Fall noch dem Patienten, einige Schritte zu machen. Als er aber unternahm, eine Treppe zu ersteigen, kam er von neuem zu Fall, weil dieser Anstrengung die noch intakten Reste des Quadriceps nicht gewachsen waren und nun selbst durchrissen; die mit großer Energie fortgesetzten Versuche, selbständig die Behausung zu erreichen, bezahlte der Patient mit der völligen Kontinuitätstrennung des gesamten Streckapparates.

So schien gerade dieser Fall sehr unvorteilhafte Chancen für mechanische Behandlung zu geben, und es wurde in Aussicht genommen, die primäre Naht zu machen. Aber der Allgemeinzustand des Kranken verbot die beabsichtigte Ope-

ration, die eingeleitete konservative Behandlung wurde durch allerlei schwere Zwischenfälle lokaler und allgemeiner Natur gestört, die so wichtige Nachbehandlung mit Massage und Bewegungskuren konnte nicht ausgeführt werden. Nichtsdestoweniger erlangte der Patient in einer sehr kurzen Zeit, nämlich innerhalb vier Wochen, Gehfähigkeit und in acht Wochen fast volle Funktion wieder. Die praktisch kaum ins Gewicht fallenden, restierenden Mängel der Flexion werden von Tag zu Tag geringer.

Wenn also die meisten modernen Autoren, unter ihnen erst kürzlich wieder Wedensky, in einer sehr interessanten Studie über die Bedeutung des Hilfsapparates bei Kniegelenksstreckverletzungen, ausnahmslos die operative Behandlung mit solcher Energie fordern, daß Chirurgen, die solche nicht ausüben, fast als rückständig betrachtet werden müssen, so geht das wenigstens für die Risse oberhalb der Patella über das Ziel hinaus. Selbst wenn die vikariierenden Muskeln des Streckapparates, als deren hauptsächlichste doch die Mm. vastus medialis und lateralis zu betrachten sind, mitzerrissen sind, kann ohne blutigen Eingriff ein ausgezeichnetes Resultat durch zweckmäßige konservative Therapie erzielt werden, und zwar innerhalb derselben Frist, welche die operative Behandlung als ihren Vorzug für sich in Anspruch nimmt. Dem Versuch, unblutig zum Ziel zu kommen, kann also seine Berechtigung nicht bestritten werden. Allerdings muß von vornherein mit aller Energie darauf hingezielt werden, daß die Verbandmethode denselben Zweck erfüllt, den die Naht anstrebt, d. h. die sofortige, direkte Aneinanderlagerung der Rupturenden der Muskeln.

Ich glaube, daß die von mir beschriebene Methode des elastischen Zuges im wesentlichen den guten Erfolg bedingte, und halte deswegen für wichtig, mit einigen Worten darauf einzugehen. Da drei Muskelbäuche durchrissen sind, so müssen auch alle drei zum Angriffspunkt genommen werden. Die drei Züge ober- und unterhalb des Kniegelenks sollen so angelegt werden, daß sie mit Sicherheit die drei Hauptteile des Streckapparates, also sowohl den mittleren (Rectus femoris) wie die beiden seitlichen (Vastus lateralis und medialis) umfassen, deshalb ist eine weitgehende Kreuzung der Heftpflasterenden nötig. Sie müssen dauernd eine lebendige, von Lageveränderungen, Pflasterverschiebungen unabhängige

Traktion ausüben und bedürfen deswegen eines Mittelstückes aus starkem Gummi. Derselbe wird aus sehr starker übersponnener Gummischnur hergestellt, deren Enden durch entsprechende Löcher in Heftpflaster geführt und geknotet werden, sodaß die Zugwirkung beliebig modifiziert werden kann. Um die Patella möglichst nach oben zu verschieben, wird an ihrem unteren Rande quer über das zugehörige Ligament eine Watterolle eingeschaltet, die den Knochen bedeckende Haut durch ein Polster geschützt. Ein derartiger kraftvoller Zug erlaubt sehr frühzeitig innerhalb der geringen Grenzen, welche die Elastizität des Gummimittelstücks gestattet, kleine Bewegungen des Gelenks. Jeder bei mehrfachen Heftpflasterzügen ja so leicht sich einstellende Unterschied in der Dehnung derselben läßt sich unschwer durch stärkeres Anziehen der Gummischnüre ausgleichen. Man wird selbstverständlich in der ersten Zeit durch eine Dorsalschiene das Knie immobilisieren, man kann auch, falls es nötig erscheint, für einige Stunden am Tage oder während der Nacht zur Verhütung von Decubitus die Züge lösen, aber diese wirken so stark, daß man sehr bald auf die Erschlaffung der Muskulatur durch Hochlagerung des Beines verzichten und damit den doch meist in hohem Alter befindlichen Kranken die so nötige Entfernung aus dem Bett und aus der Rückenlage verschaffen kann. Natürlich ist eine sorgfältige, eventuell an jedem Tage mehrfache Kontrolle des Verbandes nötig.

Wenn auch ein einzelnes, glückliches Heilresultat kaum prinzipielle Bedeutung beanspruchen darf, so beweist doch gerade diese mit so vielen bösen Zwischenfällen komplizierte Beobachtung die Leistungsfähigkeit des Verfahrens und zeigt, daß die mechanische Behandlung selbst schwerer Rupturen des Quadriceps femoris zum mindesten versucht werden sollte, ehe man zur Operation schreitet.

Leberabsceß nach Influenza.[1])

Von **F. Karewski** in Berlin.

L., 25 Jahre alt, angeblich bis auf in der Jugend überstandenes, hereditär syphilitisches Ulcus corneae stets gesund gewesen, erkrankte vor 14 Tagen an Influenza mit Fieber bis über 39° und Gliederschmerzen, ohne Schüttelfrost. Unter der üblichen Behandlung besserten sich die Beschwerden, indessen kam der Kranke sehr von Kräften, und sein Hausarzt stellte eine symptomlose Dämpfung rechts hinten unten über der Lunge fest. Eine Probepunktion in der Axillarlinie des achten Intercostalraumes ergab Eiter. Deswegen wurde der Patient meiner Klinik behufs Vornahme der Empyemoperation überwiesen.

Am 7. November 1904 wurde folgender Befund erhoben. Magerer junger Mann von schwerkrankem Aussehen, Hautfarbe fahl, blaß, nicht icterisch. Herz normal. Urin ohne Eiweiß und Zucker. Lungenbefund links ohne Besonderheiten; rechts beginnt in der Höhe des siebenten Brustwirbeldornes eine Dämpfung, die entlang dem Verlauf der Rippe nach vorn reicht, in die Leberdämpfung an der hinteren Axillarlinie übergeht und nach unten und lateral an Intensität zunimmt. Auskultatorisch im Bereiche des matten Schalles abgeschwächtes Atmen ohne Nebengeräusch. Atmung rechts zurückbleibend. Die Leberdämpfung erreicht den Rippenbogen, ohne ihn aber zu überschreiten. Palpatorisch ist der untere Rand des Organs gerade noch innerhalb des Arcus costalis nachzuweisen. Die Palpation ist nicht schmerzhaft. Koliken haben nie bestanden, überhaupt spricht weder in der Vergangenheit noch in der jetzigen Erkrankung irgend etwas für eine Affectio hepatis. Zwei Probepunktionen im siebenten Intercostalraum hinten nahe der Wirbelsäule und vorn in der Scapularlinie befördern serös-eitrige Flüssigkeit zutage, deren bakteriologische,

1) Siehe die Verhandlungen im I. Teil dieses Bandes, S. 14.

mikroskopische und kulturelle Untersuchung Coccen ohne besondere Charakteristik zeigt. Ileocöcalgegend ohne Befund.

9. November. Temperatur 36,6 bis 37,8. Befund unverändert. Eine neue Punktion im neunten Intercostalraum hinter der durch den Hausarzt früher vorgenommenen, saugt dicken Eiter an, der mikroskopisch keine elastischen Fasern, keine Strahlen- oder Fadenpilze enthält.

Diagnose: Aller Wahrscheinlichkeit nach basales abgekapseltes Empyem, das sekundär serös-eitrige Pleuritis hervorgerufen hat; möglicherweise ätiologisch unbekannter subphrenischer Absceß.

10. November. Operation in Morphium-Sauerstoff-Aether-Chloroformnarkose mit Roth-Draeger-Apparat. Längsschnitt auf die zehnte Rippe, die in großer Ausdehnung reseziert wird. Pleura costalis verdickt, bläulich, wird inzidiert, es stürzt serös-eitrige Flüssigkeit heraus und Luft tritt in den Brustraum, die Lunge retrahiert sich stark. An dem vorderen Wundwinkel entleert sich aus einer feinen Oeffnung, die wohl der letzten Punktion entspricht, vielleicht auch bei der Inzision des Brustraums im Zwerchfell erzeugt ist, ein Tropfen dicken Eiters. Diese Stelle wird sofort tamponiert, um zunächst die Pleurahöhle gegen den Absceß abzuschließen. Die stark zurückgezogene Lunge wird bei der Inspiration gefaßt und ihr basaler Rand am Zwerchfell mit einigen Catgutnähten fixiert, alsdann wird die Pleura costalis sorgfältig so an das Zwerchfell angenäht, daß Raum zu dessen Durchschneidung bleibt. Hinten werden einige Jodoformgazestreifen in die Brusthöhle eingeführt und deren äußere noch restierende Oeffnung fest tamponiert, sodaß keine Luft mehr aspiriert werden kann. Die Rippenfell-Zwerchfellnaht wird gleichfalls durch aufgenähte Jodoformgaze geschützt.

Nachdem so die Verbindung zwischen beiden serösen Höhlen wieder aufgehoben ist, wird durch eine Kornzange und mit dem Messer die Oeffnung am Zwerchfell erweitert, und es zeigt sich nun, daß der Sitz der Eiterung die Leber ist. Aus derselben fließt über $^1/_2$ Liter dicken, grünlichen, stinkenden Eiters mit nekrotischen Gewebsfetzen. In die Leberhöhle werden zwei dicke Drains, die mit Jodoformgaze umwickelt sind, eingeführt, im übrigen wird ein luftdicht schließender Verband angelegt. Im Eiter mikroskopisch keine Echinococcenhaken oder dergleichen, kulturell (Bouillon, Blutagar, Agaragar) steril. Nach der Operation Kollaps, der aber schnell unter geeigneten Maßnahmen vorübergeht.

Ungestörter Verlauf in den nächsten Tagen. Der Verband schlägt schnell durch und muß oberflächlich wiederholt gewechselt werden.

15. November. Befinden gut. Heute Drains aus der Leberhöhle entfernt und durch Gazestreifen ersetzt. Rechte Lunge gibt

bis dicht an die Tamponade heran normalen Schall und gutes vesikuläres Atmungsgeräusch.

18. November. Gestern Abend Temperatur 38,3. Beim Verbandwechsel entdeckt man am vorderen Wundwinkel kleine Eiterverhaltung. Bei vorsichtiger Entfernung der Pleurastreifen, die sofort durch andere ersetzt werden, kein Lufteintritt, die Lunge hat sich also gut ausgedehnt und adhäriert überall.

Noch zwei bis drei Tage abendliche Temperaturen bis 38°. Befinden des Patienten ist leidlich, er erholt sich nur wenig. Urin chemisch und mikroskopisch normal.

26. November. Die Wunde sieht gut sauber aus. Die noch restierende Pleurahöhle wird mit Gummidrains offen gehalten, die Leberwunde wird allmählich immer weniger fest tamponiert.

4. Dezember. Leberabsceßhöhle hat sich stark verkleinert, sondert kaum noch ab, sie wird mit Gazestreifen versorgt, während die Pleuradrains immer mehr gekürzt werden.

Das Befinden und Aussehen des Patienten bessert sich von Tag zu Tag. Er verläßt das Bett.

10. Dezember. Von heute an Atoxylinjektionen, um die Konstitution des Kranken zu heben.

18. Dezember. Entlassung zur ambulanten Behandlung. Der Pleuraraum ist bis auf eine schmale granulierende Fläche geschlossen, die Leberhöhle ist etwa 4 ccm groß, präsentiert sich als frisch rote, gesund aussehende Vertiefung.

Die weitere Rekonvaleszenz geht schnell von statten. Der Patient kann bald seine gewohnte Beschäftigung wieder aufnehmen, und hat in 2¼jähriger Beobachtung weder von seinem Leberabsceß, noch von dem Empyem irgend welche Residuen behalten, auch sonst keine weitere Erkrankung durchgemacht.

Am 11. Februar 1907 Vorstellung in der chirurgischen Vereinigung im besten Gesundheitszustande.

Betrachten wir den beschriebenen Fall epikritisch, so hat es sich um einen Leberabsceß unklarer Aetiologie gehandelt, der sekundär — vielleicht im Anschluß an die erste Punktion — eine seropurulente Pleuritis erzeugt hatte. Nichts wies auf eine hepatische Erkrankung hin. Der bis dahin gesunde Mann war ohne Schüttelfrost an einem influenzaartigen Leiden behandelt worden, das schnell vorübergegangen war. Nur die damit nicht in Einklang stehende große Prostration hatte den sorgfältigen Hausarzt zu einer Untersuchung der Lungen, von deren Seite keinerlei Symptome bestanden, aufgefordert, welche Zeichen eines Empyems rechts aufdeckte. Wiederholter Probestich förderte bald seropurulentes

Sekret, bald dicken Eiter zutage, sodaß man ein abgekapseltes Empyem der Lungenbasis mit konsekutiver Affektion der Pleurahöhle annehmen mußte. Die nach oben konvexe Dämpfungsgrenze und der an sich ungewöhnliche Befund ließ zwar an die Möglichkeit einer subphrenischen Eiterung denken, ohne daß diese aber sehr wahrscheinlich erschien, da alle für solche ursächlich in Anspruch zu nehmenden Momente fehlten. Weder Perityphlitis, noch Gallensteinerkrankung, noch Echinococcen kamen in Frage, die in frühester Jugend festgestellte, hereditär syphilitische Augenerkrankung konnte ebensowenig einen Hinweis auf den jetzigen Zustand ergeben. Die Leber selbst war nicht nachweislich vergrößert. Fieberbewegungen charakteristischer Art kamen nicht zur Beobachtung.

Nimmt man hinzu, daß gerade nach Influenza, die vorhergegangen sein sollte, Empyeme nicht selten sind, auch wenn keine auffälligen Lungenerscheinungen beobachtet werden, so konnte der diagnostische Irrtum um so weniger vermieden werden, als kein objektives Merkmal eines akuten oder chronischen Leberleidens vorhanden war.

Man könnte allerdings daran denken, daß die im Beginn der Erkrankung festgestellten Erscheinungen allgemeiner Natur und die Fieberbewegungen der Ausdruck der Lebervereiterung gewesen waren, also eine Influenza überhaupt nicht bestanden habe. Indessen das würde den Fall nur noch rätselhafter und unklarer machen. Man müßte dann eine idiopathische Entstehung konzedieren.

Im übrigen hielt Langenbuch es für wohl möglich, daß die Influenza Lebereiterung veranlassen könne, und Körte beschreibt in seinen Beiträgen zur Chirurgie der Leber einen Fall, der dem unsrigen überaus ähnlich ist.

Bei einem jungen Mann von 26 Jahren hatte sich im Anschluß an Influenza eine Pleuritis entwickelt, die etwa 2½ Monate nach Beginn der Erkrankung unter der Vermutung eines basalen Empyems operiert wurde. Während des Eingriffs wurde entdeckt, daß der Eiter subdiaphragmatisch in der Leber saß. Ohne Eröffnung der Pleurahöhle, die in den untersten Abschnitten verklebt war, wurde der Leberabsceß inzidiert und drainiert, aber das Pleuraexsudat vereiterte. Zehn Tage post operationem erfolgte ein Spontandurchbruch mit Pneumothoraxbildung, die zu ihrem Verschluß weitere Rippenresektionen erforderte und erst lange Zeit nach Vernarbung des Leberabscesses zur Heilung kam.

Dieser Fall, von dem Körte vorsichtigerweise als von einem mit unklarer Aetiologie spricht, der „unter dem Bilde einer Influenza“ begann, ähnelt dem meinigen außerordentlich. Und wenn man in Betracht zieht, daß die Grippe auch sonst metastatische Eiterungen verursacht, so wird man ihre ätiologische Bedeutung auch nicht in Abrede stellen können, weil der von uns bakteriologisch geprüfte Eiter sich steril erwiesen hat. Das ist ja bei Metastasen nach Influenza nicht ungewöhnlich, beruht auch vielleicht auf Zufälligkeiten bei der Untersuchung.

Bei Körtes Kranken war eine Lebervergrößerung nachgewiesen worden, die bei dem unsrigen fehlte. Aber ersterer kam erst nach zehn Wochen, letzterer schon 14 Tage nach dem Krankheitsbeginn zur Operation. Der Prozeß hatte also schon größeren Umfang angenommen. Auf den gleichen Umstand ist die Tatsache zurückzuführen, daß bei Körtes Patienten die perpleurale Operation ohne Eröffnung der Brusthöhle ausgeführt werden konnte, weil Adhäsionen den Komplementärraum abgeschlossen hatten, während wir bei Inzision der Pleura costalis auf der zehnten Rippe (bei Körte auf der achten!) sofort die Entstehung eines Pneumothorax erlebten, nachdem das Exsudat abgeflossen war. Das hätte leicht verhängnisvoll für den Patienten werden können, was schon daraus hervorgeht, daß Körte trotz der günstigen Verhältnisse sekundäre Vereiterung der serösen Pleuraausschwitzung mit Spontandurchbruch und Lufteintritt in den Brustraum sah.

Wir mußten also, um eine weitere Infektion der Thoraxhöhle durch den abfließenden Lebereiter zu verhindern, vor dessen Entleerung Verhältnisse herzustellen suchen, wie wir sie sonst bei perpleuralen Operationen als selbstverständlich für die Durchtrennung des Zwerchfells voraussetzen. Das gelang durch Fixierung der Lunge am Diaphragma, Umsäumung des letzteren mit der Pleura costalis und feste Tamponade des für den Abfluß der Pleuraflüssigkeit gelassenen Loches, sowie der Verschlußnaht. Auf diesem Wege wurden genau dieselben Bedingungen hergestellt wie sie für die Ausführung perpleuraler Entleerung subdiaphragmatischer Abscesse erforderlich sind, und der Schaden beseitigt, den die durch den diagnostischen Irrtum verursachte Inzision des Brustraums angerichtet hatte.

Der Verlauf war denn auch ein durchaus glücklicher und

schneller und unterschied sich in keiner Weise von dem einer lege artis durch die Pleura ausgeführten Abceßinzision. Für das schnelle Verschwinden des Pneumothorax und die rapide Wiederausdehnung der Lunge dürfte deren Annähung an das Zwerchfell von entscheidendem Einfluß gewesen sein.

Die weitere Beobachtung des jungen Mannes, die nunmehr zwei Jahre zurückliegt, hat bewiesen, daß außer der Influenza kein anderes ätiologisches Moment für die Entstehung des Leberabscesses in Betracht kommt. Er ist dauernd gesund geblieben, keine Symptome von seiten der Leber oder anderer Organe haben nachträglich die supponierte Ursache zweifelhaft gemacht.

Ueber Blutungen nach Nephrolithotomie.[1])

Von Dr. **Hugo Neuhäuser**, Assistenzarzt.

M. H.! Die Nephrolithotomie, die Entfernung von Steinen aus der Niere nach Durchtrennung des Parenchyms ist, wenn wir von den einem jeden größeren operativen Eingriff anhaftenden, allgemeinen Schädlichkeiten absehen, mit einer Reihe besonderer Gefahren verbunden. Diese Gefahren liegen erstens in der Möglichkeit einer Infektion und zweitens in der einer Blutung.

Was den ersten Punkt anlangt, so sei hier nur kurz erwähnt, daß durch den mehr oder weniger infektiösen Inhalt des Nierenbeckens und der Kelche nach Anlegung einer Naht des Organs eine Infektion des Rindenparenchyms erfolgen kann; anderseits vermag dasselbe Material durch Uebertritt in die Umgebung der Niere eine Paranephritis mit allen septischen Folgezuständen zu erzeugen.

Während sich diese Komplikationen bei einiger Vorsicht ziemlich leicht vermeiden lassen, gilt dies nicht für die zweite Gruppe, für die Blutungen. Ich meine hiermit nicht die gelegentlich vorkommenden Hämorrhagien aus einer aberrierenden Nierenarterie, welche leicht bei der Luxation des Organs einreißt, sondern die Blutungen aus dem durchschnittenen Nierenparenchym selbst. Bei Nephrolithotomien mit Nahtverschluß der Niere gelangt bekanntlich das Blut nicht nach außen in die Umgebung des Organs, sondern in das Nierenbecken und dann in die Blase, von wo es mehr oder weniger vollständig mit dem Urin entleert wird. Fast nach jeder Nephrolithotomie nun ist der Harn in den ersten Tagen nach der Operation

1) Siehe die Verhandlungen im I. Teil dieses Bandes, S. 23.

bluthaltig, er klärt sich aber bald und erscheint dann — bei makroskopischer Betrachtung — blutfrei.

Anders verhält es sich in den zu besprechenden Fällen von gefährlicher Nachblutung. Glücklicherweise trifft dieses Ereignis nicht allzu häufig ein: Unter 131 Fällen von Nephrolithotomie, die Herr Prof. Israel ausführte, kam es 12mal (9 %) zu bedrohlicher Hämaturie, die meist ein operatives Eingreifen erforderte. Der Eintritt und der Verlauf dieser Blutungen kann sich verschiedenartig gestalten; wir können in der Hauptsache zwei Typen voneinander unterscheiden, zwischen denen Uebergänge vorkommen. Der erste wird durch Fälle gebildet, in denen die Blutung gleich mit der Operation beginnt und weiter andauert. Sie kann kontinuierlich tage- und wochenlang gleichmäßig stark bestehen und, ohne besonders intensiv zu sein, eine allmähliche Herabsetzung der Kräfte und den Tod zur Folge haben.

Ein Beispiel möge Ihnen diese Verhältnisse illustrieren. Ein 23jähriger Kollege wird im Herbst 1905 von Herrn Prof. Israel nephrolithotomiert. Es wird der übliche Sektionsschnitt angelegt; nach Entfernung des Steins wird dann die Niere mit doppelten Catgutknopfsuturen vernäht und reponiert. Die Wunde wird in Etagen geschlossen bis auf den Raum für einen auf die Niere geführten Vioformstreifen. Von dem Tage der Operation an entleert Patient bei jeder Miktion blutigen Urin mit Gerinnseln. Patient kommt auf diese Weise mehr und mehr herunter. Da es am sechsten Tage immer noch weiter blutet, wird die Niere wieder freigelegt und tamponiert. Die Blutung steht und tritt auch nach Entfernung der Tamponade (nach fünf Tagen) nicht wieder ein. Patient ist genesen.

Während die Hämaturie in diesem Falle von ihrem Beginn zur Zeit der Operation an bis zuletzt einen gleichmäßigen Verlauf hatte, kann sich ihr Charakter in anderen Fällen ändern. Es kann eine plötzliche Steigerung der Intensität der Blutung eintreten.

Auch hierzu möchte ich Ihnen ein Beispiel geben. Ein kräftiger Mann wurde im Dezember 1905 nephrolithotomiert. Die Nierenwunde wird durch Naht geschlossen. Es blutet vom Tage der Operation an nicht besonders stark, aber kontinuierlich weiter. Am siebenten Tage nach der Operation wird die Hämaturie sehr stark, sie läßt nicht nach. Tamponade der Niere rettete den Patienten.

In einem andern Falle trat schon am vierten Tage nach der Operation eine derartige plötzliche Zunahme der Blutung ein, daß eine Tamponade der Niere ausgeführt werden mußte.

Die bisher betrachteten Beispiele beziehen sich auf Nephrolithotomien, bei denen eine zugleich mit der Operation einsetzende Hämaturie weiter fortbesteht. Ihnen gegenüber steht die zweite Gruppe, die der „Spätblutungen". Diese können ganz rapide und unerwartet eintreten. Zu einer Zeit, wo der Urin bereits völlig klar und makroskopisch blutfrei ist, wo man glauben kann, daß jede Gefahr einer Nachblutung ausgeschlossen ist, erfolgt plötzlich mitten im besten Wohlbefinden eine äußerst heftige Hämorrhagie aus der operierten Niere.

Einen besonders lehrreichen Fall hiervon habe ich selbst im vergangenen Sommer mit erlebt. Ein ziemlich kräftiger Mann von 40 Jahren wird nephrotomiert (Sektionsschnitt). Ein kirschgroßer Stein wird entfernt. Hierauf Nahtverschluß der Niere mit Catgutknopfsuturen. Patient übersteht den Eingriff gut, der Urin hellt sich in wenigen Tagen auf, Allgemeinbefinden fortgesetzt befriedigend. Am zehnten Tage nach der Operation, also zu einer Zeit, wo der Urin bereits völlig blutfrei ist — bei makroskopischer Betrachtung — tritt ganz plötzlich eine starke Hämaturie ein. Fast ½ l reines Blut wird aus der Harnröhre entleert. So schnell diese Blutung kam, so rasch ging sie vorüber. Patient erholte sich bald und nach vier Tagen war der Urin hellgelb, ohne rötliche Beimengung. So blieb es bis zum 17. Tag nach der Operation: Da wiederholte sich des Nachts um 3 Uhr die Blutung, und zwar in höchst bedrohlicher Weise. Patient entleerte fast 1 l sofort gerinnendes Blut. Der bis dahin vorzügliche Puls war fliegend und kaum zu fühlen, es bestand heftiges Durstgefühl. Unter diesen Umständen legte ich sofort die Niere nach Durchtrennung der alten Operationsnarbe frei und tamponierte sie: mehrere Vioformstreifen wurden bis ins Nierenbecken geführt, ferner zwei Gazetampons je vor und hinter die Niere. Die Blutung stand. Patient erholte sich allmählich und wurde vier Wochen nach der zweiten Blutung geheilt entlassen.

In einem andern Falle dieser Art traten am 8. und 15. Tag nach der Operation plötzlich heftige Hämaturien ein, die aber beide Male bald wieder aufhörten. Am 25. Tage wiederholte sich die Blutung und zwar in bedrohlicher Weise. Da zugleich eine Pyelonephritis der operierten Niere mit hohem Fieber bestand, wurde dieses Organ exstirpiert. — Patient ist genesen.

Die bisher angeführten Beispiele bezogen sich sämtlich auf Nephrolithotomien, bei denen die Nierenwunde nach Entfernung des Steines durch Naht vollkommen geschlossen wurde. Ungleich seltener als bei dieser kommt eine Blutung aus primär tamponierten Nieren vor. Dieses Ereignis tritt natürlich

nicht ein, solange der Tampon liegt, sondern während und nach Entfernung desselben. Es kann bei behutsamer Herausnahme der Streifen meist vermieden werden. Es gibt aber Fälle, wo trotz sorgfältigster und schonendster Extraktion eine Nachblutung erfolgt. Unter den 131 von Herrn Prof. Israel ausgeführten Nephrolithotomien passierte es zweimal.

Es handelte sich in dem einen Fall um einen 32jährigen Herrn, der an rechtseitiger Nephrolithiasis und Pyelitis erkrankt war. Nach Entfernung der Steine wurde die Niere tamponiert. Am fünften Tage nach der Operation entfernte man die Nierenstreifen. Es trat sofort eine starke Blutung ein, die eine neue Tamponade nötig machte. Am 10. Tage p. op. wurden die Streifen aus der Niere gezogen und es erfolgte keine Blutung mehr.

Aehnlich verhält es sich mit dem zweiten Fall. Die am dritten Tage nach der Operation entfernten Nierenstreifen mußten sogleich wegen Hämorrhagie durch neue ersetzt werden. Am siebenten Tage kam es nach Entfernung der der Niere außen aufliegenden Tampons — die Streifen im Innern des Organs blieben liegen — zu einer bedrohlichen Blutung, welche eine manuelle Kompression von 15 Minuten nötig machte. Starke Hämaturie. Am 10. Tage konnten die letzten Tampons ohne weitere Nachblutung entfernt werden.

Welches sind nun die Ursachen dieser Hämorrhagien, die die Gefahren der Nephrolithotomie so wesentlich erhöhen? — Man kann annehmen, daß sie häufig in allgemeinen konstitutionellen Anomalien zu suchen sind.

So litt eine Patientin, bei der Herr Prof. Israel eine Nephrolithotomie ausführte, an ausgesprochener Hämophilie. Es blutete nach der Operation aus allen Stichkanälen der Haut, aus den Wundrändern, es stellte sich häufig Nasenbluten ein und — starke Hämaturie. Eine sekundäre Nephrektomie rettete die Patientin.

Können wir so manche Nachblutungen durch die allgemeine Neigung zu Blutungen erklären, so bleibt doch die Mehrzahl der Fälle rätselhaft, und zwar gerade die der zweiten Gruppe, bei welcher lange nach der Operation, zu einer Zeit, wo der Urin bereits blutfrei ist, eine plötzliche Hämorrhagie erfolgt. Warum blutete es hier nicht gleich nach der Operation, wo noch keine Verklebung und Verwachsung der Wundflächen stattgefunden hat, sondern erst viel später, wenn die Nierenwunde zu vernarben beginnt? Man könnte sich vorstellen, daß Thromben der Nierengefäße sich loslösen, daß der Urin vielleicht eine Rolle spielt. Allein einen Beweis hierfür zu erbringen, dürfte schwer sein.

Da uns somit die Ursachen der Hämorrhagien unbekannt sind, so können wir auch nichts tun, um sie zu verhüten. Vielmehr müssen wir uns darauf beschränken, die einmal eingetretene Blutung zu bekämpfen. Hierzu stehen uns eine Reihe interner Mittel zur Verfügung: Adrenalin, Gelatine, Chlorcalcium, Ergotin etc. Allein diese Medikamente haben kaum einen nennenswerten Einfluß auf die Blutung. In manchen Fällen kommt die Hämaturie von selbst zum Stillstand. Wo dies nicht der Fall ist, bleibt uns als wirksamstes Mittel die Tamponade der Niere. Sie führt so gut wie immer zum Ziel. Sie ist aber, zumal wenn Narkose nötig wird, durchaus kein gleichgültiger Eingriff. Daher ist mitunter die Entscheidung recht schwierig, ob man tamponieren soll oder ob und wie lange man warten soll, bis die Blutung etwa von selbst aufhört. Jedenfalls darf man mit der Tamponade nicht so lange zögern, bis die Kräfte des Patienten erschöpft sind, selbst auf die Gefahr hin, sie in einem Falle anzuwenden, wo die Blutung möglicherweise spontan zum Stillstand gekommen wäre. Doch hierfür läßt sich keine allgemein gültige Regel geben, unser Handeln muß sich in jedem einzelnen Fall nach den besonderen Umständen richten.

Zum Schluß noch einige Worte über die Pyelolithotomie, die Entfernung von Steinen aus dem eröffneten Nierenbecken. Nach diesem Eingriff sind Blutungen erfahrungsgemäß viel seltener und viel schwächer als nach der Nephrolithotomie. Und man könnte daran denken, sich öfters der Pyelolithotomie an Stelle der Nephrolithotomie zu bedienen. Allein jene kann mit dieser nicht konkurrieren. Denn die Pyelolithotomie ist nur möglich, wenn man die Niere völlig luxieren kann, was bekanntlich oft unausführbar ist. Ferner kann man von einer Oeffnung des Nierenbeckens aus nur mäßig große Steine aus dem Becken selbst extrahieren, eine genaue Abtastung sämtlicher Kelche ist von hier aus nicht möglich, geschweige denn eine gründliche Entfernung versteckt liegender Konkremente.

Ueber Aktinomykose der weiblichen Genitalien.[1])

Von Dr. Hugo Neuhäuser, I. Assistenten.

M. H.! Gestatten Sie, daß ich Ihnen in Kürze über einen seltenen Fall von Aktinomykose der weiblichen Genitalien berichte. Er hat folgende Krankengeschichte.

Frau R., 60 Jahre alt, Kaufmannsfrau. Aufgenommen am 19. Juni 1906.

Anamnese. Die Mutter der Patientin starb an einer ihr unbekannten Krankheit des Unterleibes. Sie selbst hatte als Kind Masern und Scharlach. Sie war stets sehr „blutarm". Erste Periode mit 17 Jahren, immer regelmäßig; seit dem 46. Lebensjahre ist sie ausgeblieben. Vier normale Partus. Die Kinder sind gesund. Vor zehn Jahren litt Patientin an Influenza, vor sieben Jahren an einer Magenkrankheit, die mit Magenspülungen behandelt wurde. Von da an will sie stets gesund gewesen sein bis zum August 1905, dem Beginn der jetzigen Krankheit. Damals klagte sie über andauernde Appetitlosigkeit und fortwährende, mäßig starke Schmerzen in der rechten Unterbauchgegend. Sie magerte immer mehr ab, gleichzeitig bemerkte sie eine stetig zunehmende Schwellung der rechten Partie des Unterleibes. Von ärztlicher Seite wurde damals eine fast kindskopfgroße Geschwulst festgestellt. In einem Krankenhause, wo Patientin 14 Tage lang behandelt wurde, beschränkte man sich auf eine Punktion des Tumors. Nach ihrer Entlassung — Ende September 1905 — wurde in ihrer Wohnung zweimal eine Inzision der Geschwulst ausgeführt. Es entleerte sich Eiter in erheblicher Menge. Der Appetit wurde danach etwas besser, jedoch konnte sich die Kranke nie recht erholen; namentlich hatte sie

1) Siehe die Verhandlungen im I. Teil dieses Bandes, S. 24.

noch häufig über starke Schmerzen in der rechten Seite des Unterleibes zu klagen. Sie litt immer an Obstipation. Dem Stuhlgang war nie Eiter oder Blut beigemengt. Urinieren erfolgte stets ohne Beschwerden.

Im Juni 1905 konsultierte die Patientin Herrn Prof. Israel, der die Diagnose „Aktinomykose" stellte und sie veranlaßte, sich einer Operation im hiesigen Krankenhause zu unterziehen.

Status. Kleine Frau von grazilem Körperbau, im Stadium äußerster Abmagerung. Haut und Schleimhäute blaß, Zunge belegt. Herz: Grenzen normal. Erster Ton über der Mitralis gespalten. Herzaktion beschleunigt. Puls 92, klein, aber regelmäßig. Lungenbefund ohne Besonderheit. Blutuntersuchung: Hämoglobingehalt 50%. Zahl der roten Blutkörperchen 3 800 000, der weißen 240 000. Die weißen Blutzellen sind zum weitaus größten Teile polynukleäre Leukocyten mit neutrophilen Granulationen. Daneben Lymphocyten und ganz vereinzelt eosinophile Leukocyten.

Abdomen. In der Unterbauchgegend befinden sich mehrere kleine Abszeßöffnungen, die eine zweifingerbreit oberhalb der Symphyse in der Mittellinie, die andere etwas rechts davon. Die Oeffnungen sezernieren käum etwas Flüssigkeit. Die Gegend des rechten Ligamentum Pouparti ist derb, resistent und prominiert. Nach Inzision eines kleinen Hautabszesses werden im Eiter typische Aktinomycespilze nachgewiesen.

Per vaginam fühlt sich der Uteruskörper etwas vergrößert an. Er liegt ganz nach links. Collum liegt normal. Rechts vom Uterus fühlt man von der Scheide aus eine weit ausgedehnte Härte, welche bis zum Beckenrande reicht. Sie ist vollkommen unverschieblich. Ihre obere Grenze ist am Bauche in Höhe der Interspinallinie abtastbar. Die intraabdominell fühlbare Partie scheint von Darmschlingen bedeckt zu sein und ist stellenweise höckerig.

Urin frei von Eiweiß und Zucker.

27. Juni 1906. Operation in Medullaranästhesie (Novocain): (Prof. Israel.) Die am weitesten nach abwärts gelegene Fistel wird sondiert und auf der Sonde gespalten. Man gelangt in ein schwieliges Gewebe, das mit gelblichen Granulationen bedeckt ist. Alles, was von Fistelgängen sich findet, wird gespalten und ausgekratzt. Doch führt kein Gang in die Tiefe. Nun wird parallel und oberhalb des rechten Ligamentum Pouparti die fühlbare Resistenz gespalten. Man gelangt in ein sehniges, milchweißes Gewebe. Nach weiterer Vertiefung des Schnittes gelingt es, die Peritonealfalte nach oben hin im lateralen Teile abzuschieben. Im medialen Abschnitte ist dies nur unter großer Schwierigkeit möglich, weil Peritoneum und Beckenfascien hier in eine gemeinsame Schwiele verwandelt sind. Beim Versuche, diese vorsichtig mit der Fingerkuppe nach aufwärts zu verschieben, gelangt der Finger in eine Höhle, aus der

sich Eiter entleert. Diese Höhle liegt in der Tiefe des Beckens hinter dem rechten Rectus. Im Grunde der Höhle fühlt man einen etwa walnußgroßen Körper. Nachdem der Schnitt durch die Bauchdecken medianwärts bis ungefähr zur Mittellinie verlängert worden ist, wird der walnußgroße Körper enukleiert. Nun gewinnt man einen Einblick in die Beckenhöhle, in der man vorn die Blase findet, vom Uterus aber zunächst nichts wahrnimmt: der Uteruskörper liegt nämlich ganz links in Adhäsionen eingebettet. Erst nachdem diese zerrissen sind, gelingt es, den Uteruskörper samt linker Tube mit linkem Ovarium frei in die Beckenhöhle zu ziehen. Rechte Tube und rechtes Ovarium fehlen. (Wie die spätere Untersuchung ergab, ist der oben erwähnte walnußgroße Körper das rechte Ovarium.) Nun wird die Amputatio uteri supravagin. gemacht, unter Zurücklassung des linken, unveränderten Ovariums. Die linke Tube wird dagegen mit exstirpiert. Bei alledem ist die freie Peritonealhöhle nirgends eröffnet worden. Die nach Entfernung der genannten Organe restierende Höhle ist von Schwielen umschlossen, die offenbar aus der Verklebung der beiden Peritonealblätter hervorgegangen sind. Nach gründlicher Ausschabung der Höhle Tamponade mit Jodoformgaze. Ein Darm kommt nirgends zu Gesicht.

28. Juni. Patientin hat den Eingriff gut überstanden. Sie klagt nur über Kopfweh, wohl eine Folge der Medullaranästhesie.

29. Juni. Blutuntersuchung. Hämoglobingehalt nicht verändert, 50%, ebenso wenig die Zahl der weißen Blutzellen, 240 000; die der roten beträgt 4 000 000, also eine geringe Zunahme. Die meisten Blutkörperchen sind vorwiegend polynucleäre, neutrophile Leukocyten, daneben sieht man einzelne Lymphocyten, dagegen keine eosinophile- und keine Mastzellen.

2. Juli. Blutbefund: Hämoglobingehalt 50%, Zahl der weißen Blutzellen 200 000, der roten 4 000 000.

4. Juli. Blutbefund: Hämoglobingehalt 50%, Zahl der weißen Blutzellen 160 000, der roten 4 040 000. Entfernung der Streifen und Schürze aus der Wunde. Patientin fühlt sich wohler, Appetit hat sich gehoben.

10. Juli. Sekretion der Wunde ziemlich reichlich. In dem Sekret sind deutlich Actinomycespilze nachzuweisen.

20. Juli. Die Gegend der rechten großen Labie ist vorgewölbt und fluktuiert. Inzision ergibt reichlich Eiter, der Actinomyceskörner enthält.

10. August. Blutbefund unverändert, ebenso das Allgemeinbefinden.

17. August. Starke Sekretion der Wunde, namentlich am unteren medialen Wundwinkel. Es besteht hier keine Kommunikation mit der Scheide. Der Eiter dieser Gegend enthält massen-

haft Actinomyceskörner. Patientin wird mit Vollbädern und Einpinselung der Wunde mit Jodtinktur behandelt.

1. September. Die Wunde zeigt keinerlei Neigung zuzuheilen. In dem mäßig starken Sekrete sind immer noch Actinomycespilze nachzuweisen.

20. September. Zustand unverändert. Immer noch Temperatursteigerungen mäßigen Grades. Appetit ist gut. Aussehen sehr blaß.

25. September. Allgemeinbefinden leidlich. Brustorgane ohne Besonderheit. Urin frei von Eiweiß. Die Wunde über dem rechten Darmbeinkamme zeigt keine Tendenz zur Heilung, teilweise ist sie schmierig belegt. Im oberen Wundwinkel läßt sich ein Gang von etwa 7 cm Tiefe mit der Sonde verfolgen. Am unteren Wundwinkel geht ein ähnlicher Gang oberflächlich in die Haut; er enthält eitriges Sekret mit Actinomyceskörnern. — Die immer noch bestehenden Fieberbewegungen deuten auf einen noch uneröffneten Krankheitsherd hin, der wahrscheinlich in dem Uterusreste seinen Sitz hat.

26. September. Operation in Medullaranästhesie (Prof. Israel). Von der Vagina aus wird die Portio umschnitten; da sie gänzlich immobil ist, muß dies in situ geschehen. Abschieben der Blase. Stumpfe Auslösung der Portio, welcher ein kleines Stück der Cervix noch anhaftet. Es blutet ziemlich stark. Tamponade der Wundhöhle.

3. Oktober. Allgemeinbefinden gut. Temperatur in den ersten Tagen nach der Operation bis 37,5°; seit gestern ist Patientin fieberfrei. Täglich Pinselung der Bauchwunde mit Jodtinktur. Sekretion ziemlich reichlich. Der vaginale Tampon wird gewechselt.

15. Oktober. Allgemeinbefinden unverändert gut. Dagegen bestehen Temperaturerhöhungen bis 38°. Bauchwunde wie am 25. September. Vaginalwunde fast geheilt. Von ihrem rechten Rande aus läßt sich eine gekrümmte Sonde nach oben in die Bauchwunde vorschieben.

7. November. Status idem, daher Operation in Medullaranästhesie (Tropacocain) (Prof. Israel). Von der Bauchwunde aus werden einige Gänge weiter verfolgt und gespalten. Vom rechten oberen Wundwinkel gelangt man so in einen großen, retroperitonealen Raum. Ueberall sieht man derbes, milchweißes Bindegewebe, das vielfach von roten und gelblichen Granulationen bedeckt ist. Eiter findet sich in mäßiger Menge. In einen ähnlichen, sehr tief hinter die Blase reichenden Raum gelangt man vom unteren Wundwinkel aus. All diese Partien werden gründlich von Granulationen und Wundsekret gereinigt. — Von der unteren Wundpartie aus wird ein breiter Zugang zur Scheide hergestellt, welcher mittels eines durchgezogenen Jodoformstreifens offen gehalten wird. Ueber die Symphysengegend führt ein Gang nach der rechten Schamlippe hin, nach der Stelle, wo früher ein Abszeß gespalten wurde. Ausfüllen der ganzen Wunde mit Jodoformgaze.

10. November. Allgemeinbefinden leidlich. Temperaturen schwanken zwischen 37 und 37,7°. Täglich Verbandwechsel nötig wegen der starken Sekretion der Wunde. Klagen über Darmtenesmen.

25. November. Allgemeinbefinden besser; auch der Appetit hat sich gehoben. Die Darmtenesmen sind geringer. Seit 14. November ist Patientin fieberfrei. Sekretion der Wunde etwas geringer; Wunde hat sich vollkommen gereinigt. Dagegen sieht man an der oberen Wand der Bauchwunde zwei neue Gänge, die Eiter entleeren. Alle drei Tage Injektion von 10 g einer 25prozentigen Jodipinlösung.

10. Dezember. Patientin ist dauernd fieberfrei. Wunde granuliert gut.

20. Januar 1907. Subjektives Wohlbefinden. Temperatur normal. Wunde mäßig sezernierend.

Beschreibung der exstirpierten Organe. a) Makroskopischer Befund. 1. Rechtes Ovarium. Das Organ hat im ganzen Birnform angenommen, ist 5 cm lang; seine größte Breite beträgt 4 cm, seine größte Dicke 2¼ cm. Die Außenfläche zeigt einige kugelige Vorwölbungen, sie ist nicht glatt, sondern mit zahlreichen Gewebsfetzen — durchtrennten Adhäsionen — besetzt und stellenweise stark gerötet. (Perioophoritis chronica.) Auf der Schnittfläche ist makroskopisch so gut wie kein intaktes Ovarialgewebe zu erkennen, außer in einem kleinen Bezirke am stumpfen Ende des Organes. Man sieht vielmehr zahlreiche, mehr oder weniger stark prominierende Eiterherde von strohgelber Farbe, von Linsen- bis Kirschkerngröße. Einzelne Herde zeigen eine zentrale Einsenkung. Alle diese Abszesse sind nun eingebettet in ein feinmaschiges Netz von fibrösem, milchweißem Bindegewebe, welches nur am spitzen Ende des Organes zu einer kompakten, derben Masse verdichtet ist. — Der einem der Herde entnommene Eiter enthält charakteristische Aktinomyceskörnchen. Bei schwacher Vergrößerung sieht man zahlreiche gelbe Klumpen; einige zeigen bei stärkerer Vergrößerung ein feines Filzwerk, andere deutliche Fäden mit keulenförmigem Ende, die zum Teil sternförmig angeordnet sind.

2. Uterus mit linker Tube. Das Präparat besteht aus dem Corpus uteri und einem kleinen, unten quer abgeschnittenen Stück der Cervix. Die rechte Tube fehlt, dagegen hängt die linke, ein äußerst zartes Organ, noch am Uterus. Am Fundus uteri ist eine tiefe sagittale Furche zu erkennen — Andeutung eines Uterus bicornis. Die linke Seite des Corpus und Fundus ist stark verdickt, besonders in der Nähe des Tubenwinkels. An der Außenfläche des Organs ist nirgends mehr Serosa zu erkennen; man sieht überall abgerissene, fibröse Stränge (Perimetritis chronica). Nach Aufschneiden der Vorder-

wand in der Medianebene erkennt man in der Wand des Organs — und zwar in ihrer ganzen Dicke — zahlreiche Eiterherde von intensiv gelber Farbe, welche zum Teil stark prominieren; zwischen ihnen liegt ein ähnliches, milchweißes Gewebe wie im rechten Ovarium (siehe oben). Eine mehr bräunliche, weichere Partie findet sich am linken Tubenwinkel. Ein vollkommen erweichter Herd von Kirschgröße liegt am rechten Tubenwinkel. Ein Frontalschnitt durch die linke Kante des Corpus uteri zeigt, daß die linke Seite der Uteruswand vollkommen von Eiterherden durchsetzt ist: einer liegt dicht neben dem anderen. Der den Abszessen des Uterus entnommene Eiter zeigt genau ebenso wie der des rechten Ovariums (siehe oben) alle Charakteristica des Aktinomycespilzes. Die linke Tube ist dünn und zeigt außer einigen perisalpingitischen Adhäsionen nichts Abnormes.

3. Portio vaginalis uteri mit einem Stück der Cervix. (Am 26. September 1906 vaginal exstirpiert.) Das Ganze hat Pflaumengröße. Von normalem Uterusgewebe sind nur einige schmale Bezirke zu erkennen. Alles andere besteht aus einem derben, an manchen Stellen weißlichen Gewebe. Es ist allenthalben von gelben Herden durchsetzt, deren Größe nicht die einer Erbse übersteigt. Der Eiter enthält massenhaft Aktinomycespilze.

b) Mikroskopischer Befund. Die Gewebsstücke wurden zur histologischen Untersuchung teils in 10%igem Formalin, teils in absolutem Alkohol fixiert. Von allen wurden Paraffinschnitte angefertigt. Gefärbt wurden sie mit Hämatoxylin, kombiniert mit Eosin oder van Giesonscher Lösung. Zur Darstellung der Aktinomycespilze bediente ich mich der Methoden von Gram und Weigert.

Das rechte Ovarium befindet sich im Zustande einer teils fibrösen, teils eitrigen Entzündung. Die Tunica albuginea ist stark verdickt. Sie besteht aus einem starren Bindegewebe, welches stellenweise kleinzellig infiltriert ist. An ihrer Außenfläche findet sich — an Stelle des Endothelbelages — ein mehr lockeres Gewebe, welches den peritonitischen Adhäsionen entspricht. Von dem Parenchym des Organs sind nur an einzelnen Stellen spärliche Reste, atrophische Follikel, zu erkennen. Fast in jedem mikroskopischen Gesichtsfelde ist eine Einschmelzung von Gewebe wahrzunehmen: man sieht nekrotische Partien, an deren Peripherie Leukocyten und Rundzellen liegen. Inmitten mehrerer erweichter Bezirke sind deutlich Aktinomycesdrusen nachzuweisen. Besonders schöne Bilder erhält man, wenn man mit Lithioncarmin vorbehandelte Schnitte nach der Weigertschen Methode färbt: die Zellkerne erscheinen hochrot, die Strahlenpilze dunkelblau. Fast in allen Drusen sieht man deutlich ein dichtes Filzwerk feinster Fäden; stellenweise in schön radiärer Anordnung. Andere Drusen haben einen mehr homogenen Charakter, man erkennt keine Fäden; offenbar sind dies schon Degenerationszustände. Die erweichten

Partien liegen eingebettet in ein Bindegewebe von wechselnder Beschaffenheit: bald ist es locker, bald dicht, stellenweise geradezu sklerotisch. Es ist überall, am meisten in den lockeren Partien, entzündlich infiltriert. Der Uterus ist ebenfalls stark verändert. Seine Wandungen sind völlig von Abszessen durchsetzt, die Muskulatur ist größtenteils durch ein derbes, stark rundzellenhaltiges Gewebe ersetzt. Wo sie noch erhalten ist, zeigt sie entzündliche Infiltration. Die Schleimhaut fehlt an manchen Partien gänzlich: an ihre Stelle ist Granulationsgewebe getreten. Einige Bezirke sind intakt, andere zeigen Epithelwucherungen wie bei chronischer Endometritis. In den erweichten Partien sind ebenso wie im Ovarium (siehe oben) Drusen nachzuweisen. Sie haben genau denselben Charakter wie dort.

Der soeben beschriebene Fall ist in mehrfacher Hinsicht bemerkenswert. Dies betrifft vor allem die Lokalisation der Erkrankung: die weiblichen Genitalien werden recht selten von dieser Affektion befallen. In der mir zugänglichen Literatur konnte ich nur zehn derartige Fälle finden; zudem hatte der Krankheitsprozeß in den meisten derselben eine Reihe anderer Organe mit befallen, ja er war hier am intensivsten und spielte sich nur zum geringsten Teil in dem weiblichen Geschlechtsapparate ab.

Fast alle Autoren beschäftigen sich eingehend mit der Frage: gibt es eine primäre Aktinomykose der weiblichen Genitalien? Nur in einem der bisher publizierten Fälle, in dem von Giordano, können wir mit großer Wahrscheinlicheit eine primäre Infektion der weiblichen Geschlechtsorgane mit Aktinomycespilzen annehmen: es handelt sich um Aktinomykose des Uterus bei einer Geflügelzüchterin, welche gleichzeitig an einem großen Prolaps dieses Organes litt. Hier konnte in der Tat außerordentlich leicht eine Berührung der Gebärmutter mit dem infektiösen Material zustande gekommen sein. In allen anderen Fällen — der meinige mit eingeschlossen — ist ein Uebergreifen des Krankheitsprozesses vom Darme aus auf die Adnexe das Wahrscheinlichste, eine Ansicht, die J. Israel schon 1885 betonte. Gerade unser Fall erklärt sich nach dieser Annahme in ungezwungener Weise. Vergegenwärtigen wir uns noch einmal die Situation der erkrankten Organe zur Zeit der ersten Operation. In der rechten Iliacalgegend findet sich eine große Höhle, die ringsum von chronisch entzündetem, schwieligem Gewebe umschlossen ist; sie reicht nach oben hin bis zur Regio coecalis, nach unten bis tief ins kleine Becken.

Man trifft zunächst auf das rechte Ovarium — die rechte Tube kommt nicht zu Gesicht — sodann auf den Uterus, die linke Tube und das linke Ovarium. Alle diese Organe, mit Ausnahme des linken Ovariums, sind fest in Adhäsionen eingebettet. Das rechte Ovarium ist offenbar der am längsten erkrankte Teil: es ist bis auf minimale Reste in eine fremde Gewebsart umgewandelt. Die rechte Tube, welche nicht gesehen wird, ist höchstwahrscheinlich in der dicken Schwiele enthalten oder völlig zerstört. Der Uterus zeigt ebenfalls sehr starke Veränderungen, jedoch auch noch mehrere intakte Partien. Die linke Tube ist, abgesehen von einigen ihr anhaftenden Adhäsionen, gesund, ebenso das linke Ovarium. Der Darm, insbesondere der Processus vermiformis, kommt nicht zu Gesicht, wohl aber reicht die erwähnte Schwielenbildung, an der sicherlich auch chronisch entzündetes Peritoneum beteiligt ist, bis in die Ileocöcalgegend.

Wie die Erfahrung lehrt, ist der Darmtractus ein Lieblingssitz der primären Aktinomykose, und besonders häufig wird der Wurmfortsatz befallen. Weiterhin zeigen mehrere Beobachtungen, daß bei einer primären Darmaktinomykose die sekundär affizierten Organe in der Regel weit stärkere Veränderungen aufweisen als der Darm selbst, ja daß dessen Schleimhaut intakt erscheinen kann, während z. B. das Peritoneum infolge chronischer Entzündung außerordentlich gelitten hat. In unserem Falle spielte sich zweifellos ein sehr intensiver entzündlicher Prozeß in der Ileocöcalgegend ab, wie die Schwielenbildung dieser Region beweist. Und es liegt der Gedanke sehr nahe, daß eine aktinomykotische Appendicitis bestand. Zwar kam der Wurm bei der Operation nicht zu Gesicht. Allein dies spricht keineswegs gegen seine Erkrankung: wie oft bleibt bei gewöhnlicher Perityphlitis die Appendix unsichtbar, weil sie entweder durch die Entzündung völlig zerstört wurde oder in Adhäsionen verborgen liegt. Mag nun in unserem Falle der Processus vermiformis gänzlicher Vernichtung anheimgefallen sein, oder mag er sich in mehr oder weniger stark verändertem Zustande in den peritonitischen Schwielen der Ileocöcalgegend befinden, jedenfalls ist ein Uebergreifen der Aktinomykose von ihm aus auf die weiblichen Adnexe leicht zu erklären. Besteht doch eine innige Lagebeziehung zwischen Appendix und rechtem Ovarium. Die beiden benachbarten Organe sind durch ein besonderes Ligament miteinander verbunden,

welches das Fortschreiten eines Entzündungsprozesses von dem einen zum anderen außerordentlich begünstigt. Und dies findet in der Tat, wie die klinischen Erfahrungen zeigen, sehr häufig statt. Was nun für entzündliche Vorgänge überhaupt in dieser Beziehung gilt, das gilt im speziellen auch für die Aktinomykose. In dem vorliegenden Falle ist nun gerade das rechte Ovarium ein Hauptsitz der Erkrankung, ja es ist wohl sicher der zuerst erkrankte Teil des Genitalapparates, denn es zeigt die stärksten pathologischen Veränderungen. So können wir denn mit ziemlicher Wahrscheinlichkeit annehmen, daß die Entzündung vom Wurmfortsatz auf den rechten Eierstock übergriff, daß eine primäre Aktinomykose des Darmes sekundär die weiblichen Genitalien befallen hat.

Ganz analog lagen die Verhältnisse in einem zweiten, von Herrn Professor Israel operierten und von Paul Rosenstein publizierten Falle von Aktinomykose. Auch dort waren es die Adnexe der rechten Seite, die die Krankheit befiel; auch dort wurde der Wurmfortsatz nicht gesehen. Wohl aber bestand eine manifeste Darmaktinomykose: eine Dünndarmschlinge zeigte eine Fistel, welche von spezifischer aktinomykotischer Granulation bedeckt war.

Anmerkung bei der Korrektur: Patientin kam im Laufe der letzten Monate immer mehr herunter und starb am 28. Mai 1907 unter Zeichen allgemeiner Entkräftung. Bei der Sektion fand sich ein chronisch entzündeter, distal obliterierter Wurmfortsatz, ohne sichere Zeichen von Aktinomykose. Die Kreuzbeinhöhle, sowie ein großer Teil des Retroperitonealraumes sind von aktinomycetischen Granulationen erfüllt. An einigen Stellen findet sich ein Durchbruch von außen in das Darmlumen, an anderen ist die Darmwand bis auf die intakte Mucosa von außen her perforiert. Eine deutliche, primäre, aktinomykotische Erkrankung der Darmschleimhaut ist nirgends nachzuweisen. Nach diesem Ergebnis der Sektion läßt sich die Frage, ob es sich um eine primäre Aktinomykose der Genitalien handelt oder um eine sekundäre Affektion derselben, welche vom Darmkanal ausging, nicht entscheiden. Für das erstere spricht die Tatsache, daß sich nirgends eine nachweisbare Aktinomykose der Darmschleimhaut fand; anderseits ist es keineswegs ausgeschlossen, daß die Krankheitserreger zuerst ihre Eingangspforte im Darmkanal fanden und von hier aus auf die Umgebung übergingen, ohne die Schleimhaut makroskopisch zu verändern.

Zur Behandlung des Angioma arteriale racemosum.[1])

Von W. Körte.

Seitdem Siegmund 1893 (Deutsche Zeitschrift für Chirurgie Bd. 37) über fünf Fälle von Rankenangiom aus meiner Beobachtung berichtete, habe ich noch drei weitere charakteristische Fälle dieser immerhin nicht häufigen Geschwulstform zur Behandlung bekommen, sodaß ich im ganzen über acht Fälle dieser eigenartigen Erkrankung verfüge. Dieselbe hatte sechsmal ihren Sitz am Kopf, und zwar in der Ohrgegend einmal, am behaarten Kopf dreimal, im Wangenfett und an der Unterlippe je einmal. Die seitliche Hals- und Supraclaviculargegend war in einem Falle von dem Tumor eingenommen, in dem letzten saß die Geschwulst am Fuß.

Fünf Fälle betrafen das weibliche Geschlecht, drei das männliche. Drei Patienten kamen im jugendlichen Alter zur Behandlung, bzw. zur Beobachtung (zwei weibliche, ein männlicher), vier in mittlerem Alter (zwei weibliche, zwei männliche), eine Patientin in vorgeschrittenen Jahren (57).

Die Aetiologie war in meinen acht Fällen durchaus unbestimmt. Bei zweien war die Geschwulstbildung angeboren (4 und 5), die anderen Patienten geben an, daß sie „seit frühester Jugend“ oder „seit Jahren“ eine weiche Geschwulst bemerkt hätten, welche allmählich gewachsen sei. Ein Trauma oder ein Gefäßmal war bei keinem meiner Fälle als Ursache der Geschwulstentwicklung nachzuweisen. Eine Kranke (No. 1) glaubte, daß nach einer Erfrierung des Ohres die Erkrankung begonnen habe.

1) Siehe die Verhandlungen im I. Teil dieses Bandes, S. 26.

Eine ganz eigenartige, und sonst meines Wissens nicht beobachtete Aetiologie führt J. Reverdin an (Congr. de Chir. franç. 1897, XI; Revue de Chir. 1897, No. 11, Suppl.). Bei einem 31jährigen Manne entstand nach einer schweren, infektiösen Gastroenteritis ein arterielles Rankenangiom der Augenbrauengegend. Reverdin nimmt an, daß eine infektiöse Arteriitis mit Thrombose zur Aneurysmabildung geführt habe.

Man konnte stets einen Haupttumor nachweisen, welcher aus einem Knäuel von mächtig erweiterten, lebhaft pulsierenden Gefäßen bestand, und von diesem aus oder vielmehr auf ihn zu zogen von allen Seiten stark erweiterte, geschlängelte Arterien, welche die Haut vorwölbten und sichtbare Pulsationen darboten. Zuweilen hat der palpierende Finger das Gefühl, als ob entsprechend den erweiterten Gefäßen Rinnen im Knochen vorhanden wären. Dies beruht aber in der Regel, so in allen Fällen meiner Beobachtung, auf einer Gefühlstäuschung. Die Neubildung sitzt im subkutanen Gewebe der Kopfschwarte. Das Periost ist nicht in Mitleidenschaft gezogen, jedoch kommen noch arterielle Zuflüsse aus dem Knochen.

Die Diagnose ist aus diesen charakteristischen Erscheinungen in der Regel leicht zu stellen, es können nur Verwechselungen mit anderen Aneurysmaarten (z. B. Aneurysma arterio-venosum) oder mit sehr gefäßhaltigen, pulsierenden Sarkomen vorkommen. — In meinem letzten Falle (No. 8) mußte ich jedoch die Erfahrung machen, daß meine Diagnose fehlgegangen war. Bei wiederholter Untersuchung vor der Operation hatte ich keine Pulsation an dem Tumor wahrnehmen können, welcher die Konsistenz eines Lipoms oder weichen Fibroms aufwies. Erst die massenhaft spritzenden Arterien zeigten bei der Operation den angiomatösen Charakter des Tumors, welcher dann durch die Untersuchung nach der Exstirpation bewiesen wurde. Es ist nicht ganz klar, aus welchem Grunde die zahlreichen geschlängelten Arterien vorher nicht fühlbar gewesen waren; vielleicht hatte das dicke Wangenfett, sowie der Mangel einer festen Unterlage, gegen die der Tumor angedrückt werden konnte, das Fühlen der pulsierenden Gefäße verschleiert.

Das arterielle Rankenangiom ist als eine echte Geschwulstbildung aufzufassen (Virchow), und nicht als eine rein mechanische Gefäßerweiterung. In allen Fällen zeigte die Geschwulst eine deutliche Neigung fortzuschreiten und immer weitere Be-

zirke von Gefäßästen zu befallen. Es existieren mehrfache Mitteilungen darüber, daß nach langem Bestande der Erkrankung schließlich die ganze Kopfschwarte von dem Rankenangiom eingenommen war (Fall Büngers). Diese in fast allen Fällen beobachtete Wachstumsneigung gibt eine wichtige Indikation dafür, diese Gefäßgeschwulst zeitig durch Exzision des Haupttumors zu beseitigen. Denn mit der Größe der Ausdehnung derselben wächst die Schwierigkeit und die Gefahr des Eingriffes, bei den höchsten Graden des Uebels kann jeder Versuch zur Heilung unmöglich werden. In zweien meiner Fälle (2 und 3) ist ein besonders ungünstiger Einfluß der Schwangerschaft auf das Wachstum der Neubildung konstatiert.

Die Beschwerden, welche die Geschwulst verursacht, sind sehr verschieden; im Beginn sind dieselben meist sehr gering, können auf geraume Zeit völlig fehlen. Später treten bei zunehmendem Wachstum oft lästige Empfindungen von Sausen und Brausen in den erweiterten Gefäßen ein, welche den Träger belästigen und beunruhigen.

Schwerer wiegt schon die Entstellung in den allerdings selteneren Fällen, wo die Geschwulst an den unbehaarten Teilen des Kopfes, Gesicht, Ohr etc. sitzt und durch ihre Größe, sowie durch die Verfärbung der Haut darüber sehr häßlich wirkt. Auf der behaarten Kopfhaut, dem häufigsten Sitze des Rankenangioms, wird dasselbe lange Zeit durch die Haare verdeckt, aber die Erweiterung und Schlängelung der Schläfen- und Stirnarterien wirkt auch in solchen Fällen stark deformierend.

Ferner sind die Geschwülste am Kopfe besonders leicht Insulten ausgesetzt bei der Ordnung des Haares, indem die dünne bedeckende Haut durch die Zähne des Kammes angerissen werden kann.

Die Gefahr der Blutung aus den erweiterten Gefäßen ist eine sehr bedeutende. Es sind sehr gefährliche Blutungen beobachtet, welche schwer zu stillen waren und das Leben direkt bedrohten.

Aus diesen Gründen — der Neigung zum Wachstum, den Beschwerden, der Entstellung, sowie endlich wegen der Blutungsgefahr ist die Beseitigung der Gefäßgeschwulst dringend geboten, ehe sie eine bedrohliche Ausdehnung gewonnen hat.

Für die Behandlung kommt in erster Linie die Exstirpa-

tion des Haupttumors in Betracht. Ist dieser beseitigt, dann schwinden die peripherischen Gefäßerweiterungen in der Regel von selbst, wogegen die Heilversuche durch Unterbindung und Exzision der erweiterten Arterienäste in der Umgebung oder der Stammgefäße entfernt von der Geschwulst nur Mißerfolge ergeben haben. Die Hauptschwierigkeit bei der Exstirpation beruht in der Beherrschung der Blutung aus den zahlreichen erweiterten Gefäßen. Die Furcht vor der Blutung hat in der vorantiseptischen Zeit besonders zahlreiche Methoden zur Beseitigung der Geschwulst erfinden lassen, welche bei der jetzigen Beherrschung der Wundbehandlung als obsolet anzusehen sind. Schon Heyne hat (1869) auf Grund eines eigenen und acht aus der Literatur gesammelter Fälle die Exstirpation als die in erster Linie geeignete Methode für die Behandlung hingestellt, und die Folgezeit hat ihm darin Recht gegeben. Die erfolgreichen Exstirpationen des arteriellen Rankenangioms haben sich kontinuierlich gemehrt (siehe die Arbeiten von Siegmund 1893; Berger 1898, Bruns Beiträge zur klinsichen Chirurgie Bd. 22, S. 129; Goering, Zusammenstellung der seit 1893 publizierten Fälle von Angioma arteriale racemosum, Dissertation. Straßburg 1903 u. a.), ja es ist mir aus der Literatur kein Fall bekannt, wo dieselbe versagt hätte.

Eine Reihe von Hilfsmitteln sind zur Verminderung der Blutung während der Exstirpation angegeben worden, in erster Linie der temporäre oder dauernde Verschluß der zuführenden Hauptgefäße.

Wenn wir hier bei der am häufigsten vorkommenden Lokalisation des Rankenangioms bleiben, bei der des Kopfes, so sind die Verzweigungen der Art. carotis externa die zuführenden Gefäße der Neubildungen. Die Hemmung des Blutlaufes in der Carotis externa hat daher fast immer einen Einfluß auf die Blutfülle der Geschwulst. Die Pulsationen in der letzteren hören bei Kompression der Carotis externa oder eines ihrer großen Endäste meistens auf, damit ist aber die Geschwulst keineswegs blutleer, wie man sich leicht überzeugen kann, vielmehr füllt sich dieselbe schwammartig wieder mit Blut, welches aus den zahlreichen kollateralen Aesten stammt; in der Regel empfängt sie auch, wenn schon in beschränktem Maße, noch Blutzufuhr aus Knochengefäßen. Hat man ein größeres Gefäß ausfindig gemacht, welches den Hauptzufluß zu der Neubildung liefert, so ist es sicherlich zweck-

mäßig, dies vor der Exstirpation zu unterbinden, um den Blutgehalt herabzusetzen. Ebenso sind die anderen erweiterten Arterien in der Umgebung des Haupttumors durch Unterbindung oder Umstechung zu verschließen. Aber auch hierdurch sinkt die Hauptgeschwulst nicht völlig zusammen. Es ist nun versucht worden, am Kopfe durch Umlegen eines elastischen Bandes (Gummischlauch) um den Kopf die Blutleere herzustellen während der Exstirpation, in der Weise, wie wir nach Esmarch die Extremitäten blutleer machen. Siegmund empfahl dies besonders.

In einem meiner Fälle hat mir dies gute Dienste geleistet (No. 2), bei den beiden letzten Fällen (6 und 7) versagte diese Methode aber. Nach Anlegung der zirkulären elastischen Abschnürung wurde die Kopfschwarte nicht blutleer, sondern sie füllte sich wieder mit Blut, welches aus den vom Knochen in die Geschwulst eintretenden Gefäßen herstammte, und es trat eine Blutfülle der Kopfschwarte ein, welche einer „heißen Stauung" entsprach und für die Operation keine Verminderung der Blutung versprach.

Die elastische Umschnürung ist daher nur selten von Nutzen; sie kann nur bei den Gefäßgeschwülsten der Kopfschwarte verwendet werden, und auch bei diesen muß vorher versucht werden, ob eine Blutleere damit zu erzielen ist.

Ein anderes und sichereres Mittel ist bei den arteriellen Angiomen des Kopfes die Umgebung der Geschwulst mit kettenförmigen, perkutanen Umstechungen, die in einiger Entfernung rings um den Tumor angelegt werden. Diese Methode ist bereits von Heyne, Billroth u. a. mehrfach angewendet und empfohlen worden als Vorakt zur Operation. Heidenhain hat die perkutane Umstechung zur Verminderung der Blutung bei osteoplastischen Schädeloperationen angeraten. Sie ist sicherlich das beste Mittel, um die Blutung während des Ausschneidens zu beherrschen, während sie allein für sich angewendet zur Heilung nicht ausreicht. Wenn der zentrale Tumor nicht zu ausgedehnt ist bzw. wenn er nicht an Stellen sitzt, nach deren Ausschneidung entstellende Narben bleiben, so ist derselbe innerhalb der Umstechungslinie zu exstirpieren. Nach Entfernung alles Angiomgewebes werden die Umstechungen nacheinander gelöst und die spritzenden Gefäße einzeln unterbunden, worauf dann der Defekt durch Naht verschlossen wird, eventuell unter Zuhilfenahme von Lappenverschiebung. Bei größerer Ausdehnung des Tumors würde der durch

die Ausschneidung erzeugte Defekt durch die Naht nicht mehr zusammengezogen werden können. Man könnte dann zur Transplantation mit Thierschschen oder Krause-Wolfeschen Lappen seine Zuflucht nehmen. Besser noch ist es jedoch, in solchen Fällen, wo eine sofortige Naht des Defektes nicht ausführbar ist, oder zu Entstellungen führen würde, die den Tumor deckende Haut nicht zu opfern, sondern in Form eines gestielten Lappens zu erhalten.

Ein derartiges Verfahren hatte ich mir bei meinem letztoperierten Fall (7) zurechtgelegt und zur Ausführung gebracht. Beim Studium der Literatur entdeckte ich nachher, daß Krause 1898 [publiziert von Berger[1])] bereits in fast gleicher Weise operiert hat. In meinem Fall ging ich folgendermaßen vor: Nach Unterbindung der größten zuführenden Aeste, Stamm der Auriculo-occipitalis, hart an der Carotis externa, sowie der erweiterten Aeste der A. temporal. superfic. wurde der am Hinterhaupt linkerseits sitzende Tumor mit einem Kranz von Umstechungsnähten, etwa 2 cm vom Tumor entfernt, umgeben, welche nur nach unten hin eine etwa drei Querfinger breite Stelle frei ließen. Diese wurde digital gegen den Knochen komprimiert. Danach wurde der Tumor innerhalb des Umstechungsgebietes hufeisenförmig umschnitten bis auf das Periost und mit schnellen Messerzügen mitsamt dem Tumor vom Periost abgelöst. Trotz aller Vorbeugung blutete es noch aus der Wunde, einige Gefäße kamen aus dem Knochen. Durch Kompression mit Gazebäuschen konnte die Blutung aber leicht beherrscht werden. Während der Lappenstiel fest zusammengedrückt wurde, ließ sich dann das Angiomgewebe ohne weitere Blutung von der Unterfläche des Hautlappens abschälen, sodaß die Haut erhalten blieb. Diese Auslösung des Angioms nach Aufklappen des Lappens hat den großen Vorzug, daß sie blutlos in aller Ruhe vorgenommen werden kann. Wollte man den Hautlappen in gewöhnlicher Weise von dem Angiom ablösen, so würde hierbei trotz aller Vorbeugungsmaßregeln viel Blut verloren gehen, weil die Gefäßgeschwulst von der Unterlage aus noch arterielle Zufuhr erhält. Die Ablösung der oft stellenweise stark verdünnten Haut von dem Angiomgewebe läßt sich auch nicht so schnell ausführen wie das Aufklappen des Hautlappens plus Angiom vom Periost.

1) Bruns klinische Beiträge Bd. 22, S. 129.

Ist von dem Hautlappen alles Angiomgewebe abgelöst, dann werden die Ränder der Wunde in der Kopfschwarte revidiert und, wenn nötig, noch Angiomreste entfernt. Nach Lösung der Umstechungen und Nachlassen der Kompression am Lappenstiel war die Blutung durch einige Unterbindungen und Umstechungen leicht völlig zu stillen. Der Hautlappen wurde mit einigen Nähten wieder an seiner Stelle befestigt und heilte glatt ein ohne jede Entstellung. Hätte man das Angiom samt der bedeckenden Haut exstirpiert, so würde nach Deckung des Defektes mit Hautlappen doch eine ziemlich große kahle Stelle zurückgeblieben sein.

Sehr merkwürdig ist es, daß nach der Exzision des Haupttumors die erweiterten Arterien der Umgebung alsbald sich auf das normale Lumen zusammenziehen, sodaß ich glaube, es ist garnicht einmal nötig, an diesen noch Exzisionen vorzunehmen, wie ich es vorsichtshalber in meinen Fällen getan habe. Ob hierbei angioneurotische Einflüsse mitspielen, oder ob lediglich mechanische Verhältnisse nach Entfernung des großen Gefäßtumors in Betracht kommen, vermag ich nicht zu sagen.

Für die große Mehrzahl der arteriellen Rankenangiome, nämlich für alle diejenigen, welche am Kopfe ihren Sitz haben, ist die geschilderte Methode, welche zuerst von F. Krause angewendet ist, dringend zu empfehlen.

Neben der Exstirpation kommen jetzt nur noch die Elektropunktur, die Alkoholinjektion, sowie die Payrschen Magnesiumpfeile in Betracht, für solche Fälle, welche der Exstirpation unübersteigliche Hindernisse entgegensetzen. Diese Methoden wirken durch die Bildung eines festen Narbengewebes, welches die Gefäße zur Verödung bringen soll. Mit der Elektropunktur habe ich in Fall 1 ungünstige Erfahrungen gemacht. Nach anfänglichem Erfolg kam ein Rezidiv, indem an Stelle der durch Narbenbildung verödeten Gefäßbahnen im Laufe von einigen Jahren neue pulsierende Arterien auftraten. Erst nach gründlicher Exzision trat Heilung ein. Mit der von Thiersch angegebenen Alkoholinjektion sind von seinem Schüler Plessing, sowie von Lieblein Erfolge berichtet worden, welche die Methode als anwendbar erscheinen lassen, wenn die Exstirpation unmöglich ist oder abgelehnt wird vom Kranken. Die Kur ist eine sehr langwierige; Lieblein berichtet, daß in sechs Jahren 402 Injektionen gemacht werden mußten, bis Heilung eintrat. Auffallenderweise be-

richtet er, daß erst als die Injektionen in das Periost gemacht wurden, Erfolg zu bemerken war. Die Alkoholinjektionen können auch nur durch Narbenbildung und Schrumpfung wirken; ob die Narben für die Dauer standhalten, oder ob schließlich doch wieder Angiomwucherung eintritt, muß längere Erfahrung lehren. Ueber die Verwendung der Payrschen Methode beim arteriellen Rankenangiom ist mir nichts bekannt.

Die Behandlung des arteriellen Rankenangioms an den Extremitäten ist wesentlich schwieriger als am Kopf. Während die sehr reichliche Gefäßzufuhr und die sehr entwickelten Kollateralen von der andern Körperseite, selbst nach ausgedehnten Exzisionen und Arterienunterbindungen eine Zirkulationsstörung in den Schädelbedeckungen nicht aufkommen lassen (anders ist es bei der Gehirnzirkulation) — sind an den Extremitäten ausgedehnte oder wiederholte Exzisionen und Unterbindungen von Gefäßen leicht von Gangrän peripherischer Teile gefolgt (s. Fall 5). Für ausgedehnte arterielle Rankenangiome der Extremitäten ist daher die Amputation noch immer das letzte Hilfsmittel.

Seitdem die Exzisionen dieser Gefäßtumoren häufiger vorgenommen wurden, sind auch mehrfache Berichte über den mikroskopischen Befund gegeben worden.[1]) Die Annahme Heines, daß Verfettungsvorgänge in der Media das Wesentliche seien, hat sich dabei nicht bestätigt. Die meisten Untersucher fanden nur geringe Veränderungen und keine schwereren degenerativen Prozesse. Die Intima der Gefäße wurde häufig verdickt gefunden. Mehrfach kehrt der Vergleich mit varikösen Venen wieder. Herr Prof. Benda, welcher zwei meiner Präparate untersuchte, fand auch unregelmäßige Verdickungen an der Intima und unregelmäßige Anordnung der Muskelfasern der Media, welche stark mit Bindegewebe und elastischen Fasern durchsetzt war (Fall 6 und 7). Das Wesentliche des Vorganges ist die Neubildung arterieller oder arterienähnlicher Gefäße von ausgesprochen progressivem Charakter, einhergehend mit exzentrischer Hypertrophie bereits bestehender Arterien kleineren Kalibers (Wagner). Für die

1) S. Engelbrecht, Langenbecks Archiv Bd. 55, S. 347. — Simmonds, Virchows Archiv Bd. 180, S. 280. — Wagner, Bruns Beiträge zur klinischen Chirurgie Bd. 11, S. 49. — Ribbert, Geschwulstlehre S. 180. — Véron, Bulletins et Mémoires de la société de chirurgie de Paris 1902, S. 865. — Toux, Ibid. 1904, S. 90. — Deetz, Virchows Archiv Bd. 168, S. 341.

Behandlung folgt daraus, daß die Gefäßneubildung, der Haupttumor, radikal entfernt oder zerstört werden muß, die peripherischen erweiterten zuführenden Arterienäste ziehen sich danach zusammen.

Krankengeschichten.

Fall 1. (S. Körte, Deutsche Zeitschrift für Chirurgie, Bd. 13, S. 27.) 24jähriges Fräulein, Ang. art. rac. des Ohres und Umgebung. Elektropunktur (Wilms), Besserung. Fortsetzung bei Siegmund, Deutsche Zeitschrift für Chirurgie Bd. 37, S. 236. Unterbindung der Carotis externa. Partielle Exzision des Angioms (1884). — Rezidiv 1890. Radikale Exzision in zwei Sitzungen, Plastik.

Fall 2. (S. bei Siegmund, l. c.) 34jährige Frau. Angiom der behaarten Kopfhaut. Exzision unter Gummischlauchumschnürung. Heilung.

Fall 3. (Ibidem.) 30jährige Frau. Ang. art. der Unterlippe; Gravidität. Elektropunktur. Besserung. Endresultat unbekannt.

Fall 4. (Ibidem.) 6jähriger Knabe. Rankenangiom des Nackens. Kein Eingriff.

Fall 5. (Ibidem.) 14jähriges Mädchen. Angeborenes Rankenangiom des rechten Fußes. In Fortsetzung des dortigen Berichtes sei angeführt, daß die von Thiersch vorgeschlagene Alkoholinjektionskur wegen Verzuges nach außerhalb nicht in Anwendung kam. Ein hervorragender Chirurg in der Schweiz machte partielle Exzisionen mit Gefäßunterbindungen. Nach der letzten trat Gangrän des Fußes ein, die Amputation nach Pirogoff führte Heilung herbei, welche noch jetzt anhält.

Fall 6. Angioma arteriale racemosum capitis. Exstirpation. Heilung. Herr M., 34 Jahr, Pr. Klin. II. 454.

Vorgeschichte: Seit frühester Jugend hat Patient eine „weiche Stelle“ auf dem Kopf, seit acht bis zehn Jahren dicke Adern an den Schläfen, in den letzten Jahren gegen das Ohr hin und über dem linken Auge zunehmend. Nach leichten Kratzverletzungen mehrmals heftige Blutungen, durch Kompression mühsam gestillt. Beschwerden gering, nur nach starkem Rauchen oder Alkoholgenuß fühlt Patient Pulsation und hört Gefäßgeräusche.

Status. 10. Januar 1906. Kräftiger, sonst gesunder Mann. Herz normal. Auf der Mitte des Kopfes und nach links von der Pfeilnaht eine pulsierende Geschwulst, welche aus zahlreichen erweiterten Gefäßen besteht. Der Hauptknoten mißt 6—8 cm in der Längsrichtung, etwa 4—5 cm in der Breite; ist leicht komprimierbar, erscheint bei Nachlassen des Druckes pulsierend wieder. Von diesem Hauptknoten aus ziehen nach allen Seiten stark ausgedehnte, geschlängelte Gefäße, lebhaft pulsierend. Beide Art. temp. superfic.

sind stark erweitert und geschlängelt, die linke am meisten. Auch die Art. frontalis und supraorbital. sind erweitert. Von der Seite und von hinten gehen erweiterte Aeste der Art. auricul. poster. und occipitalis zu der Hauptgeschwulst. Kompression beider Art. temporales hebt die Pulsation in dem Haupttumor auf, derselbe bleibt jedoch mit Blut gefüllt, Kompression der Art. carot. externa sin. vermindert die Pulsation. Nach elastischer Umschnürung des Schädels oberhalb der Augenbrauen hört die Pulsation des Tumors auf, jedoch tritt starke venöse Stauung der Kopfschwarte auf.

11. Januar 1906. Operation. A. C. A. Narkose. Exzision der erweiterten Art. tempor., erst rechts (etwa 6 cm), dann links vom Jochkörper aufwärts bis nahe an die Geschwulst. Dann Digitalkompression rings um die Geschwulst. Ovaläre Umschneidung derselben und Ablösung vom Periost. In der Mitte gehen Gefäße aus dem Knochen in die Geschwulst hinein. Die Knochenfläche ist glatt ohne Furchen. Blutung läßt sich beherrschen durch Druck und einige Unterbindungen, dann feste Naht. Die Ränder kommen unter großer Spannung zusammen. Auf der rechten Schädelseite werden noch erweiterte Gefäße in der Ausdehnung von etwa 6 cm exzidiert. Sämtliche Wunden durch Naht geschlossen.

Heilungsverlauf glatt. An der Scheitelwunde tritt eine Randneurose infolge der starken Spannung ein, der Defekt heilt durch Granulation. Bereits vier Wochen nach der Operation waren die Gefäßerweiterungen am Schädel ganz geschwunden.

Februar 1907. Auf dem Schädel an der Operationsstelle eine glatte Narbe, keine Gefäßerweiterungen mehr zu sehen.

Die mikroskopische Untersuchung des Tumors (Prof. Benda) ergab zahlreiche, stark erweiterte Gefäße mit verdickter Wand, varikösen Venen sehr ähnlich. Zwischen denselben liegen Knoten aus fibrösem Gewebe mit lymphoiden Zellen infiltriert. — Die erweiterte zuführende Arterie läßt keine Abnormität der Wand erkennen.

Fall 7. Angioma arteriale racemosum regionis occipitis. Exstirpation. Heilung. Herr P., 27 Jahr. Prkl. 29. Januar 1907.

Vorgeschichte. Seit dem sechsten Lebensjahre des Patienten ist eine weiche Geschwulst an der linken Hinterkopfseite bemerkt; eine Entstehungsursache ist nicht bekannt. Dieselbe wuchs langsam, in den letzten Jahren nahm sie schneller zu und fing an, den Patienten zu belästigen.

Status am 29. Januar 1907. Kräftiger, sonst gesunder Mann. Herz normal. An der linken Seite des Hinterhauptes findet sich eine aus zahlreichen geschlängelten Gefäßen zusammengesetzte Geschwulst. Dieselbe reicht vom Processus mastoideus sin. bis zur Mittellinie des Hinterhauptes, nach oben

bis zur oberen Ohrhorizontalen, nach abwärts bis zum Nackenansatz. In der Mitte wölbt sie die Haut halbkugelig vor. Von der Peripherie der Hauptgeschwulst gehen stark erweiterte Gefäße nach allen Seiten aus. Die Aeste der Arteria auricularis posterior und occipitalis sin., ferner die Arteria temporalis superficialis und supraorbitalis sin. sind stark erweitert und geschlängelt. Druck auf die A. carotis ext. sin. hebt die Pulsation in der Geschwulst auf, indes bleibt dieselbe stark mit Blut gefüllt. Kräftiger Druck auf die Arteria aur. post. und occipitalis vermindert die Pulsation.

Operation 29. Januar 1907. A.-C.-A.-Narkose. Längsschnitt vom Ohrläppchenansatz am vorderen Rande des M. sternocl. nach abwärts bis zur Zungenbeinhöhe, Freilegung des Muskelrandes, doppelte Unterbindung der Vena facialis poster. und Durchtrennung. Freilegung der Arteria carotis externa. Von derselben geht ein starker Gefäßstamm nach hinten unter den Kopfnicker — vereinigte Arteria auricularis posterior und occipitalis. Dieser Stamm wird unter Verziehung des Kopfnickers nach hinten, dicht an der Carotis externa doppelt unterbunden und dazwischen durchtrennt (ein Stück der Gefäßwand exzidiert). Sodann Unterbindung der Arteria temporalis, die Arteria maxillaris interna bleibt erhalten. Die Pulsation hört danach in dem Haupttumor auf, derselbe bleibt aber stark mit Blut gefüllt. Sodann wird die erweiterte Arteria temporalis superficialis vor dem Ohr in Länge von 2 cm exzidiert, ebenso ein stark erweiterter Arterienast oberhalb der Hauptgeschwulst. Beide Gefäße sind noch stark mit Blut gefüllt. Nun wird die Hauptgeschwulst in einiger Entfernung hufeisenförmig mit perkutanen Umstechungsnähten umgeben, unten an der Haargrenze bleibt ein 5 cm breiter Raum frei, wird mit Fingern komprimiert. Innerhalb der Umstechungsnähte wird schnell ein Lappen mit unterem Stiel bis auf das Periost umschnitten und mit schnellen Messerzügen vom Periost abgelöst. Während der Stiel am Nacken scharf komprimiert wird, wird die Gefäßgeschwulst von dem Hautlappen abgetragen und ebenso die noch unter den Rändern des Hautschnittes bemerkbaren Gefäßmassen exzidiert. Schrittweise Lösung der Umstechungsnähte und Unterbindung oder Umstechung aller sichtbaren Gefäße. Die Blutung war trotz aller Vorbeugungsmaßregeln doch noch eine ziemlich reichliche gewesen. Der Lappen wurde dann zurückgeklappt und durch Nähte befestigt

In den ersten Tagen klagte Patient über starke Schluckbeschwerden. Beim ersten Verbandwechsel nach acht Tagen waren sämtliche Wunden verheilt, an der Halswunde bestand ein mäßiges Hämatom, und durch Druckwirkung desselben eine Parese des Hypoglossus, welche allmählich zurückging. Die große Wunde ist ohne entstellende Narbe geheilt.

Herr Prof. Benda erstattete über den mikroskopischen Befund

folgenden Bericht: Verschiedene Aeste des Haupttumors zeigen auf Querschnitten im wesentlichen stets die gleiche Veränderung: die Intima zeigt unregelmäßige Verdickungen mit vermehrtem, elastischem Gewebe, ohne Verfettung, Die Media läßt überall eine starke Alteration in der Anordnung der Muscularis erkennen, die Muskelbündel sind auseinandergedrängt, vielfach durchkreuzt, dieselben sind durch breite Blätter stark mit elastischen Fasern durchsetzten Bindegewebes unterbrochen. Die an Stelle der kontinuierlichen ringförmigen Muscularis gefundene Anordnung verleiht dem Gefäß eine gewisse Aehnlichkeit mit Venenstruktur, keine Verfettung. Einzelne Aeste sind mit Gerinnseln und organisierten Thromben gefüllt. Die zuführende Arteria occipitalis ist in ganz derselben Weise wie die Gefäße des Tumors verändert.

Fall 8. Angioma arteriale racemosum der rechten Wange. Exstirpation. Heilung. Fr. R. aus Stettin. 57 Jahre alt. Prkl. 13. Juni 1907. Die Patientin bemerkt seit über 15 Jahren einen ohne bekannte Veranlassung entstandenen Tumor der rechten Wange. Die Größe des Tumors soll wechselnd gewesen sein, in letzter Zeit aber zugenommen haben. Beschwerden verursachte er nicht. Wegen der Entstellung und wegen des Wachstums in letzter Zeit wurde die Beseitigung gewünscht.

Status am 13. Juli 1907. Mäßig kräftige, ältere Frau. An der rechten Backe sieht und fühlt man einen etwa eigroßen Tumor, welcher ziemlich beweglich im Wangenfett liegt, Haut und Schleimhaut stehen nicht mit ihm in Verbindung. Nach rückwärts grenzte er an den Masseter, nach vorn reichte er bis etwa einen Querfinger vom Mundwinkel. Die Konsistenz desselben war die einer Fettgeschwulst. Pulsation konnte bei wiederholter Untersuchung nicht gefühlt werden.

Diagnose: Lipom im Wangenfett oder Tumor eines abgesprengten Parotislappens.

13. Juni 1907. Exstirpation. Bogenförmiger Schnitt, dicht am Mundwinkel beginnend, schräg nach aufwärts gegen das Ohr hin. Nach Durchtrennung des Unterhautfettgewebes kam man auf ein außerordentlich gefäßreiches Gewebe, bei jedem Schnitte spritzten Arterien bis zum Kaliber einer Radialis. Ausschälung des Tumors, indem das Messer sich möglichst entfernt von demselben hält. Zahlreiche arterielle Gefäße werden durchtrennt und unterbunden. Ein starkes, unter dem Masseterrande vorkommendes Gefäß (entsprechend dem Verlaufe der Arteria buccinatoria, aber bedeutend stärkeren Kalibers als diese) wird zuletzt gefaßt und unterbunden. In der Nähe des Mundwinkels ließ sich die Durchschneidung einiger Facialisäste nicht vermeiden. Naht der Wunde, Heilung per primam mit feiner Narbe. Der rechte Mundwinkel zeigte eine leichte Verzerrung.

Der exstirpierte Tumor zeigte auf dem Durchschnitte eine stark bohnengroße, glattwandige Höhle mit einem frischen Blutgerinnsel darin — aneurysmatischer Sack. — Darum herum verlaufen in einem derben, aus Fett und Bindegewebe bestehenden Gerüst, zahlreiche gewundene und geschlängelte Arterien von Stricknadeldicke und darüber. Mikroskopisch zeigte sich die Intima verdickt. Keine Degenerationsvorgänge.

Neuere Vorschläge für die Kriegschirurgie.[1])

Von Gen.-Oberarzt Prof. Dr. A. Köhler in Berlin.

Zahllos sind die für den inneren und äußeren Gebrauch im Felde vorgeschlagenen pharmazeutischen Präparate. Manche von ihnen mögen gut und brauchbar sein; von vielen anderen muß man aber sagen, daß ihre chemischen Namen länger sind als ihre Lebensdauer. — Nun kann man es keinem Erfinder und keinem Fabrikanten verdenken, wenn er bestrebt ist, die von ihm hergestellten Mittel dem Heilschatze der Armee zuzuführen. Wenn es ihm gelingt, dann ist es erstens eine vorzügliche Empfehlung auch für den allgemeinen Gebrauch, weil jedermann weiß, daß unsere Medizinalabteilung nach dem alten Grundsatze handelt, daß für das Volk in Waffen das Beste gerade gut genug ist, und nur nach strenger Probe bewährt gefundene Mittel und Methoden empfiehlt und einführt. Dann ist es aber zweitens auch ein vorzügliches Geschäft an sich; der Fabrikant hat einen Abnehmer, der an Sicherheit und Größe des Bedarfs nichts zu wünschen läßt. — Diese einzelnen Mittel hier aufzuführen, ist unmöglich; die Liste würde immer unvollständig sein, da fast täglich wieder frischer Zuwachs erfolgt. Auch eine andere Reihe von Vorschlägen kann ich hier nur kurz erwähnen; sie waren gut gemeint, haben aber aus triftigen Gründen keinen allgemeinen Anklang und keine Annahme gefunden. Ich denke dabei z. B. an Langenbuchs Vorschlag der primären Naht der Schußwunden auf dem Schlachtfelde, einer Wundnaht, die nötigenfalls auch von den Krankenträgern ausgeführt werden sollte. Ja, wenn wir sicher wüßten, daß diese Krankenträger keimfreie oder wenigstens keimarme Finger hätten! Die haben sie aber nicht, die hat auf dem Schlachtfelde überhaupt niemand. Wenn wir ferner sicher wüßten, wie es in der Tiefe der Wunde, im Grunde des Schußkanals aussieht, ob nicht doch einmal etwas Infektiöses mit

1) Siehe die Verhandlungen im I. Teil dieses Bandes, S. 39.

hineingeraten ist, und wenn wir dann sicher wüßten, ob die hinter der Naht sich stauenden Flüssigkeiten das „phagozytäre Grab", oder, wie man bisher annahm, der günstige Nährboden für die Infektionserreger wären, — aber das alles wissen wir nicht, und es ist deshalb wohl besser, wir folgen dem Rate von Thiersch, „wir lassen die Schußwunden offen und schließen die Diskussion".

Noch kürzer kann ich einige andere Vorschläge behandeln; dahin gehört der, am Tage vor der Schlacht das Heer — baden zu lassen, und um dies zu erleichtern, die Schlachten womöglich am Meeresufer zu schlagen. Man erzählt sich, die Japaner zögen vor Beginn der Schlacht reine Wäsche an. Wie sie das bei den fünf, sechs Tage und noch länger dauernden Schlachten in der Mandschurei gemacht haben, ist mir freilich ein Rätsel. Das Bad und die frische Wäsche haben ja den guten Zweck, den Verlauf der zukünftigen Wunden günstig zu beeinflussen. Denselben Zweck und dieselben praktischen Schwierigkeiten und Mängel haben die prophylaktischen Injektionen von immunisierendem, z. B. Streptococcenserum, oder die Injektionen von nukleïnsäurehaltigen Lösungen in die Bauchhöhle, um das Bauchfell gegen eine Infektion widerstandsfähiger zu machen. Aehnlich steht es, wenigstens im Felde, mit den prophylaktischen Injektionen von Tetanusantitoxin, die für Verletzungen im Frieden vielfach, bei uns besonders von Ad. Hecker, empfohlen sind. In einer Gegend, in der Tetanus bei Mensch und Pferd häufig vorkommt, in der also der Tetanusbacillus in Garten- und Felderde besonders reichlich vertreten ist, kann man bei allen Wunden, bei denen eine Verunreinigung mit Erde auch nur entfernt möglich ist, mit Recht diese vorbeugende Impfung empfehlen. Im Felde würde sie freilich auf große Schwierigkeiten stoßen; trotzdem kann man sich des Gedankens nicht erwehren, daß sie bei Verwundeten, die lange im freien Felde liegen mußten, vielleicht von großem Nutzen sein könnte. Ich muß dabei an die böhmischen Schlachtfelder erinnern, auf denen wir ja hoffentlich nicht mehr zu kämpfen haben. Dort wütete im Jahre 1866 der Tetanus unter den Verwundeten, und 100 Jahre früher, im siebenjährigen Kriege, war es ebenso; die Generalchirurgen Friedrichs des Großen berichten über die Verheerungen, die der „Spasmus cynicus" unter den Verwundeten auf den böhmischen Schlachtfeldern angerichtet hat. Wenn die „Seuchentopographie" für die Gegend, in der eine große Schlacht geschlagen ist, eine besondere Häufigkeit des Tetanus in Friedenszeiten festgestellt hat, dann könnte man immerhin an diese Vorbeugungsmaßregel denken. Ich darf dabei erwähnen, daß der verwundete Soldat durch frühzeitige und richtige Verwendung seiner Verbandpäckchen zum Anlegen eines einfachen Schutz- und Deckverbandes und durch möglichst ruhiges Verhalten sich in hohem Grade auch gegen diese Infektionsgefahr schützen kann.

Drei weitere Vorschläge für die Kriegschirurgie beziehen sich auf die Anästhesie im Felde; es ist die Selbstnarkose der Verwundeten (Schleich), die Scopolamin-Morphiumnarkose (Schneiderlin und Korff) und die Lumbalanästhesie (Corning und Bier).

Bei der Selbstnarkose kann ich mich kurz fassen; ich will ganz davon absehen, ob das Schleichsche Narkosegemisch wirklich so absolut ungefährlich ist, wie Schleich behauptet. Der gut gemeinte Vorschlag wird aber praktisch auf die allergrößten Schwierigkeiten stoßen. Wie lange wird sich das Gemisch auf dem Marsche und im Biwak, in Hitze und Kälte halten? Vor jeder Schlacht frische „Narkosepatronen" verteilen oder gar während der Schlacht sie durch Krankenträger austeilen zu lassen, ist einfach unmöglich. Wo ein Arzt zu erreichen ist, behält die Morphiumspritze ihren alten Wert; wo nicht, da würde diese Selbstnarkose in mehrfacher Beziehung direkt gefährlich sein. Gerade die Verwundeten, die am meisten unter Schmerzen zu leiden haben, die mit Schußfrakturen, würden im Schlafe sehr leicht Bewegungen machen können, die zu schlimmen Komplikationen, Verschiebungen, Nebenverletzungen, zur Infektion der Wunde, z. B. durch Erde mit Tetanus etc. führen könnten. Hat aber ein Verwundeter sich aus dem Bereiche des Kleingewehrfeuers in ein Gebüsch, in eine Bodensenkung gerettet und nun eingeschläfert, dann wird er gewiß beim Absuchen des Schlachtfeldes, das ja in modernen Schlachten hauptsächlich nach dem Kampfe, d. h. in der Nacht stattfindet, viel leichter übersehen werden und liegen bleiben, vielleicht ein Opfer der Hyänen des Schlachtfeldes werden als einer, der sich der herannahenden Hilfe bemerklich machen kann.[1]) Wenn aber der Zustand dieser Betäubung so schön und verlockend ist, wie Schleich ihn schildert, dann würden wir bei allgemeiner Einführung der Selbstnarkose auch im Frieden bald nicht nur Morphinisten, Cocainisten, Alkoholisten, sondern auch neue Auflagen des alten „Aetherfritzen" in Menge bekommen! Also ein gut gemeinter, aber praktisch unbrauchbarer Vorschlag, der die alte Erfahrung nicht umstoßen kann, daß wir im Kriege uns mit dem Kompromiß zwischen dem Wünschenswerten und dem Erreichbaren begnügen müssen.

Das zweite, neuerdings auch für den Feldgebrauch empfohlene Mittel zur chirurgischen Betäubung ist das Gemisch von Scopolamin und Morphium. Da lehrt uns die Geschichte der Medizin, daß das Scopolamin von der Scopolia atropoides stammt, im Jahre 1771 von Dr. Skopoli entdeckt und nach neueren Untersuchungen dem Hyoscin, Duboisin, Atropin isomer, auch in der Wirkung zur Beruhigung von Krämpfen, in der Erweiterung der Pupillen, diesen

1) Siehe Referat in der Deutschen militärärztlichen Zeitschrift 1906, S. 316 und Fischers Referat in der Deutschen medizinischen Wochenschrift 1906.

Mitteln gleich ist. Da Hyoscyamus zusammen mit Atropa Mandragora, Opium, Cicuta, Lactuca der Hauptbestandteil der uralten Schlaftränke und Schlafschwämme war, so hat das Scopolamin schon recht alte Vorgänger; neu daran ist dann eigentlich nur die Art der Einverleibung, die subkutane Injektion. Bei der modernen Verwendung des Scopolamins müssen wir zwei Arten streng voneinander trennen; bei der einen wird es nur zur Einleitung der Narkose benutzt, um die Exzitation zu vermeiden und um mit geringeren Mengen von Chloroform oder Aether auszukommen. Das ist mit diesem Mittel gewiß zu erreichen; aber bei der nahen Verwandtschaft des Scopolamins mit dem Atropin ist das doch schließlich ungefähr dasselbe wie die seit vielen Jahren in England und Amerika übliche „Atropomorphiochloroformisation", d. h. die subkutane Einspritzung einer Lösung von Atropin und Morphium vor der Narkose, die, ähnlich wie die bei uns ziemlich allgemein gebrauchte Morphiuminjektion, genau denselben Zweck verfolgt. Das ist die eine Art der Verwendung des Scopolamins, gegen die auch im Felde prinzipiell nichts einzuwenden wäre. Die andere Art, die Herbeiführung der chirurgischen Betäubung mit Scopolamin-Morphium allein, ist ganz anders zu beurteilen! Auch hier will ich die Frage der großen Gefährlichkeit des Mittels nicht näher erörtern, obwohl schon eine ganze Reihe recht böser Zustände, obwohl sogar schon mehrere Todesfälle danach beobachtet sind, die von den Anhängern des Verfahrens auf technische Fehler zurückgeführt werden. Ich will nur an der Hand einer Mitteilung von Korff selbst[1]) den Vorgang einer „Morphin-Scopolaminnarkose" beschreiben und kann es dann jedem überlassen, sich ein Urteil über die Brauchbarkeit des Verfahrens im Felde zu bilden: 3½ Stunde vor der Operation reicht man dem Verwundeten eine große Tasse warmen Getränkes; dann kommen 2½, 1½ und ½ Stunde vor der Operation je eine Einspritzung von einem Drittel der mit der ganzen Dosis gefüllten Spritze. Während dieser ganzen Zeit muß der Verwundete in verdunkeltem Raume ganz still und vollkommen ungestört liegen, um ruhig einschlafen zu können.

Ein anderer Anhänger dieses Verfahrens (Cremer[2]) hält es für absolut erforderlich, daß jedes der beiden Präparate in kaltem, destilliertem, sterilisiertem Wasser gesondert in alkalifreiem Glase zu lösen ist und daß erst beim Gebrauche beide Lösungen zu vereinigen sind.

Ich denke, das genügt, um zu beweisen, daß die Scopolamin-Morphiumnarkose absolut „felddienstunfähig" ist! Ueberlassen wir sie den Geburtshelfern, die recht gute

1) Siehe Berliner klinische Wochenschrift, 17. Dezember 1906. — 2) Aerztliche Vierteljahrsrundschau 1906.

Erfolge damit erzielt haben — freilich will das besonders bei kreissenden Frauen nicht viel sagen; die waren bekanntlich von jeher sehr leicht zu narkotisieren.

Der dritte Vorschlag für die Anästhesie im Felde ist die Einführung der Lumbalanästhesie, wenigstens für Operationen an der unteren Körperhälfte. Wenn ich auch hierbei die Historie kurz voraufschicke, so habe ich es nie anders gewußt, als daß in demselben Jahre, in dem Koller (Wien) die anästhesierende Kraft des Cocains für Schleimhäute entdeckte, im Jahre 1885, Corning in New York die interessante physiologische Tatsache feststellte, daß man Tiere und Menschen durch Injektion dünner Cocainlösungen in den Wirbelkanal an ihrer unteren Körperhälfte empfindungslos machen könne.[1]) Eine weitere und bleibende praktische Verwertung hat diese Entdeckung damals nicht gefunden. Das trat erst ein, als Bier sie später zur Methode erhob und in Wort und Schrift eifrig empfahl.

Von der allgemeinen Berechtigung des Verfahrens will ich hier nicht sprechen, auch nicht von den zahlreichen Mitteln, die man in das Rückenmark — wenn es auch nur die Cauda equina ist — eingespritzt hat, von Cocain, Eucain, Novocain, Tropacocain, Stovain, mit und ohne Adrenalin etc. Ja, man hat sich auch nicht gescheut, um die Wirkung dieser Mittel auszudehnen, sie mit anderen Substanzen, z. B. mit Oel vermischt, dem Wirbelkanal einzuverleiben; das bleibt dann alles drin; die gewiß nicht indifferenten Stoffe, nachdem sie ihre Wirkung getan haben, aus dieser gefährlichen Gegend wieder zu entfernen, ist unmöglich.

Ob sich das aber später, vielleicht erst nach Jahren, nicht einmal in bedenklicher Weise bemerkbar machen kann? — Bei schon infizierten Wunden, bei beginnenden Rückenmarksleiden soll man das Verfahren nicht anwenden. Erstens: wie soll man das immer feststellen, und zweitens: sollte das, was ein krankes Rückenmark noch kränker macht, dem gesunden nicht auch schaden können?

Wenn wir die Berechtigung der Lumbalanästhesie für den Gebrauch im Felde untersuchen wollen, dann müssen wir vor allen Dingen feststellen, daß sie die allgemeine Narkose nur da ersetzen soll, wo diese, wenn irgend möglich, vermieden werden muß. Dahin rechnet man Operationen an alten, mit Emphysem, Tuberkulose, Arteriosklerose, Herzfehlern behafteten und stark heruntergekommenen Menschen und schweren Potatoren. Ich möchte freilich die vielen Tausende von Lumbalanästhesien, die bisher ausgeführt sind, nicht genauer daraufhin untersuchen, ob man sich auch

1) Vgl. auch: Hildebrandt, Zur Geschichte der Lumbalanästhesie. Berliner klinische Wochenschrift 1906, No. 27.

immer an diese Bestimmung gekehrt hat, ob nicht mancher junge und sonst gesunde Mensch darunter war, dem die Allgemeinnarkose auch nicht geschadet haben würde, ja ob nicht mancher Fall ebensogut unter örtlicher Anästhesie hätte operiert werden können (Hildebrandt). Ich will nur möglichst klar und deutlich darauf hinweisen, daß es unter unseren Feldsoldaten keine alten Emphysematiker, Lungen- oder Herzkranke und auch keine Potatoren gibt, daß also bei ihnen die Lumbalanästhesie gar keinen Zweck hat, um so weniger, als die Soldaten erfahrungsgemäß leicht zu narkotisieren sind.[1]) Ja, wenn die Rückenmarksanästhesie ganz ungefährlich wäre, dann wäre man berechtigt, sie überhaupt als Ersatz für die Allgemeinnarkose zu empfehlen. Das ist aber ganz und garnicht der Fall! Uebelkeit, Erbrechen, Ohnmachtsanfälle, tage-, ja wochenlang anhaltende, heftige Kopfschmerzen, Störungen in der Funktion der Sphinkteren, Nierenreizungen, Augenmuskellähmungen bis zu schweren Erkrankungen des Rückenmarks und seiner Häute — auch viele Todesfälle sind schon vorgekommen!

Das sind doch Dinge, über die man nicht so leicht zur Tagesordnung übergehen sollte, wie es die Anhänger des Verfahrens tun, indem man sie einfach auf die mangelnde Uebung, auf Fehler in der Technik zurückführt. Dasselbe kann man auch als Erklärung, nicht als Entschuldigung, bei der allgemeinen Narkose sagen; jeder Krankenhausarzt, jeder klinische Lehrer weiß, daß er beim Assistentenwechsel, beim Ersatz geübter Kräfte durch ungeübtere eine Zeitlang sogenannte schlechte Narkosen hat. Hier kann er aber beginnende Störungen noch leicht beseitigen; bei der Rückenmarksanästhesie ist das nicht möglich; ist die Lösung einmal in den dunklen Kanal eingespritzt, dann muß man sie wirken lassen und steht den auftretenden leichten und schweren Störungen vollkommen machtlos gegenüber!

Ein anderer Uebelstand der Lumbalanästhesie sind die häufigen Versager, bei denen man vergebens auf die Wirkung wartet und schließlich doch zum Chloroform oder zum Aether greifen muß. Auch diese Versager werden naturgemäß mit zunehmender Uebung seltener; wer hat aber dabei das Lehrgeld zu zahlen? Trotzdem wird, auch wenn jeder fünfte, ja jeder dritte Fall ein Versager ist, ruhig weiter geübt und empfohlen.

Dafür nur ein Beispiel: Cascia[2]) schreibt über die „Lumbalanästhesie mit salzsaurem Tropacocain und ihre Anwendung in der Kriegschirurgie“ auf Grund von in Summa 43 Beobachtungen, unter denen 8 totale Versager und 5 unvollständige Anästhesien waren, die im Ernstfalle eben auch Versager sind. Das sind 16 Mißerfolge bei 43 Versuchen, also unter 3 Fällen

1) Hildebrandt l. c. — 2) Giornale med. 1905, No. 1.

mindestens 1 Fehlschlag! Und trotzdem kommt Cascia zu dem Schlusse, das Verfahren den Kriegschirurgen warm zu empfehlen.

Noch eine andere Tatsache, die uns eine Verwendung der Lumbalanästhesie im Felde sehr bedenklich erscheinen läßt, ist die, daß es sich dabei um einen chirurgischen Eingriff handelt, der mit der skrupulösesten, unfehlbaren Aseptik steht und fällt. In der wohl eingerichteten und fehlerfrei funktionierenden Klinik kann man die Verantwortung übernehmen; im Kriege ist das bei aller Anerkennung der Riesenfortschritte, die bei der Wundbehandlung im Felde gemacht sind, nicht möglich.

Allen diesen großen und bedenklichen Nachteilen und Gefahren steht als einziger und stets hervorgehobener Vorteil gegenüber — die Ersparung eines Assistenten! Nun wird es doch wohl keinem Feldarzte einfallen, die Lumbalanästhesie auf dem Schlachtfelde, auf den Truppen- oder Hauptverbandplätzen auszuführen, und nur hier könnte von einem Mangel an Assistenten zeitweise die Rede sein. Weiter zurück, in den Feld-, Etappen-, Kriegs- und Reservelazaretten, würde auch dieser einzige Vorteil der Lumbalanästhesie ohne jede Bedeutung sein.

Ich fasse mein Urteil über die Verwendung der Lumbalanästhesie im Felde deshalb dahin zusammen, daß ein Verfahren, welches

1. für junge, nicht herz- oder lungenkranke Männer überflüssig,
2. vorläufig noch zu gefährlich,
3. noch recht unzuverlässig, nur in der Hand besonders Geübter wenige „Versager“ gibt und
4. ohne unfehlbare Aseptik direkt verboten ist,

von der Kriegschirurgie vollständig ausgeschlossen werden muß.

Fall von sequestrierendem Milzabszeß.[1])

Von Oberstabsarzt Dr. **Doebbelin** in Berlin.

Ich erlaube mir, Ihnen einen geheilten Fall von dissezierendem Milzabszeß vorzustellen. Der Grenadier E., der bis auf Gelbsucht im sechsten Jahre immer gesund war und namentlich nie an Magenbeschwerden gelitten hatte, erkrankte am 28. August v. J. plötzlich mit Frost und Hitze. Dazu gesellten sich bald Schmerzen in der Magengegend. Am 30. und 31. August war der Stuhl verhalten. Am 31. August ging der Kranke mit einer Temperatur von 39,5° dem Lazarett zu. Es bestand leichter Ikterus. In der linken oberen Bauchgegend war eine ausgedehnte Dämpfung vorhanden, die nach unten bis zur Nabelhöhe, nach innen bis zur Mittellinie reichte und in die Milzdämpfung überging. Die Haut über der Dämpfung war nicht ödematös. Druck auf die gedämpfte Partie war schmerzhaft. Wo die Dämpfung nach unten hin endigte, war ein scharfer Rand zu fühlen, der mit der Atmung nicht auf- und abstieg. Unterhalb dieses Randes und auf der rechten Bauchseite waren die Bauchdecken weich. Die linke Nierengegend war hinten weder vorgewölbt, noch druckempfindlich. Der Harn war eiweißfrei, enthielt aber Gallenfarbstoffe. Die Leukocyten waren nicht vermehrt, der Hämoglobingehalt des Blutes betrug etwa 60%. Es fanden sich im Blut etwas zahlreichere eosinophile Zellen wie gewöhnlich und einzelne kernhaltige, rote Blutkörperchen. Die untere Grenze des Lungenschalls stand hinten links um drei Querfinger höher als rechts. Im Bereich der Dämpfung links hinten unten war abgeschwächtes, aber reines Vesikuläratmen zu hören. In den nächsten Tagen bestand remittierendes Fieber bis gegen 40°. Wegen des Verdachts auf einen subphrenischen, von einem durchgebrochenen Magengeschwür herrührenden Abszeß, der die Milz nach unten und das Zwerchfell nach oben gedrängt haben

1) Siehe die Verhandlungen im I. Teil dieses Bandes, S. 41.

konnte, machten wir am 3. September eine Reihe von Probepunktionen von hinten und von der Seite her, namentlich im Bereich der Dämpfung über der linken hinteren unteren Lungengrenze, durch das Zwerchfell hindurch in den subphrenischen Raum hinein. Es kam nur Blut. In einer der Blutproben ließ sich Bacterium coli kulturell nachweisen. Der Kranke fieberte unregelmäßig und ziemlich hoch weiter und verfiel. Am 18. September, während ich in Döberitz war, hat der Herr Vorsitzende eine Probelaparotomie unterhalb des linken Rippenbogens gemacht. Es fand sich eine braunrote Milz von der Größe und dem Aussehen einer Leber, mit glatter Oberfläche, ohne Tuberkel, ohne gelbe Herde, gleichmäßig derb. Punktiert wurde die Milz nicht. Die Laparotomiewunde heilte glatt. Das remittierende Fieber hielt an. Eine am 14. Oktober vorgenommene Blutuntersuchung ergab normale Blutverhältnisse. Am 16. Oktober wurden durch Punktion aus der linken Pleurahöhle 400 ccm eines klaren, gelben, serösen Exsudats entleert. Schon an diesem Tage machte sich ein Oedem in der Umgebung der Laparotomienarbe bemerkbar. Am Tage darauf, am 17. Oktober, war die Narbe gerötet. Kein Zweifel, hier war ein Abszeß im Begriffe durchzubrechen. Die alte Narbe wurde gespalten und etwa 1 Liter stinkenden, graugrünen Eiters von mir entleert. Der Eiter quoll unter der Zwerchfellkuppe hervor, aber auch aus einer etwa hühnereigroßen Abszeßhöhle in der Milz selbst, aus deren Kuppe. Unter der Zwerchfellwölbung entlang ließ sich ein etwa 15 cm langes Drainrohr nach hinten bis fast zur Wirbelsäule einführen. Im weiteren Verlaufe entleerten sich mehrfach kleinere Milzsequester von etwa Erbsengröße aus der durch Drains und Tampons weit offen gehaltenen Wunde. Die Temperatur war nach diesem Eingriff etwas heruntergegangen, aber nicht zur Norm zurückgekehrt. Ende November klagte der Kranke viel über Schmerzen links vom Nabel. Am 30. November wurde hier nach Probepunktion ein etwa faustgroßer Milzabszeß eröffnet. Am 17. Dezember wurde von dieser Abszeßhöhle aus ein weiterer, nach oben und außen gelegener Abszeß durch Punktion gefunden und durch stumpfe Eröffnung entleert. Trotz der Eröffnung dieser drei Abszesse war die Milz nicht nur nicht kleiner geworden, sondern hatte nach unten die Nabelhöhe und nach rechts die Mittellinie um je etwa zwei Querfinger überschritten. Nach unten und rechts über den Nabel hinaus, ragte ein zungenförmiger Fortsatz der Milz. Am 25. Dezember wurde rechts vom Nabel eingeschnitten und ein etwa 200 ccm fassender Abszeß unter Schleich entleert. Als der Kranke etwas preßte, schlüpfte ein etwa enteneigroßer Sequester aus der Wunde heraus, der frei im Eiter gelegen hatte. Der Sequester besteht aus Milzgewebe, wie mikroskopisch festgestellt wurde. (Demonstration des Präparats.) Etwa um diese Zeit, Ende Dezember v. J., stellte

sich ziemlich häufiger Husten und reichlicher Auswurf ein. Der Auswurf wurde bald rein eitrig, roch fade und nahm eine rötliche Färbung an. In mehrstündigen Pausen wurden große Massen des Eiters ausgehustet. Links hinten unten bildete sich eine größere Dämpfung, die bis zur Schulterblattmitte nach oben und bis zur hinteren Axillarlinie nach außen reichte. Atemgeräusch und Stimmzittern waren daselbst stark abgeschwächt, feine Rasselgeräusche am oberen Rande der Dämpfung hörbar. In der Skapularlinie, im achten Interkostalraum, war in einem etwa fünfmarkstückgroßen Bezirk die Dämpfung am ausgesprochensten. Die Temperatur, die sich seit der Eröffnung des letzten Milzabszesses nicht über 37,6° erhoben hatte, begann wieder zu steigen und abends 38° zu erreichen. Der Kranke wurde auffallend matt und klagte über Stiche in der linken Brustseite. Einmal um ein Empyem auszuschließen, das durch den Durchbruch eines neuen Milzabszesses durch das Zwerchfell entstanden sein konnte, und zweitens, weil ein Lungenabszeß wahrscheinlich war, wurde am 5. Januar d. J. an der Stelle der intensivsten Dämpfung im achten Zwischenrippenraum eine Probepunktion gemacht. Aus der Pleurahöhle kam nichts, beim Eingehen in die Lunge erhielten wir gleich beim ersten Einstich Eiter von der gleichen Beschaffenheit wie der Auswurf, rötlich, fade riechend, zahlreiche Diplococcen und Streptococcen enthaltend. Es war also im linken Unterlappen eine Eiterhöhle vorhanden, sei es ein Lungenabszeß oder eine bronchiektatische Höhle. Bei der die Operation vorbereitenden Desinfektion wurde die eingestoßene Hohlnadel herausgezogen und die Punktionsstelle markiert. Als wir nach vollendeter Säuberung des Operationsfeldes von neuem punktierten, konnten wir trotz sechs bis acht in der Umgebung der ersten Punktionsstelle ausgeführten neuen Probeeinstichen nicht wieder Eiter erhalten. Groß konnte der Eiterherd also nicht sein. Da der Kranke sehr elend war und infolge einer der ausgeführten Punktionen in das Lungengewebe hinein eine Hämoptoë eintrat, nahmen wir von dem Eingriff vorläufig Abstand. Glücklicherweise. Denn weitere Temperatursteigerungen traten in den nächsten Tagen nicht ein, die Temperatur erhob sich in den folgenden Tagen nicht über 37,3° und überschritt auch später 38° überhaupt nicht mehr. Das Befinden des Kranken besserte sich langsam, aber stetig, der Auswurf nahm allmählich ab und verschwand Ende März vollständig. Nun ging die Rekonvaleszenz rasch vorwärts, und Sie sehen den Kranken jetzt in einem vortrefflichen Allgemeinzustand. (Krankenvorstellung.) Ueber der linken hinteren unteren Lungengrenze besteht noch eine etwa drei Querfinger breite Schallverkürzung. Ende Januar waren die zur Eröffnung der Milzabszesse gesetzten Wunden ganz vernarbt. Die Milz hat sich seit Abstoßung des letzten, großen

Sequesters verkleinert, ist aber doch noch beträchtlich groß. Ihr unterer, derber Rand ist in Nabelhöhe, der innere Rand in der Mittellinie, der äußere in der vorderen Axillarlinie zu fühlen.

Milzabszesse sind nicht so selten, wie man bisher angenommen hat. Nach einer kürzlich erfolgten Veröffentlichung von Dege[1]) finden sich in der Literatur etwa 80 Fälle. Hiervon sind die vereiterten Milzechinococcen ausgenommen. 1900 konnte Bessel-Hagen erst 18 Fälle zusammenstellen. Die Milzabszesse entstehen nach Ledderhose[2]) in der Regel sekundär. In den Fällen von sogenannten idiopathischen Milzabszessen hat man wohl die primäre Ursache nicht gefunden. Auch in unserem Falle lassen sich nur Vermutungen über die Ursache aussprechen. Embolien bei Endocarditis und Endarteriitis sind die häufigste Ursache von Milzabszessen. Der Herzbefund war bei unserem Kranken immer normal, Veränderungen an den Gefäßen sind nicht nachzuweisen, pyämische Erscheinungen nicht vorhanden gewesen. Mit einer Infektionskrankheit, die erfahrungsgemäß Milzabszesse machen kann, wie Typhus, Malaria, Recurrens, Gelenkrheumatismus, hat die Erkrankung nicht eingesetzt. Auch durch Influenza kann ein Milzabszeß entstehen. Spear[3]) hat einen solchen Fall beobachtet; allerdings war ein Trauma der Influenza vorausgegangen. Wir haben in der Garnison in diesem Winter ziemlich zahlreiche Fälle von Influenza gehabt. Bei unserem Kranken hat die Erkrankung weder mit einer Angina noch mit einer Bronchitis eingesetzt. Sie hat mit Fieber und Leibschmerzen begonnen. Möglich, daß es sich um eine intestinale Form der Influenza handelte. Ein Trauma hat nicht vorgelegen. Bei der Entleerung der Abszesse sind keine Echinococcenblasen zum Vorschein gekommen.

Als ätiologisches Moment ist noch das Uebergreifen von Eiterungen benachbarter Organe auf das Milzgewebe angeführt worden. Sichere Beobachtungen liegen nach Ledderhose aber nicht vor. Auf dem diesjährigen Deutschen Chirurgenkongresse erwähnte Küttner, wenn ich ihn recht verstanden habe, in seinem Vortrage über „Milzchirurgie", daß Milzabszesse durch den Durchbruch eines Magengeschwürs, Arrosion der Milzarterie und Infarktbildung in der Milz entstehen könnten. In der Literatur habe ich über diese Aetiologie der eitrigen Splenitis nichts gefunden. Denkbar ist der Vorgang wohl so, daß ein Magengeschwür gerade gegen die Milzgefäße hin perforiert, mit ihnen verklebt und daß nun die Arterie angefressen wird. Die Regel bei der Arrosion der Arterien durch Eiterungen ist die Blutung. Immerhin mag es aus-

1) Ueber Tumoren der Milzgegend. Veröffentlichungen aus dem Gebiete des Militärsanitätswesens 1906, Heft 35, S. 512. Bergmann-Festschrift. Hirschwalds Verlag. — 2) Die chirurgischen Krankheiten der Milz. Deutsche Chirurgie, Lfg. 45 b, S. 154. — 3) Abscess of the pleen. Journ. of the American medical Association 1903.

nahmsweise zum Eindringen von Entzündungserregern durch die angenagte Wand hindurch in das Lumen zur Arterie hinein, Entzündung der Intima, Bildung septischer Thromben etc. kommen. Die Schmerzen in der Magengegend, mit denen in unserem Fall die Erkrankung einsetzte, können ebensowohl durch die bereits erfolgte Infektion der Milz wie durch den Durchbruch eines bis dahin latent verlaufenen Magengeschwürs erklärt werden. Die Aetiologie des Milzabszesses muß also in unserem Falle offen bleiben. Daß es bei Eiterungen in der Milz zur Bildung von Sequestern kommt, ist nichts Ungewöhnliches. Kleinere Eiterherde in der Milz können resorbiert werden. Die Therapie der größeren Milzabszesse kann natürlich nur eine chirurgische sein. Handelt es sich um viele Abszesse in der Milz, die man bei der Laparotomie feststellt, so wird man gut tun, das erkrankte Organ fortzunehmen. Größere Einzelabszesse wird man eröffnen. Das kann man auf zwei Wegen tun. Von hinten her, perpleural und durch das Zwerchfell hindurch. So ist Lauenstein[1]) vorgegangen, der als einer der ersten 1887 einen Milzabszeß durch die Operation heilte. Der zweite Weg ist der abdominale. Bleiben größere Milzabszesse unoperiert, so gehen die Kranken gewöhnlich hektisch zugrunde, oder erliegen, wenn die Abszesse in die freie Bauchhöhle perforieren, der Peritonitis.

1) Ueber einen Fall von operativ geheiltem Milzabszeß. Deutsche medizinische Wochenschrift 1887, No. 51.

Zerreißung des Halses mit Abreißen des Kehlkopfes.[1])

Von Oberstabsarzt Dr. **Schürmann** in Berlin.

Schwere Halsverletzungen sind nicht gar so häufig. Auch heute noch (vgl. Handbuch der Chirurgie von v. Bergmann, Bruns und Mikulicz) gehen daran trotz aller Fortschritte der Therapie die meisten Verletzten zugrunde. Denn wenn auch die Verletzungen an sich nicht direkt tödlich sind, so gelingt es doch sehr häufig nicht, die Folgen, insbesondere Blutungen, fortschreitende Eiterungen in den tiefen Halsgeweben und Lungenentzündungen zu vermeiden. Im vorliegenden Falle kam der Mann unmittelbar nach der Verletzung zur Behandlung. Man sieht jetzt an ihm nur eine etwa 20 cm lange, feste Narbe, die strichförmig von dem linken Unterkieferwinkel vorn über den Hals hergeht, etwas nach rechts von der Mittellinie aufhört, ihm das Herüberbeugen des Kopfes nach hinten etwas erschwert, ihn aber weiter nicht behindert. Dem Ansehen nach möchte man glauben, man habe einen Selbstmörder vor sich, der das Messer etwas hoch angesetzt und so die großen Gefäße vermieden habe. Das ist nicht der Fall, sondern es handelt sich um einen Automobilunfall. Die Krankengeschichte ist kurz folgende:

Am 16. Juli 1904 nachmittags stieß der Restaurateur K., der eilig die abschüssige Fennbrücke herunterradelte, mit einem schräg vom Kanal her kommenden Militärautomobil so zusammen, daß eine an dem Automobil sitzende Eisenstange, die sonst zum Halten des Verdecks dient, seinen linken Unterkiefer traf. Diese Eisenstange ist etwa 15 cm lang, 1 cm dick, 1,5 cm breit und vorne abgerundet. Sie zerschlug den Unterkiefer, glitt bei stark nach hinten gebeugtem Kopfe und deshalb stark vorspringendem Kehlkopfe nach unten und bohrte sich tief in die Weichteile des

1) Siehe die Verhandlungen im I. Teil dieses Bandes. S. 42.

Halses ein. Am Halse war ein großes Loch entstanden, aus dem es heftig blutete. Der im Automobil sitzende Hauptmann drückte das Kinn des Verunglückten gegen seine Brust und fuhr ihn so schleunigst in das naheliegende Garnisonlazarett I. Der Mann kam bei völliger Besinnung an, aber in höchster Atemnot. Von der Linea obliqua des Unterkiefers links schräg über den Hals verlief eine weit klaffende Wunde, durch die man in eine gewaltige, bis an die Hinterwand des Cavum pharyngo-laryngeum reichende Höhle hineinsah. Aus dieser Höhle blutete es bei jedem Atemzuge stark, besonders aus der Tiefe. Nach Unterbindung einiger spritzender kleiner Gefäße und Tamponade mit Jodoformgazestreifen an den Seiten erkannte man, daß der Hals dicht unterhalb des Zungenbeins vollständig quer durchgerissen war, links hing die Speicheldrüse herab, Platysma, M. omohyoideus, sternohyoideus und Membrana thyreoidea waren quer durchgerissen. Der Kehlkopf selbst mit dem Kehldeckel lag posthornförmig nach hinten umgesunken, tief unten, fast an der Kehlgrube. Temperatur 38°, Puls 120, schwach, Atmung 40. Bei jedem Atemzuge floß schaumiges Blut in großer Menge aus dem Kehlkopfe in die Wunde, ebenso floß bald Blut aus Nase und Mund. Der Verletzte schrieb Namen, Wohnung und „Luft“ auf einen Zettel.

Bei der sichtlich drohenden Gefahr der Erstickung machte ich sofort die Tracheotomie. Zu diesem Zwecke legte ich seitlich je einen Faden in die Kehlkopfmuskulatur und ließ mit diesen Fäden das Luftrohr von einem hinter dem Kopfe des Verletzten stehenden Assistenten in der Mittellinie nach oben ziehen.

Während der Operation traten mehrfach starke Hustenstöße auf; sofort nach Einführung der Kanüle ergoß sich reines Blut mit etwas Schleim nach außen.

Bald wurde die Atmung ruhiger, Temperatur 38,2, Puls 86, regelmäßig, kräftiger, Atmung 26—30; der Mann erholte sich sichtlich. Damit wurde eine venöse Blutung von der linken Seite stärker, doch zeigte sich, daß die großen Gefäße nicht verletzt waren. Mund, Schlund, die ganze in ihren Buchten von Blut und Schleim gefüllte Wundhöhle wurden sorgfältig mit großen Tupfern ausgetupft, alle blutenden Gefäße unterbunden, die Kanüle befestigt und der Verletzte ruhig gelagert.

Die Nacht war unruhig; durch starkes Husten war der Schlaf trotz Morphiums vielfach unterbrochen, schon am Morgen wurde aber der Auswurf mehr schleimig. Erkundigungen bei der Familie ergaben, daß schon seit mehreren Wochen ein heftiger Bronchialkatarrh bestand.

Da am 17. Juli das Allgemeinbefinden leidlich war, 38,1, Puls 90, Atmung 24, nähte ich den abgerissenen Kehlkopf am Zungenbein an, indem ich Seidennähte durch die gerissenen Muskeln legte.

Als ich nachher die Schlitzkanüle zuhielt, nachdem ich das innere Rohr herausgenommen hatte, und die Wunde außen fest tamponierte, erfolgte die Atmung durch Mund und Nase. Die Kanüle wurde wieder eingeführt, mit einer Schlundsonde von der Nase aus in die Speiseröhre ohne Schwierigkeiten eingegangen und aus dem Magen eine Menge dunkelschwarzes Blut entleert. In den nächsten Tagen wurde der Mann noch durch Husten viel gequält, das Fieber stieg Abends bis 39,5, hinten links unten war ein Katarrh mit leichter Dämpfung nachweisbar, der Auswurf wurde aber schleimiger.

Am 20. Juli waren infolge der starken Bewegungen des Luftrohrs beim Atmen mehrere Nähte durchgerissen; sie wurden erneuert, nur links wurde ein Loch gelassen, um täglich zweimal die starken Schleimmengen, die sich sammelten, mit der beginnenden Eiterung abtupfen zu können. An demselben Tage konnte auch rechts im Unterkiefer eine Bruchlinie festgestellt werden. Es bestand starker Speichelfluß; die Verschiebung der unteren Zahnreihe wurde durch zwischengelegte, breite, in der Mitte rinnenförmig ausgeschnittene Korkstücke ausgeglichen.

Der Verletzte wurde zunächst ausschließlich vom Darm aus ernährt. Am 25. Juli war er entfiebert, am 8. August erhielt er flüssige Nahrung, am 12. August bestand nur noch eine Fistel in der Gegend des linken Zungenbeinhorns, am 16. August wurde die Kanüle fortgelassen, am 18. August verließ er das Bett und am 7. September ging er geheilt aus dem Lazarett. Störungen waren nur vorübergehend von seiten des Magens aufgetreten, als er zuviel Rührei gegessen hatte. Trotz der langen Zeit sind keine Verengerungserscheinungen aufgetreten. Der äußeren Narbe entsprechend sieht man auch innen mit dem Kehlkopfspiegel einen querverlaufenden, festen Narbenstrang, der quer über den Kehlkopf fortzieht und etwas überhängt, ohne zu stören, wie die Untersuchung in der Universitätshalsklinik bestätigt hat.

Der Fall ist im Friedens-Sanitäts-Bericht kurz vermerkt. Man könnte sagen, wenn man den Bruch des Unterkiefers außer acht läßt, der Verletzte habe die von Malgaigne so genannte Laryngotomia superior durchgemacht. Später ist diese Operation von v. Langenbeck genauer Pharyngotomie genannt und von ihm öfters zur Beseitigung von Geschwülsten in dieser Gegend ausgeführt.

Ueber Automobilverletzungen.[1])

Von Dr. **Kettner**, Stabsarzt und Assistenten der Chirurgischen Klinik der Königl. Charité.

Mit der Einführung und Einbürgerung schnell sich fortbewegender Verkehrsmittel ist bislang stets — zumal in den verkehrsreichen Großstädten — eine Zunahme der Zahl der Verletzungen zu konstatieren gewesen.

So mehrte sich diese, als die Fahrräder, besonders die Hochräder und später die Niederräder in den breiten Volksschichten Eingang und Verbreitung fanden. Sie stieg weiterhin beträchtlich, als ein Netz elektrischer Straßenbahnen die Städte und das Land zu überziehen begann.

Die neueste Zeit hat uns ein Fahrzeug gebracht, das in dieser Hinsicht alle seine Vorgänger in den Schatten zu stellen scheint: das Automobil.

Seit Juni 1904 bis März 1907 sind in die Chirurgische Klinik der Charité nicht weniger als 42 Automobilverletzungen aufgenommen und einer stationären Behandlung unterzogen worden. Sie verteilen sich über die genannten Jahre derart, daß in der zweiten Hälfte des Jahres 1904 = 5 Verunglückte, 1905 = 4, 1906 — dem Jahre der Entwicklung des Automobildroschkenwesens — 21 und in den ersten drei Monaten dieses Jahres 12 Verletzte Aufnahme fanden. Es würde demnach, falls es so weiter geht, die Zahl der diesjährigen Aufnahmen die doppelte der vorjährigen erreichen! Die Hälfte aller Verletzungen betrifft die untere Extremität, besonders den Unterschenkel, ein Viertel die obere, während das letzte Viertel sich gleichmäßig auf Kopf, Brust und Bauch verteilt. Auf alle Einzelheiten dieser Verletzungen einzugehen, verbietet mir der Mangel an Zeit; es sei mir deshalb gestattet, nur zwei die ein besonderes Interesse beanspruchen, herauszugreifen und eingehender zu besprechen.

---

1) Siehe die Verhandlungen im I. Teil dieses Bandes, S. 45.

Die erste soll einen weiteren Beitrag liefern zu der von Lucas-Championnière, Madelung, Deutschländer und Mühsam genauer beschriebenen und als „typische Verletzung der Automobilisten“ bezeichneten Fractura radii.

Bekanntlich entsteht diese beim Andrehen des Motors, der durch einige kräftige Umdrehungen der am Vorderteil jedes Wagens angebrachten Kurbel in Gang gesetzt werden muß. Erfolgt die Zündung des Motors zu früh, so schlägt die Kurbel mit aller Gewalt rückwärts und trifft den Vorderarm des Chauffeurs in der Regel dicht oberhalb des Handgelenks an der Dorsalseite, hier einen direkten Radius-, schlimmstenfalls einen Radius- und Ulnabruch erzeugend. Hält die Hand im Augenblick des Rückschlags die Kurbel noch gefaßt, so gerät sie, während der Vorderarm kraftvoll abwärts drückt, in extreme Hyperextension und Dorsalflexion, und es entsteht ein Rißbruch des Radius loco classico.

Dem ersterwähnten Mechanismus verdankt unser Fall seine Entstehung. Die Kurbel traf den nicht schnell genug zurückgezogenen Arm des 45jährigen Chauffeurs P. an der eben geschilderten Stelle und erzeugte hier, wie das Röntgenbild zeigt (Demonstration), einen typischen Radiusbruch mit hochgradiger Dislokation des Diaphysenendes volar-, der Epiphyse dorsalwärts. Mit Hilfe der Narkose gelang es, die Fragmente zu reponieren, worauf nach Anlegung eines Gipsverbandes die Heilung der Fraktur binnen drei Wochen von statten ging. Störungen sind nicht zurückgeblieben.

Nur die automatische Ingangsetzung des Motors wird, wie dies schon Mühsam betonte, in Zukunft diese typische Verletzung zum Schwinden bringen.

Die nächste Verletzung dürfte wegen ihrer Schwere und wegen des Umstandes interessieren, daß sie durch das neueste Automobilgefährt, den Automobilomnibus, verursacht worden ist.

Der Verletzte, ein 13jähriger Knabe, stieg am 7. April d. Js. vom Hinterperron eines Straßenbahnwagens herab und wollte sich über die Straße auf das Trottoir begeben. In diesem Moment sauste ein Automobilomnibus ganz dicht an dem Straßenbahnwagen vorbei, drängte den Knaben gegen dessen Wand und schleuderte ihn rücklings zu Boden.

Das linke Vorderrad des Omnibus erfaßte die Fußspitze des Knaben und riß im Weiterrollen Stiefel, Strumpf und Hose samt der Haut vom linken Bein herunter.

Der Verletzte wurde sogleich zu einer Unfallstation gebracht, von wo man ihn nach Anlegung eines Notverbandes alsbald zu unserer Klinik schaffte. Der für sein Alter überaus kräftig entwickelte, bisher stets gesunde Knabe traf trotz der Schwere der Verwundung hier bei vollem Bewußtsein ein und vermochte über deren Hergang noch genauere Angaben zu machen. Das ganze

linke Bein war bis auf geringe Reste von Haut total entblößt, es war, um einen Ausdruck Winiwarters zu gebrauchen — im wahren Sinne des Wortes „abgebalgt“. Die einwirkende Gewalt hatte die Haut in ihrer ganzen Dicke samt dem Unterhautzell- und Fettgewebe, von den Zehen angefangen bis zur Leistenbeuge wie einen Strumpf heruntergerissen. Handbreit unterhalb der Glutäalfalte stand der fast $^3/_4$ m lange, die Form des Fußes und Beines ziemlich genau wiedergebende, gewissermaßen ein Negativ des Beines bildende Hautlappen durch eine 20 cm breite Brücke mit der übrigen Körperhaut in Verbindung. Die Extremität sah aus wie ein anatomisches Präparat. Am Oberschenkel schimmerten unter der größtenteils intakt gebliebenen Fascie der Sartorius, der Quadriceps und die Adduktoren deutlich durch; am Unterschenkel, dessen Fascie völlig fehlte, sah man den Tibialis anterior, die

Abgebalgter Hautlappen, noch in Zusammenhang mit dem Bein.

Peronaei und an der Beugeseite die beiden Köpfe des etwas eingerissenen Gastrocnemius direkt vor sich. An der Innenseite des Unterschenkels hing, gänzlich isoliert wie eine lose Schnur, die blutleere und zusammengeschrumpfte Vena saphena. Am Fußrücken lagen die langen Zehenstrecker offen zu Tage, während man an der Planta pedis statt der Fußsohlenhaut die sehnig glänzende Plantaraponeurose erblickte. Nur die Großzehe, die zweite und dritte Zehe besaßen noch einen häutigen Ueberzug. Abgesehen von einer Zermalmung der Endglieder von vierter und Kleinzehe, die das Rad offenbar zuerst erfaßte, ist das Skelett des Fußes sowohl, wie das des Unter- und Oberschenkels merkwürdigerweise unverletzt geblieben; auch die Gelenke, insbesondere das am meisten exponierte Fuß- und Kniegelenk, hatten keine Beschädigung erlitten. Trotz der gewaltigen Ausdehnung der Wundfläche fehlte wohl infolge von Tor-

quierung und Thrombosierung der Gefäße fast jegliche Blutung; ebenso fehlte infolge Unterbrechung des Leitungsvermögens der Nerven jede Schmerzempfindung, die sich erst nach Ablauf von sechs bis acht Tagen wieder einstellte.

Außer einer leichten Quetschung der rechten Wade ließen sich am übrigen Körper, vor allem am Abdomen, keine weiteren Verletzungen feststellen.

Was war nun therapeutisch bei einer solch schweren Verletzung zu tun? „Die gänzliche Entblößung einer Extremität von Haut", sagt Winiwarter in seinem Werk über die chirurgischen Krankheiten der Haut, „ist in vielen Fällen eine Indikation für die primäre Amputation".

Hatte man eine Berechtigung zu dieser oder sollte man möglichst konservierend verfahren und dem Kranken unter allen Umständen sein Bein zu erhalten suchen? Freilich wurde die Prognose im letzteren Falle wesentlich getrübt durch die zu erwartende wochenlange, erschöpfende Eiterung und die Möglichkeit des Auftretens von Infektionskrankheiten, vor allem einer Sepsis, eines Erysipels und des Tetanus.

Dennoch entschloß ich mich dazu, die Erhaltung der Extremität zu versuchen, in erster Linie bewogen durch den günstigen Ausgang eines vor mehreren Jahren erlebten Falles von schwerer Verbrühung des ganzen Beines mit nachfolgender totaler Gangrän seiner Haut, deren Ersatz durch plastische Deckung im Laufe von acht Monaten gelang. Allerdings lagen dort die Verhältnisse insofern günstiger, als die Fußsohlenhaut in toto und die des Fußrückens zum größten Teil erhalten geblieben war.

In Narkose wurde zunächst eine gründliche, mechanische Säuberung der ganzen Wundfläche von dem massenhaft eingedrungenen Straßenschmutz mit Wasser und Seife vorgenommen, worauf eine Desinfektion mit ¼ ‰iger Sublimatlösung folgte. Obschon der Lappen ein ziemlich anämisches Aussehen besaß und sich kühl anfühlte, beschloß ich, im Hinblick auf die zweihandbreite Brücke, die ihn noch mit der Rumpfhaut verband, wenigstens den Versuch zu machen, ihn zu erhalten. Er wurde über die Extremität gezogen, sodaß deren hintere und seitliche Zirkumferenz und die Fußsohle wieder eine schützende Decke bekamen. Um nichts verabsäumt zu haben, injizierte man dem Patienten noch 50 I. E. des Tetanusantitoxins der Höchster Farbwerke. Während der ersten drei Tage erholte sich der Verletzte langsam von den Folgen des erlittenen Choks; es bestanden dauernd Temperaturen zwischen 38 und 39°, während der Puls sich zwischen 120 und 140 Schlägen in der Minute bewegte.

Bei dem zweiten Verbandwechsel am fünften Tage zeigte es sich, daß man die Hoffnung, den abgebalgten Hautlappen zu er-

halten, aufgeben mußte; er bot alle Zeichen einer rasch fortschreitenden Gangrän dar, sodaß nichts weiter übrig blieb, als ihn gut handbreit unterhalb der Glutäalfalte, im Bereich der schon erwähnten Brücke, zu resezieren.

Der weitere Wundheilungsverlauf gestaltete sich wider Erwarten günstig. Unter regelmäßig alle 3—4 Tage vorgenommenen Verbandwechseln war das Fieber inzwischen lytisch abgefallen; gleichzeitig hatte sich das Allgemeinbefinden des Knaben so weit gebessert, daß er sich schon wieder mit Lesen und Schreiben beschäftigen konnte. Wir befanden uns zur Zeit der Vorstellung, am 37. Krankheitstage, ohne daß eine der gefürchteten Komplikationen: Sepsis, Tetanus, Erysipel eingetreten war.

Schon begannen frische Granulationen allenthalben die ganze Wundfläche zu überziehen, und es hieß jetzt der Frage näher treten: in welcher Weise wird man den mächtigen Hautdefekt am besten und schnellsten ersetzen können? Am Ober- und Unterschenkel dürfte dies wohl keine besonderen Schwierigkeiten bereitet haben, zumal hier flächenhafte Reste des subkutanen Fettgewebes einen brauchbaren Untergrund bildeten. Hier würde man sehr wahrscheinlich eine Deckung mit Thierschen Lappen erreicht haben, die man vom andern Bein, von den Armen, vom Rumpfe oder von einem andern Individuum genommen hätte.

Eine wesentlich schwierigere Aufgabe harrte unserer am Fuß, speziell an der allen möglichen Insulten ausgesetzten Fußsohle, deren Deckung für die spätere Gebrauchsfähigkeit der Extremität von größter Wichtigkeit war. Von der Transplantation Thierscher Läppchen ist da kein Erfolg zu erwarten. Hier galt es, eine dicke, widerstandsfähige Hautbedeckung zu schaffen, die dem Patienten ein Auftreten mit dem Fuß ermöglichte. Zwei Methoden konnten dabei Verwendung finden: die Transplantation mittels gestielter Lappen und die mittels ungestielter nach dem Verfahren von Krause.

In der mir zugänglichen Literatur vermochte ich eine Anzahl von Fällen ausfindig zu machen, wobei Defekte der Fußsohlenhaut, die teils nach Geschwürs- und Tumorexstirpationen, teils durch ein Trauma entstanden waren, nach dem einen oder andern Verfahren erfolgreich plastisch gedeckt worden sind. Bei der Mehrzahl galt es, dreimarkstück- bis kleinhandtellergroße Flächen wieder mit Haut zu versehen. Nur bei einem Patienten, der von v. Bramann auf dem Chirurgenkongreß im Jahre 1893 vorgestellt wurde, fand sich, ähnlich wie hier, ein vollständiger Verlust der Haut der Fußsohle und Ferse in Verbindung mit einem Abriß der plantaren Corticalis des Calcaneus durch die quetschende Gewalt.

Hier bildete man aus der Wade des andern Beines einen gestielten Lappen von der Größe der Fußsohle, brachte die verletzte Extremität in rechtwinklige Stellung zur gesunden und gipste beide

Beine nach Anlegung und Vernähung des Lappens mit den Defekträndern zusammen. Beim ersten Verbandwechsel nach 14 Tagen zeigte es sich, daß der Lappen in toto angeheilt war, sodaß eine Woche später seine Basis durchtrennt werden konnte. Daß es sich dabei nicht um einen vorübergehenden, sondern einen dauernden Erfolg gehandelt, ergab eine Kontrolluntersuchung nach zwei Jahren, bei welcher der Verletzte mit dem Fuß fest auftreten konnte und nur nach längerem Gehen unter der Ferse Beschwerden empfand, verursacht durch kleine Unebenheiten an der unteren Fläche des Calcaneus.

Aehnliche Dauererfolge sind auch mit ungestielten Krauseschen Lappen erzielt worden. Krause selbst hat wiederholt Ferse und Fußsohle mit Lappen vom Oberarm und Oberschenkel gedeckt. Für deren Dauerhaftigkeit und Widerstandskraft spricht unter anderm die Tatsache, daß bei einem der geheilten Patienten, der später große Fußtouren unternahm, gelegentlich nach einer solchen an der gesunden Fußsohlenhaut eine Blase entstand, während die transplantierte Haut nicht die geringsten Reizerscheinungen aufwies. Findet sich an der Fußsohle noch ein ausreichendes Weichteilpolster als Unterlage, dann ist nach Krauses Ansicht zu erwarten, daß die transplantierte Haut dem Druck der Körperlast beim Gehen und Stehen standhält, während hier von der Transplantation auf bloßliegenden Knochen durchaus abzuraten ist.

Die ausgedehnte, beträchtlich sezernierende Wundfläche am Unter- und Oberschenkel, die zu erwartende Ankylose des Kniegelenks und das Fehlen eines Hautrandes machten in unserem Falle die Verwendung eines gestielten Lappens aus der gesunden Wade mit nachfolgender Fixierung der Extremitäten im Gipsverbande sehr schwierig; hinzu kam der Wunsch, das gesunde Bein des Knaben nach Möglichkeit zu schonen und hier nur im äußersten Notfall einen Hautdefekt zu schaffen. Es bestand deshalb der Plan, sobald als angängig eine Plastik mit Krauseschen Lappen auszuführen. Wären diese nicht angeheilt, dann hätte man schließlich doch einen gestielten Lappen vom andern Unterschenkel zur Hilfe nehmen müssen. Angenommen, auch dieser Versuch schlug fehl, so wäre meines Erachtens dem Patienten noch eine Möglichkeit zur Wiedererlangung der Gehfähigkeit mit dem verletzten Bein geblieben. Ein glücklicher Zufall hatte es, wie ich schon erwähnte, gefügt, daß an der dritten und zweiten Zehe und den zugehörigen Metatarsusköpfchen, ferner an der Großzehe und der vorderen Peripherie des Großzehenballens noch normale Haut vorhanden war. Aehnlich wie nach der osteoplastischen Resektion des Tarsus nach Wladimiroff-Mikulicz hätte sich der Knabe daran gewöhnen müssen, mit den ihm noch verbliebenen Zehen und den Metatarsusköpfchen aufzutreten, deren häutiger Ueberzug durch

Schwielenbildung im Laufe der Zeit eine besonders derbe und resistente Beschaffenheit anzunehmen pflegt.

Ich habe gezeigt, wie viele glückliche Umstände zusammentreffen mußten, um schließlich zu einem befriedigenden Resultat zu führen. Mehr als fünf Wochen waren zur Zeit der Vorstellung seit der Verletzung verflossen, und der Kranke befand sich außer Lebensgefahr. Um so mehr mußte es unser Bestreben sein, ihm das Bein zu erhalten und so zu gestalten, daß er wieder damit stehen und gehen konnte. Wäre dies Ziel erreicht worden, so wäre damit ein bemerkenswerter Beitrag zu dem wichtigen Kapitel der konservierenden Behandlung schwerer Verletzungen geliefert. Aber auch so beweist unser Fall, daß wir dazu, selbst bei so gewaltigen Verwundungen wie der geschilderten, unter Umständen berechtigt sind. Erst in der neunten Woche nach dem Unfall traten Erscheinungen ein, die ein Weiterführen der konservierenden Behandlung bedenklich erscheinen ließen. Der Knabe wurde unruhig, verlor den Appetit, schlief schlecht und nahm an Kräften ab. Wegen des Auftretens von Inanitionsdelirien sahen wir uns deshalb am 10. Juni, obschon die Heilung während der ersten acht Wochen einen so günstigen Verlauf genommen hatte, zur hohen Amputation gezwungen.

Anmerkung bei der Korrektur: Der Patient ist leider am 7. Juli einer Bronchopneumonie erlegen.

Aus der Chirurgischen Abteilung des Städtischen Krankenhauses Moabit in Berlin.
(Direktor: Geh. Med.-Rat Prof. Dr. Sonnenburg.)

Tödliche Blutung aus einem Duodenalgeschwür nach Appendicitisoperation.[1])

Von Dr. **R. Mühsam**, Oberarzt.

Ich möchte mir erlauben, Ihnen kurz aus dem Krankenhause Moabit über einen tödlich verlaufenen Fall von Blutung aus einem Duodenalgeschwür nach Appendicitisoperation, den ich beobachtet habe, zu berichten. Die ausführliche Bearbeitung des Falles wird durch Herrn Assistenzarzt Dr. Kohl erfolgen.

Es handelte sich um einen zehnjährigen Knaben, welcher 24 Stunden nach Beginn des ersten, mit Leibschmerzen und Erbrechen einhergehenden Appendicitisanfalls am 9. Februar 1907 ins Krankenhaus kam und hier sofort von mir operiert wurde. Temperatur 37,6°, Puls 108, 34000 Leukocyten. Leib etwas aufgetrieben, in der Ileocöcalgegend, zwei Querfinger über dem Darmbeinkamm höchst druckempfindliche Resistenz, hier stark vermehrte Bauchdeckenspannung. Uebriger Leib mäßig gespannt, eindrückbar, nicht schmerzhaft. Bei der Operation fand ich eine mäßige ödematöse Durchtränkung der Gewebe. Aus dem Peritoneum fließt eine geringe Menge trübserösen Exsudats aus. Das Coecum und angrenzende Ileum ist mit infiltriertem Netz überlagert und letzteres mit dem Darm verklebt. Dieser Netzzipfel wird mit mehreren Ligaturen abgebunden und dann reseziert. Nach Freilegung des Darms, welcher eine injizierte Serosa hat, wird der Wurmfortsatz an der Uebergangsstelle von Ileum und Coecum gefunden und in typischer Weise reseziert. Auf die Resektionsstelle wird Netz gelagert, dann die Bauchhöhle geschlossen. Der Wurmfortsatz war stark geschwollen, injiziert, aber nicht perforiert. Es bestand eine ausgedehnte Gangrän der Schleimhaut. Der Verlauf war zunächst ein glatter, nur blieb die Leukocytose auffallend hoch, stets über

1) Siehe die Verhandlungen im I. Teil dieses Bandes, S. 47.

29000. Am siebenten Tage nach der Operation kollabierte Patient nachmittags um 5 Uhr plötzlich, nachdem er von der Mutter eines neben ihm liegenden Kindes während der Besuchsstunde ein Stück Apfel bekommen hatte. Der Leib war dabei völlig weich und unempfindlich. Der Kollaps wurde durch Kampfer und Coffein beseitigt, Patient hatte danach zwei schwärzliche Entleerungen, in denen auch chemisch Blut nachgewiesen wurde. Am folgenden Tage war Patient noch extrem blaß, Leukocyten 60000. Nachmittag trat Blutbrechen auf. Excitantien, Eis. Am nächsten Tage nahm der Kollaps unter Blutbrechen und blutigen Stühlen bei einem Anstieg der Leukocytose auf 190000 noch zu, und Patient ging am folgenden Morgen — zehn Tage post operationem — zugrunde. Die Obduktion bestätigte den Tod durch Verblutung. Das ganze Colon und Ileum war mit schwarzen, teerartigen Massen ausgefüllt. Als Ursache der Blutung wurde ein Duodenalgeschwür gefunden, in dessen Grund die arrodierte A. gastroduodenalis lag.

Auf Magen- und Darmblutungen nach Operationen, insbesondere nach Bauchoperationen, machte im Jahre 1899 v. Eiselsberg aufmerksam. Er teilte sieben (davon vier tödlich verlaufene) Fälle mit, bei denen nach Laparotomien Blutungen aufgetreten waren, und fügte einen weiteren, tödlich geendeten Fall von Arrosion der A. gastroduodenalis durch ein Ulcus duodeni hinzu, bei dem die Blutung acht Tage nach der Operation eines Carcinoms einer Tonsille, des rechten Gaumenbogens und der rechten Halsseite erfolgte. Bei sechs von v. Eiselsbergs sieben Fällen waren ausgedehnte Unterbindungen des Netzes, bzw. des Mesenteriums gemacht worden.

Die Beobachtungen über diese Blutungen mehrten sich dann rasch, ihre Aetiologie wurde experimentell studiert, und so konnte Busse in einer zusammenfassenden Arbeit aus der v. Eiselsbergschen Klinik 96 Fälle postoperativer Magen- und Darmblutungen sammeln und die Ergebnisse der experimentellen Forschung zahlreicher Autoren, wie Friedrich, Hoffmann, Engelhardt und Neck, Sthamer zusammenstellen. Danach kommen Lebernekrosen und Magenulcera bei Netzresektionen als Folge der Netzgefäßabbindungen vor (v. Eiselsberg, Friedrich, Hoffmann, Engelhardt und Neck, Sthamer). Die Narkose ist zum Entstehen nicht erforderlich (Friedrich, Hoffmann).

Die Veränderungen entstehen sowohl durch retrograde Embolie, als auch durch fortgesetzte Thrombosen von den Netzstümpfen aus (Engelhardt und Neck). Die Embolien finden sich sowohl im arteriellen wie im venösen Stromgebiet (Engelhardt und Neck), Bakterien sind zum Zustandekommen nicht nötig (Sthamer).

Hierzu kommen dann noch Payrs experimentelle Forschungen, welche er auf dem letzten Chirurgenkongreß mitteilte. Er sah

durch Vereisung oder durch hohe Temperaturen gebildete Pfröpfe der Netzvenen leicht gelockert und leberwärts verschwemmt werden. Als Folge finden sich in einem Teil der Fälle Magenveränderungen. In die Netzvenen mit feiner Kanüle eingespritzte korpuskuläre Elemente gelangen auf dem Wege der retrograden Embolie in die submukösen und präcapillaren Magenvenen, verstopfen diese und erzeugen dadurch Blutung, hämorrhagische Infarzierung, Erosionen und Geschwüre.

Auch durch fortgeleitete Venenthrombose entstehen ähnliche Veränderungen.

Unter den 96 von Busse teils selbst beobachteten, teils aus der Literatur gesammelten Fällen befinden sich, um die Hauptgruppen der Operationen zu nennen, 27 Bruchoperationen, 25 Operationen am Darmtractus (darunter 17 Appendicitiden), 10 Operationen am Gallenseptum, 14 Operationen an den weiblichen Genitalien. In 34 Fällen waren Netz- oder Mesenterialgefäße unterbunden worden, in 43 Fällen handelte es sich um eitrige Prozesse. 55 Fälle verliefen tödlich. Busse faßt seine Schlüsse ungefähr dahin zusammen, daß die Magen- und Darmblutungen bedingt sind durch direkte und retrograde Verschleppung von Thromben, sowohl im arteriellen wie im venösen Stromgebiet. Neben der Operation ist ein weiteres, schädigendes Moment erforderlich (lokale oder allgemeine Kreislaufstörung, mangelhafte Blutzusammensetzung, Traumen bei der Operation, Narkose, nervöse Einflüsse). Die Blutungen erfolgen meist mehrere Male und treten am häufigsten innerhalb der ersten Woche auf. Die anatomischen Veränderungen bei Magen- und Darmblutungen bestehen meist in Hämorrhagien, Erosionen und Ulzerationen im Magen und Darm. Manchmal fehlt eine anatomische Veränderung. Die Prognose ist ernst, die Therapie symptomatisch.

Der Ihnen soeben mitgeteilte Fall verdient in verschiedener Hinsicht Interesse, er reiht sich den von Dieulafoy und Charlot beschriebenen und von Busse angeführten fünf Fällen tödlicher Magenblutung an, welchen Kinder bis zu zehn Jahren erlagen.

Eine auffallende Erscheinung bildet hier auch die enorme Steigerung der Leukocytose auf 190 000; die Untersuchungen hierüber werden von anderer Seite publiziert werden.

Was die Aetiologie des Ulcus betrifft, so spielen die Netzunterbindungen des infiltrierten Netzes wohl auch in diesem Falle eine Rolle. In dem übrig gebliebenen Netz sind allerdings keine Thrombosen mehr gefunden worden, obwohl von dem Obduzenten, Herrn Prosektor Dr. Westenhoeffer, hierauf besonders geachtet wurde. Es finden sich im mikroskopischen Präparat neben Zeichen eines frischen Prozesses (Rundzelleninfiltration) auch Bindegewebszüge, welche auf beginnende Vernarbung hinweisen. Sähe man das Ulcus als alt an, so würde es sich um ein nur zufälliges Zusammen-

treffen eines der wohl sehr seltenen Ulcera duodeni im Kindesalter mit einer Appendicitisoperation handeln, eine Annahme, welche nach den sonstigen Erfahrungen über das Gebiet nicht sehr wahrscheinlich ist. Ich glaube vielmehr, daß auch in diesem Falle das Ulcus frisch ist und daß die wahrscheinlich retrograde Embolie bald nach der Operation aufgetreten ist. Das unglücklicherweise in der Nähe der Arterie gelegene Ulcus hat sich dann in den nächsten Tagen gebildet, hat aber bereits teilweise Tendenz zur Heilung gehabt, als an einer Stelle die darunter gelegene Arterie arrodiert wurde. Durch den zum Ulcus führenden Zerfall der Darmschleimhaut wäre dann auch ungezwungen die hohe Leukocytose nach der Operation erklärt, wie wir ja auch bei Gangrän der Appendixschleimhaut hohe Leukocytose beobachten. Ob der Diätfehler, den das Kind zwei Stunden vor der ersten Blutung begangen hatte an der Läsion der Arterie vielleicht als zufällige Gelegenheitsursache mit schuld ist, muß dahingestellt bleiben. Es wäre nicht ganz undenkbar, daß vielleicht ein schlecht gekautes Stück des Apfels die durch das Ulcus schon mürbe gemachte Arterienwand vollends zur Perforation gebracht habe. Ein besonderes Gewicht möchte ich aber auf diese Möglichkeit nicht legen.

Wir haben seitdem besonders auf Darmblutungen nach Laparotomien geachtet und haben auch tatsächlich einige Fälle gesehen, wo bei leichten Störungen des Allgemeinbefindens — in einem Falle Ikterus — Blut im Stuhlgang nachgewiesen werden konnte. Hier ist es offenbar nicht zu Ulzerationen gekommen, sondern nur zu kleinen Blutungen aus Ecchymosen, wie solche wohl auch ohne schwere Schädigungen auftreten können und daher der Beobachtung leicht entgehen.

Aus der Chirurgischen Abteilung des Schöneberger städtischen Krankenhauses. (Direktor: Prof. Dr. Kausch.)

Intraperitoneale Ruptur der Harnblase.[1])

Von Dr. **O. Nordmann,** Oberarzt der Abteilung.

Die Zerreißungen der Harnblase gelten im allgemeinen als seltene Verletzungen. Nach einer Dissertation von Ziegner aus dem Jahre 1895 kamen in einem Berliner Krankenhause unter etwa 11 000 Kranken drei, im Londoner Bartholomäus-Hospital unter etwa 17 000 Patienten nur zwei und in der Hallenser Klinik unter etwa 9500 Kranken sechs (Hellendall) derartige Fälle zur Beobachtung. In den medizinischen Lehrbüchern wird in der Regel nur kurz auf diese Verletzung eingegangen.

Vor nicht langer Zeit wies nun Seldowitsch durch Vergleichung großer Statistiken nach, daß die traumatischen Rupturen der Harnblase garnicht so selten zu sein scheinen, wie man immer behauptet hat, und z. B. öfter vorkommen als „die Zerreißungen der parenchymatösen Organe des Bauchs, d. h. der Leber, der Nieren und der Milz, zusammengenommen".

Das Interesse für die Verletzungen der Harnblase ist wachgerufen worden durch die grundlegende Arbeit von Bartels, der 1878 die zahlreichen, zerstreut in der Literatur vorhandenen Einzelbeobachtungen zusammengestellt hat.

Seitdem haben sich mehrere Autoren experimentell mit dem Gegenstand beschäftigt, und es ist auch eine ganze Anzahl klinischer Beobachtungen weiterhin mitgeteilt worden. Es ist deshalb wohl gerechtfertigt, unter Zugrundelegung eines durch Laparotomie geheilten Falles von intraperitonealer Blasenruptur die Ergebnisse der verschiedenen Autoren zusammenzustellen, um zur Klärung der einen oder andern noch strittigen Frage beizutragen.

1) Siehe die Verhandlungen im I. Teil dieses Bandes, S. 70.

In unserem Fall handelte es sich um einen 27jährigen Kellner, der sub No. 1093/07 am 18. Mai 1907 in das Schöneberger Krankenhaus aufgenommen wurde. Er gab an, er habe vor drei Jahren eine Gonorrhoe gehabt, die nach einigen Wochen geheilt sei und ihm nie wieder Beschwerden gemacht habe. Sonst sei er immer gesund gewesen. Am Abend des 16. Mai 1907 habe er sehr viel Bier getrunken, sei betrunken gewesen, habe im Rausch Händel bekommen und sei in eine Schlägerei verwickelt worden. Ob ein Schlag oder Stoß den Bauch getroffen habe, könne er nicht angeben. Er sei dann auf dem Bahnhof eingeschlafen, nach einiger Zeit geweckt worden und habe nun sofort beim Erwachen sehr heftige Leibschmerzen verspürt. Wegen dieser suchte er dann gegen Morgen das Krankenhaus auf.

Der Aufnahmearzt konstatierte eine starke Ebrietas und legte den Kranken auf die interne Abteilung; hier klagte Patient, als er ernüchtert war, mittags über heftigen Urindrang und starke Leibschmerzen, konnte aber nicht spontan Urin lassen. Mit einem ausgekochten Metallkatheter wurden etwa 200 ccm klaren Urins entleert, der frei von Eiweiß und Zucker war. Die Schmerzen nahmen nun allmählich zu, in der folgenden Nacht trat Erbrechen und Singultus auf, Symptome, die andern Tags noch stärker wurden. Mittags (36 Stunden post trauma) wurde mir der Patient gezeigt, und ich erhob folgenden Befund:

Mittelkräftiger Mann, verfallen aussehend, aber ohne ausgesprochene Facies hippocratica. Zunge stark grau belegt, ziemlich trocken, Erbrechen gallig gefärbter Flüssigkeit, Singultus. Puls 124, etwas klein, aber regelmäßig. Temperatur 37,4. Atmung: 40 in der Minute. Klagen über heftige Schmerzen im Bauch, besonders aber in der Magengegend. Urindrang.

Abdomen aufgetrieben, diffus bretthart gespannt, überall exzessiv schmerzhaft bei Druck, besonders im Epigastrium. Inscriptiones tendineae der straff gespannten Musculi recti sichtbar. Gedämpfte Tympanie in den abhängigen Partien des Bauchs, die sich bei Lagewechsel aufhellt. Leberdämpfung erheblich verkleinert; gedämpfte Tympanie über der Leberdämpfung und dem rechten subphrenischen Raum. Per rectum nihil.

Katheterismus mit ausgekochtem Metallkatheter durch einige Strikturen der Urethra erschwert. Es laufen 1000 ccm ganz klaren Urins ab, dessen sofortige Untersuchung auf Eiweiß und Zucker negativ ist. Die auf dem Abdomen liegende Hand fühlt den Schnabel des Katheters nicht unter den Bauchdecken.

Wegen der brettharten Spannung der Bauchdecken, der Druckempfindlichkeit des Abdomens und des plötzlichen Beginns der Erkrankung stellte ich die Diagnose auf Perforationsperitonitis.

In Anbetracht der Tympanie über der Leber und dem rechten subphrenischen Raum nahm ich einen Luftaustritt in die Bauchhöhle an. Da die Hauptschmerzen immer wieder in das Epigastrium verlegt wurden, die Ileocöcalgegend frei war und der Katheterismus nichts Anormales ergeben hatte, hielt ich eine Perforation eines Ulcus ventriculi oder duodeni für das Wahrscheinlichste und schritt sofort zur Laparotomie. Dieselbe wurde etwa 38 Stunden nach Eintritt der Symptome in Aethertropfnarkose ausgeführt.

Schnitt von Processus ensiformis bis Nabel in der Medianlinie. Sofort nach Eröffnung der Bauchhöhle steigen zahlreiche Luftblasen auf. Dann stürzen große Mengen einer serösen, ziemlich klaren Flüssigkeit hervor, die aus allen Teilen des Bauchs, auch aus den subphrenischen Räumen kommt. Dem Geruch nach kann man sie nicht als Urin erkennen. Magen und Duodenum normal. Die gesamte Serosa der Därme und des Netzes und das Peritoneum parietale zeigen eine außerordentlich lebhafte Injektion der Gefäße; aber es fehlen fibrinöse Beläge. Hauptmasse der Flüssigkeit strömt aus dem kleinen Becken. Großer Tampon in den Schnitt. Dann Eröffnung der Bauchhöhle durch einen Medianschnitt von Nabel bis Symphyse. Fußende des Tischs hochgestellt, sodaß der Patient in Beckenhochlagerung kommt. Nach Durchtrennung des Peritoneums entleeren sich wieder enorme Flüssigkeitsmengen. Die Rötung der Serosa ist hier womöglich noch stärker als im Epigastrium. Dünndarmschlingen nur wenig gebläht, aus dem kleinen Becken nach oben geschoben, durch Perltücher zurückgehalten. Dann liegt die collabierte Blase hinter der Symphyse dem Auge zugänglich. In der Mitte der Hinterseite, dicht unterhalb der Kuppe ein senkrecht von oben nach unten verlaufender Riß, der etwa 6 cm lang ist und in dem sich die Schleimhaut vorwölbt. Eine eingeführte große Kornzange rutscht mühelos in die Blase. Zunächst Verschluß des Risses mit Jodcatguteinzelnähten, die die Wand der Blase ohne Mucosa fassen. Darüber eine Reihe von Jodcatgutknopfnähten, die breite Serosaflächen aneinander bringen. Dann Spülung der ganzen Bauchhöhle mit großen Mengen (etwa 50 Litern) warmer, steriler Kochsalzlösung. Vollständiger Schluß der Bauchwunden mit durchgreifenden Seiden- und versenkten Catgutetagennähten. Nélaton-Verweilkatheter. Eingriff gut überstanden.

Der Verlauf nach der Operation war völlig ungestört. Die 24stündige Urinsekretion betrug 1000 ccm und mehr. Die Blase wurde täglich mit Argentum nitricum-Lösung 0,5/1000,0 gespült und innerlich Urotropin und Wildunger Wasser gegeben. Der Urin war andauernd völlig klar, wurde aber nach einigen Tagen neutral, daher täglich zweimalige Blasenspülung. Nach einer Woche wurde der Katheter entfernt, und der Patient ließ dann sofort spontan Urin

bis zu einer Menge von 300 ccm; derselbe war sauer und enthielt kein Eiweiß. Seitens des Peritoneums traten nie die geringsten Symptome auf: am Tag nach der Operation traten schon Flatus und Stuhl ein, und Erbrechen blieb ganz aus. Die Wunden heilten bis auf einen haselnußgroßen, oberflächlichen Abszeß per primam. Drei Wochen nach der Operation verließ der Kranke das Bett, und am 22. Juni wurde er geheilt entlassen. Seine Blasenkapazität betrug etwa 600 ccm; eine Cystoskopie gelang mir wegen der bestehenden Strikturen der Urethra nicht.

Es entsteht zunächst die Frage: **Wie kommen derartige Blasenrupturen zustande?**

Normalerweise liegt die Harnblase wohlgeschützt im Becken. Erst wenn sie erheblich gefüllt ist, übersteigt sie ihren knöchernen Schutzmantel und dann ist sie einem Trauma, das auf die vordere Bauchwand oberhalb der Symphyse einwirkt, ausgesetzt. Es ist nun sehr auffällig, daß in der Vorgeschichte — man kann fast sagen — in allen Fällen von Harnblasenruptur wie auch bei unserem Kranken die Trunkenheit erwähnt ist.

Bartels nahm deshalb an, daß bei Betrunkenen der Tonus der Muskulatur der Harnblase herabgesetzt sei und daß sie zwischen vorderer Bauchwand und Promontorium eingeklemmt und durch Quetschung gegen das letztere zerrissen wurde. Garrè ist der Ansicht, daß neben dem Füllungszustande der Blase die völlige Erschlaffung der Bauchdecken im Augenblick der Verletzung Vorbedingung einer Harnblasenruptur ist und daß deshalb die Trunkenheit ein ätiologisches Moment bildet.

v. Stubenrauch hat später interessante Experimente an Leichen gemacht, welche ergaben, daß eine gewisse Gewalt notwendig ist, die mit Flüssigkeit überdehnte Blase zum Bersten zu bringen, und daß die Ruptur derselben sowohl nach einem direkten Trauma wie Schlag, Fußtritt, Ueberfahrung etc. eintreten kann, als auch nach einer indirekten Verletzung, wie Fall auf den Bauch, aufs Gesäß etc. Und zwar erfolgt seiner Ansicht nach der Riß an der schwächsten Stelle. Diese ist aber nach seiner Meinung nicht gegenüber dem Promontorium, wie Bartels angenommen hatte, oder an einem muskelschwachen Wandbezirk (Hilton), sondern in dem Teil der Blase, welcher im Augenblick der Einwirkung des Traumas keinen erheblichen Widerstand im Bauch antrifft; und das ist der Blasenscheitel, der von den Därmen bedeckt ist.

Diese Versuche v. Stubenrauchs sind später durch Experimente Berndts wesentlich erweitert und ergänzt. Er ist auch der Ansicht, daß die Blase da einreißt, wo im Augenblick der Ver-

letzung der geringste Widerstand vorhanden ist. Er vergleicht die gefüllte Blase sehr treffend mit einem Gummiballon, der, abgesehen von einem kleinen Abschnitt, mit einem festen Schutzmantel umgeben ist. Trifft nun diesen Ballon eine stumpfe Gewalt, so reißt er da ein, wo die schützende Hülle fehlt. Am besten ist also nach seinen Versuchen die Harnblase da geschützt, wo sie der knöcherne Beckengürtel umgibt; und bei starker Füllung der Blase, sodaß sie die Symphyse weit überragt, sind die hinteren oberen Partien gefährdet, weil diese nur den geringen Gegendruck der Därme als Schutz haben. Hier entstehen seiner Ansicht nach in der Regel die intraperitonealen Risse.

Diese Anschauungen Berndts lassen sich zwanglos mit den klinischen Beobachtungen in Einklang bringen. In allen den Fällen, wo bei intraperitonealer Ruptur der Riß am Scheitel gefunden wurde (Mac Cormac, Hofmoekl, Walsham, Zwimacky, Stolper, Degen, Beck, Kunz, Knox, Rose, Verfasser u. a.), ist in der Anamnese Trunkenheit erwähnt. Es ist anzunehmen, daß alle diese Patienten eine stark gefüllte Blase im Augenblick der Verletzung gehabt haben und daß die Ruptur in der geschilderten Weise wegen des Fehlens eines Gegendrucks an dem Blasenscheitel entstand.

Nun sind aber auch Fälle beobachtet worden, wo der Riß tief unten im kleinen Becken war (Sonnenburg, Wickerbauer, Dobru, Grant u. a.), und deren Zustandekommen ließ sich mit den älteren Anschauungen Bartels etc. schwer erklären. Berndt äußert auf Grund seiner Experimente auch in der Richtung eine ganz annehmbare Theorie. Er meint, daß in diesen Fällen im Augenblick der Verletzung der Füllungszustand der Blase mäßig gewesen wäre, daß sie in das Becken hinabgepreßt, ihr Scheitel durch den Widerstand der einwirkenden Gewalt selber geschützt gewesen wäre und nun die Zerreißung in dem Blasenteil erfolgte, der den weichen Beckenboden getroffen hätte. Der genannte Autor meint, daß so das Zustandekommen der extraperitonealen Risse zu erklären sei, daß aber auch unter diesen Umständen die Ruptur noch intraperitoneal liegen könne, da das Blasenperitoneum sehr tief ins Becken hinabsteige.

Man hat sich nun weiterhin gefragt, von welchen Faktoren die Form der Risse abhängig wäre.

Bartels meint, daß in der Richtung die Faserrichtung der Muskulatur bestimmend sei. An der Hinterfläche des Blasenscheitels, wo die Rupturen meistens sitzen, ist die Längsmuskulatur stark und die

Ringmuskulatur schwach entwickelt. Es leuchtet ein, daß die letztere leichter einreißt und ein Längsriß resultiert. Nach den Untersuchungen v. Stubenrauchs ist aber die Anordnung der Blasenmuskulatur nicht so gleichmäßig. Er hat in einer ganzen Anzahl von Harnblasen unregelmäßig gestaltete Lücken in der Muskulatur gefunden, die sehr schwache Stellen der Wand darstellen. Es ist anzunehmen, daß in einer Reihe der Fälle die Ruptur an einer derartigen schwachen Partie entsteht, und damit wäre es auch zu erklären, daß der Riß nicht immer linear ist, sondern halbmondförmig (Homann), quer (Holmes, Dobru, Grant, Rindel u. a.), lochförmig (Morvis), oder S-förmig (Roll) wurde. Rivington glaubte demgegenüber, daß die Form der Rupturen der Hinterwand dem Modus der schädigenden Gewalt entspräche, eine Ansicht, die wenig Beifall gefunden hat und mit physikalischen Grundsätzen schwer in Einklang zu bringen ist.

Aus klinischen Beobachtungen ergibt sich nun ferner, daß die Risse wahrscheinlich von innen nach außen entstehen, denn zuweilen fanden sich Rupturen aller Wandschichten außer der Serosa, die intakt geblieben war (Kofmann, Moritz Mayer, Riedel u. a.). Beck (New York) ist der Ansicht, daß die Zerreißungen von außen nach innen entstehen, d. h. zunächst die Serosa, zuletzt die Mucosa reißt. v. Stubenrauch ist auf Grund seiner Experimente zu dem Resultat gekommen, daß der erstere Entstehungsmodus wahrscheinlich der gewöhnliche ist.

Neuerdings hat nun Seldowitsch einen Fall mitgeteilt, wo Mucosa und Serosa eingerissen und die Muskulatur unverletzt war. Er will aus dieser einzig dastehenden Beobachtung keine verallgemeinernden Schlüsse ziehen; da ich aber in der Literatur noch einen Fall finde (Mayer), wo nur ein Serosariß gefunden wurde und die anderen Wandteile unverletzt waren, so ist die Möglichkeit, daß die Blase auch von außen nach innen reißen kann, sicherlich nicht von der Hand zu weisen.

Auffällig ist, daß in unserem Fall ebenso wie in zahlreichen anderen Beobachtungen die Blutung garnicht in Erscheinung getreten ist. Das ist damit zu erklären, daß der Blasenscheitel an den muskelschwachen Stellen sehr gefäßarm ist. (Jenkel.)

Wenn nun nach Eintreten der Ruptur das Loch durch eine Darmschlinge verlegt wird (Rose), oder die Mucosa sich vorwölbt und den Defekt deckt (Scott), oder der Riß schräg in der Wand verläuft und so ein ventilartiger Verschluß der Oeffnung bewirkt wird (Graw), so kann die Bauchhöhle, bzw. das

Zellgewebe bis zu einem gewissen Grade geschützt werden. Andernfalls tritt der Urin in die Umgebung, d. h. in die Peritonealhöhle, bzw. das Beckengewebe aus. Was ist die Folge?

In der Bauchhöhle schadet normaler Urin an sich nicht, wie wir auf Grund von Experimenten wissen (Maltrait, Vincent, Ullmann, Willgerodt, Klink u. a.) und wie uns auch klinische Erfahrungen (Riedel, Morris, Braatz, Ledderhose u. a.) lehren. Aber die mit Urin gefüllte Bauchhöhle ist sehr empfänglich für alle Arten eingebrachter Bakterien; das beweisen die sehr zahlreichen Todesfälle an Peritonitis, die durch die Sektion bestätigt wurden (Hermanns, Assmuth, Buek, Kunz, Knox, Varnier, Meaubrack, Ziemacky, Bryant, Bäcker, Hegerstedt, Sujetinow, Stolper und viele andere). Auch in den Weichteilen, wenn sie mit Urin imbibiert sind, ist den Bakterien ein überaus günstiger Boden bereitet; schon bald nach Eintreten der Urininfiltration kann man die schwerste progrediente Entzündung antreffen.

Es ist also im Interesse der Verletzten eine möglichst frühzeitige **Diagnose** zu stellen. Das hervorstechendste Symptom, das in der Vorgeschichte eine große Rolle zu spielen pflegt, ist der häufige Urindrang, der in der Regel resultatlos ist oder aber nur wenige Tropfen blutig gefärbten Urins ergibt, eine Erscheinung, die in der englischen Literatur sehr kurz und treffend „blutige Anurie“ genannt wird. (Shaw M. l'Aren u. a.) Erwähnt der Verletzte weiter, daß das Leiden im Anschluß an einen Rausch begonnen habe, oder daß er in der Trunkenheit gefallen, geschlagen oder gestoßen sei, so ist auch dieses Moment für die Diagnose sehr wichtig (Blecher). Aus der Art der Verletzung ist kein Schluß zulässig. Es ist nicht notwendig, daß dieselbe gerade die vordere Bauchwand oder das Becken getroffen hat, sondern auch nach indirekten Verletzungen, wie Sturz aufs Gesäß (Cook), Fall auf den Bauch (Rivington), Heben einer schweren Last (Assmuth, Daly-Harrison) etc. kann eine Harnblasenruptur entstehen. Wie unser Patient verletzt worden ist, war nicht zu eruieren.

Erfährt man weiterhin, daß der Arzt bereits ohne Erfolg katheterisiert oder aber mit dem Katheter nur geringe Mengen Blut oder blutgemischten Urins entleert hat, so ist die Diagnose fast schon gesichert.

Von den objektiv nachweisbaren Symptomen ist nun eines ganz besonders wichtig, das ist die reflektorische Bauchdeckenspannung (v. Mikulicz, Garrè, Schlange, Mac Cormac u. a.). In unserem Falle war diese sehr stark. Wenn sie vorhanden ist, nachdem ein Trauma vorangegangen ist und die oben erwähnten Erscheinungen seitens der Blase beobachtet sind, so kann man mit einer an Sicherheit grenzenden Wahrscheinlichkeit eine intraperitoneale Harnblasenverletzung annehmen. Diese reflektorische Bauchdeckenspannung fehlt bei keiner intraabdominalen Organverletzung und sagt uns in jedem Fall, daß im Bauch etwas Pathologisches vor sich geht. Alle anderen Symptome, wie Puls- und Temperaturerhöhung, Erbrechen, Singultus etc. sind absolut nicht immer vorhanden und setzen häufig erst ein, wenn schon die Peritonitis beginnt oder vorhanden ist. Es ist aber wichtig, schon vor Eintritt dieser deletären Folgeerkrankung die Diagnose zu stellen.

Weiterhin ist bei der Untersuchung zu konstatieren, ob ein Flüssigkeitserguß in die Bauchhöhle stattgefunden hat, der eine symmetrische Dämpfung zu verursachen pflegt (Bartels). Diesen konnte ich ebenso wie Riedel, Braatz und viele andere Beobachter ganz sicher feststellen. Ferner ist die Blasengegend zu perkutieren. Bei fehlender Dämpfung und häufigem Urindrang ist an eine Ruptur zu denken.

Sehr viel schwieriger, wenn nicht unmöglich (Ultzmann, Harrison, Czerny u. a.) ist aber die Diagnose zu stellen, wenn der Patient nach der Verletzung noch mehrfach klaren Urin gelassen hat (Jenkel), oder aber, wie in unserem Falle, der Katheterismus einen völlig normalen Urin ergibt. In ersterem Falle, ist anzunehmen, daß durch den Riß nicht aller Urin in die Peritonealhöhle übergetreten ist, während im zweiten Falle wie auch bei unserem Kranken die Bauchhöhle katheterisiert wurde, indem der Schnabel des Katheters durch den Blasenschlitz hindurchgerutscht ist. Einige Male hat man dann aus der Art des Urinabflusses durch den Katheter, in dem derselbe sich schußweise, und zwar bei jedem Druck auf das Abdomen, von neuem entleerte, gemerkt, daß der Katheter nicht in der Blase, sondern im Bauch lag. In wieder anderen Fällen flossen so große Urinmengen durch den Katheter ab (Blumer, sechs Liter), daß man dadurch zu der

richtigen Diagnose gelangte. Zuweilen ist auch das Ende des Katheters unter den Bauchdecken gefühlt worden (Walsham, Holmes u. a.), und man kam so noch auf die richtige Fährte. Im ganzen ist das aber dem Untersuchenden nicht häufig geglückt, nach Bartels unter 94 Fällen nur siebenmal.

Noch weniger wird man an eine intraperitoneale Blasenruptur denken, wenn der Patient noch stunden-, ja tagelang nach dem Trauma seiner Arbeit nachgegangen ist. Derartige Fälle sind von Bartsch, Holmes, Hirt, Racker u. a. beschrieben worden. Im ganzen ist das sehr selten und nicht recht zu verstehen, wenn man bedenkt, daß bei allen anderen Kranken das sofortige Eintreten von starken Leibschmerzen und starker Bauchdeckenspannung konstatiert wurde. Es ist sehr wohl möglich, daß zuweilen nicht sofort ein vollkommener Riß entstanden ist und daß der Verletzte erst dann ernstliche Erscheinungen bekam, als die Ruptur komplet geworden war.

Quick schildert einen Fall, wo ein Mann einen Schlag gegen die Blasengegend erhielt, weitergearbeitet hat und am zehnten Tage wegen eines allmählichen Stärkerwerdens des Bauchs das Krankenhaus aufsuchte. Hier wurde ein intraperitonealer Blasenriß konstatiert, nach dessen Naht der Kranke genas. March, Hamilton, Dohrn u. a. sind der Ansicht, daß alle peritonitischen Symptome zwei und mehr Tage ausbleiben können.

Mir ist es unwahrscheinlich, daß nach Erguß von Urin in die Bauchhöhle nicht sofort eine reflektorische Bauchdeckenspannung eintreten soll. Man muß sich vergegenwärtigen, daß zuweilen nach einer Bauchkontusion auf Grund der brettharten Spannung laparotomiert wurde und nun nichts weiter als wenige Tropfen Blut im Bauch und keine nennenswerte Organverletzung gefunden wurde. Ich habe deshalb die Ueberzeugung gewonnen, daß jede noch so geringe traumatische intraabdominelle Störung durch eine Muskelspannung angezeigt wird, und in jedem Fall, wo diese konstatiert wird, die Laparotomie indiziert ist, da man nie mit Sicherheit sagen kann, was für eine intraabdominelle Organverletzung erfolgt ist.

Die Cystoskopie ist, soweit ich die Literatur übersehe, nur einmal zur Stellung der Diagnose, und zwar ohne Erfolg (Hirt) benutzt worden. Dieser Kranke ging an Peritonitis zugrunde. Da die Blase wegen des Einrisses nicht soweit mit Flüssigkeit gefüllt werden kann, wie eine Cystoskopie erfor-

dert, so ist der Versuch zwecklos, aber auch gefährlich, da eine Infektion der Bauchhöhle nur allzuleicht damit verursacht werden kann.

Kommt der Kranke mit den klassischen Zeichen einer allgemeinen Peritonitis in Behandlung, so ist die intraperitoneale Blasenruptur als Ausgangspunkt dann zu betrachten, wenn die geschilderten Urinstörungen in der Anamnese erwähnt werden und der Katheterismus die erwähnten Abweichungen ergibt.

Die Diagnose der extraperitonealen Blasenruptur ist mit einer gewissen Wahrscheinlichkeit zu stellen, wenn die beschriebenen Blasenstörungen vorhanden sind und die Symptome der Peritonealreizung fehlen. Bartels gab als differentialdiagnostisches Merkmal außerdem noch an, daß bei der extraperitonealen Ruptur die gedämpfte Zone nicht symmetrisch sei, sondern eine unregelmäßige Form habe. Leichter wird die Diagnose zu stellen sein, wenn man eine Tympanie konstatiert, die ihren Sitz in der Regio suprapubica hat und durch Luftaustritt in das Zellgewebe verursacht wird, ein im ganzen aber selten erwähntes Symptom. Ist schon eine infektiöse Entzündung des Beckenzellgewebes hinzugetreten, so wird die Diagnosenstellung keine große Mühe machen.

Die Diagnose auf extraperitoneale Ruptur scheint im ganzen deshalb häufiger gestellt und auch leichter zu sein, da sie in einer ganzen Reihe der Fälle mit Beckenverletzung einherging.

Es ist eine ganze Anzahl von Methoden beschrieben worden zur Stellung der Differentialdiagnose, ob die Ruptur extra- oder intraperitoneal zu suchen sei. Sie alle sind ebenso unsicher wie gefährlich, und es ist dringend von ihrer Anwendung abzuraten. Keen wollte Luft oder Wasserstoffgas in die Blase einführen und nun aus der entstehenden Tympanie Schlüsse ziehen. Ebenso unzweckmäßig ist meines Erachtens das Einführen von Flüssigkeit durch den Katheter, um durch Messung der einlaufenden Menge festzustellen, ob das Wasser in die Peritonealhöhle oder ins Zellgewebe fließt, ganz abgesehen davon, daß grobe Irrtümer bei Anwendung dieses Hilfsmittels erlebt sind (Brijant). Für gefährlich halte ich ebenfalls den Rat, den Katheter durch die vermutete Rupturstelle hindurchzudrängen und nach seinem Schnabel unter den Bauchdecken zu suchen. Alle diese Methoden haben das gemeinsam, daß sie der Infektion die Türen öffnen; deshalb sind sie aufs ener-

gischste zu verwerfen. Meines Erachtens ist nur ein Hilfsmittel zur Stellung der Diagnose erlaubt, nämlich: der einmalige Katheterismus unter streng aseptischen Kautelen mit dem ausgekochten Metallkatheter.

Differentialdiagnostisch kommen gegenüber der intraperitonealen Blasenruptur alle Organverletzungen der Bauchhöhle in Betracht, wie auch die Ruptur der Extrauteringravidität (Seldowitsch), des Ulcus ventriculi, duodeni, kurz, überhaupt jede Form der Perforationsperitonitis. Die Urinstörungen, Trunkenheit, Tenesmen im After (Vichard) können zur richtigen Diagnose führen; bei ihrem Nichtvorhandensein ist sie schwer zu stellen. Fehlende Leberdämpfung ist nur zu verwerten, wenn kein Katheterismus stattgefunden hat. In unserm Falle glaubte ich wegen der perkutorisch nachweisbaren Luftblase über der Leber und der Schmerzen im Epigastrium auf eine Magenperforation schließen zu müssen; das war ein Irrtum. Die Luftansammlung in der Bauchhöhle, die ich auch bei der Eröffnung des Peritoneums durch Austritt von Luftblasen konstatierte, war durch den Katheterismus verursacht. Während der Katheter lag und eine Hand des Arztes auf die Bauchdecken drückte, floß der Urin konstant ab. Ließ die Hand mit Druck nach, so hörte der Harnabfluß auf, und auf diese Weise kam es zu einer Aspiration von Luft seitens der Bauchhöhle, in welcher ja der Katheter lag.

Die **Prognose** der Harnblasenruptur galt bis vor nicht langer Zeit als schlecht, und zwar war die Sterblichkeit nach der intraperitonealen Ruptur noch größer als nach der extraperitonealen.

Bartels erwähnt unter 49 Fällen von intraperitonealer Zerreißung nur einen geheilten Fall, nämlich den von Walter-Pittsburg herrührenden, der die Laparotomie ausführte, den Blasenriß nicht nähen konnte und einen Dauerkatheter einlegte. Derselbe Fall figuriert als die einzige Heilung unter 169 Fällen, die Rivington zusammengestellt hat, und stand noch lange Jahre vereinzelt da. Unter 94 Fällen extraperitonealer Ruptur erwähnt Ullmann aber 20 Heilungen. Seitdem haben sich die Verhältnisse gebessert, da man immer frühzeitiger, den Ratschlägen der Beobachter folgend, chirurgisch eingegriffen hat.

Walter hat seinerzeit den Weg gewiesen, auf dem es gelingt, die Prognose der Harnblasenruptur zu bessern. Es ist ja nicht zu leugnen, daß in einigen Fällen sicher konsta-

tierter intra-, resp. extraperitonealer Ruptur ohne chirurgischen Eingriff eine Heilung erzielt wurde. Diese Fälle bedeuten aber nichts weiter als glückliche Zufälle, auf deren regelmäßige Wiederkehr zu rechnen verfehlt wäre. Riedel erwähnt einen derartigen glücklichen Ausgang, den er darauf zurückführt, daß der Patient nicht katheterisiert wurde; ebenso Morris und Braatz. Diesen vereinzelten glücklichen Spontanheilungen stehen aber etwa 200 bekannt gewordene, nicht behandelte und erst bei der Sektion gefundene Harnblasenrupturen gegenüber, von denen sicherlich ein großer Teil durch einen frühzeitigen Eingriff geheilt wäre.

Und diese Erkenntnis hat sich immer mehr Bahn gebrochen, sodaß Seldowitsch vor nicht langer Zeit schon über 35 Fälle operativ geheilter intraperitonealer Ruptur berichten konnte, zu denen vier Heilungen aus der russischen Literatur hinzukommen. Seitdem sind weitere zehn operativ geheilte intraperitoneale Blasenrupturen publiziert worden (Maeder, Neumann, Cook, Morel, Krüger, Quick, Hermes, Braun, Robinson), sodaß inklusive unseres Falles zurzeit rund 50 erfolgreiche Operationen bekannt sind.

Die Zahl der operativ geheilten extraperitonealen Blasenrupturen zusammenzustellen, hat kein Interesse, da es augenscheinlich bereits eine sehr große Anzahl erfolgreicher Operationen gibt und diese Fälle kaum noch publiziert werden.

Die Prognose hängt in erster Linie davon ab, daß der Eingriff möglichst frühzeitig erfolgt. Nach einer Statistik Nobes sind die Aussichten nach einem solchen noch gut, wenn er innerhalb der ersten vier Tage nach der Verletzung gemacht wird. Doch hat diese Abgrenzung etwas Willkürliches an sich. Die Hauptsache ist, daß nicht durch Manipulationen, besonders den Katheterismus eine Infektion gesetzt wird; denn dann sind die Aussichten der Operation bereits frühzeitiger schlecht.

Keyes laparotomierte 22 Stunden post trauma, schloß die Blasenwunde, konnte aber den tödlichen Ausgang an Peritonitis nicht aufhalten; ebenso erging es Hermes, der zwölf Stunden nach der Verletzung bei bestehender Peritonitis den Bauch eröffnete.

Wie gefährlich gerade hinsichtlich der Prognose der Katheterismus ist, ergibt sich daraus, daß in fast allen Todesfällen an Peritonitis nach Blasenruptur der mehrfache Katheterismus in der Vorgeschichte erwähnt ist. Auf der andern Seite sah L. Kraft bei der Sektion eines Mannes, der fünf

Tage post trauma starb, keine Peritonitis, und wie er glaubt, war diese ausgeblieben, da der Kranke nicht katheterisiert war.

Soll sich also die Prognose der Blasenruptur bessern, so ist zu fordern, daß alle derartigen Kranken, wie überhaupt jeder Patient mit einer Bauchkontusion, einer chirurgischen Station so früh als möglich überwiesen und alles Manipulieren, besonders der Katheterismus unterlassen wird.

Im Krankenhaus ist der letztere unter aseptischen Kautelen einmal zur Sicherung der Diagnose gestattet. Nie soll sich der Arzt verleiten lassen, wegen der Schmerzen Morphium oder Opium zu geben, da diese Mittel das Bild verschleiern und dann häufig der günstigste Zeitpunkt für eine richtige Diagnose und zweckentsprechende Therapie versäumt wird.

Therapie. Ist eine extra- bzw. intraperitoneale Blasenruptur mit einer gewissen Wahrscheinlichkeit diagnostiziert worden, so muß der Chirurg den Abfluß des Urins nach außen sichern und womöglich das Loch der Blase zum Verschluß bringen. Ist es klinisch nicht zu entscheiden, ob der Riß innerhalb oder außerhalb des Bauchfells sitzt, oder liegt beides vor, (Borchardt-Maeder), so ist das Verfahren Schlanges zu empfehlen, der zuerst die Sectio alta macht, von hier aus die Blase abtastet und nun nach Feststellung eines intraperitonealen Risses die Bauchhöhle eröffnet und diesen versorgt. Auf diesem Wege können Rupturen am wenigsten übersehen werden. Weisen die Symptome von vornherein auf einen intraperitonealen Riß hin, so bin ich der Ansicht Blums und Blechers, die in diesen Fällen von vornherein laparotomieren wollen, um nicht eine neue Wunde zu schaffen.

Die Versorgung der Blasenwunde besteht in der Naht. Dieselbe ist bei den extraperitonealen Wunden unsicher, aber trotzdem zu versuchen. In diesen Fällen empfiehlt sich eine offene Wundbehandlung, die mit gleichzeitiger Inzision des Zellgewebes, soweit es urinös, bzw. phlegmonös imbibiert ist, zu verbinden ist. Für den dauernden Abfluß des Urins sorgt bei unverletzter Urethra ein Verweilkatheter, bei undurchgängiger Harnröhre oder Blutansammlung in der Blase die Urethrotomia externa am Damm.

Bei den intraperitonealen Rissen hat in einer ganzen Anzahl der Fälle eine Naht gehalten, wenn es gelungen ist, nach der Naht der Wand breite Serosaflächen aneinander zu

bringen. In meinem Fall war die Naht sicher auszuführen, da der Riß günstig lag. Andernfalls kann man unter Umständen den Rat Bardenheuers, Berndts und Hildebrandts befolgen, die die intraperitoneale Blasenruptur in eine extraperitoneale verwandelten. Und zwar gingen die beiden ersteren Autoren so vor, daß sie das Peritoneum, von der Uebergangsfalte ausgehend, von der Blase in der ganzen Ausdehnung der Ruptur ablösten und nun Peritoneum sowohl wie auch Blasenrand für sich vernähten. Auf diese Weise trennten sie die Verletzungsstelle von der Peritonealhöhle.

Hildebrandt ging so vor, daß er die Blase möglichst weit vorzog, sodaß die intraperitoneale Ruptur möglichst nach außen zu liegen kam, und indem er nun in einiger Entfernung von der Rißstelle das Peritoneum parietale mit der Blasenserosa vernähte, lagerte er den Riß extraperitoneal. Diese sinnreichen Methoden haben einige Male ein gutes Resultat ergeben. Zuweilen war aber bei der Operation die Rupturstelle so schwer zugängig oder die Oeffnung so groß, daß von vornherein auf jede Naht verzichtet werden mußte. (Sonnenburg, Englisch u. a.) Dann ist es nötig, die Gegend hinter der Blase nach außen zu drainieren und die freie Bauchhöhle nach oben hin durch Tampons abzuschließen. Auf diese Weise heilte z. B. Rose seinen Kranken.

Ist die Naht wegen schlechten Allgemeinzustandes des Kranken nicht zu Ende zu führen (Degen), oder hat man Grund, seiner Naht zu mißtrauen (Kofmann, Hofmoekl, Herr u. a.), so empfiehlt es sich auch, ein Drain in das kleine Becken einzulegen und aus dem unteren Wundwinkel herauszuleiten.

Zur Reinigung des Abdomens von dem eingeflossenen Harn eignet sich in erster Linie die gründliche Spülung mit warmer physiologischer Kochsalzlösung, denn damit erreicht man auf die schonendste Weise die Säuberung des Peritoneums. Körte hat vor kurzem seine Erfolge der chirurgischen Behandlung des Ulcus ventriculi perforatum mitgeteilt, und seine unübertroffenen Resultate sind mitbedingt durch diese sorgfältige Toilette der Bauchhöhle vom ausgeflossenen Mageninhalt, welche ihm gestattete, dieselbe völlig zu schließen. („Wenn auch keine Reinigung im bakteriologischen Sinne erzielt wird, so doch so weit, daß das Peritoneum mit dem Rest fertig wird." Körte.)

Liegt die Blasennaht, besonders die Serosanaht gut, ist der Darm nicht gebläht, ist der Flüssigkeitserguß serös, bzw. trübserös und fehlen ausgedehnte fibrinöse Beläge, so kann man ohne Bedenken, wie in unserem Falle, nach der Spülung den Bauch völlig schließen. So sind schon früher Holmes, Walsham u. a. vorgegangen, und alle derartig behandelten Kranken wurden geheilt.

Für direkt gefährlich halte ich es, auf eine Blasennaht oder, besser gesagt, auf eine Serosanaht überhaupt, einen „Gazestreifen" zu legen. Ich glaube, man erreicht häufig damit gerade das Gegenteil von dem, was man beabsichtigt: die Naht wird nicht gesichert, sondern geschädigt. Der Tampon verbäckt mit der Serosa, und wenn er gelöst wird, reißt man diese mit auf. Das Resultat ist eine Urinfistel. In außerordentlich vielen Fällen, wo die Tamponade der Naht erwähnt ist, trat diese Komplikation auf. Zuweilen wäre in diesen Fällen das Netz oder der Darm an der Nahtstelle adhärent geworden und hätte dieselbe geschützt, aber der Tampon verhinderte dies. Dieses ist noch eher möglich nach Einlegen eines Gummidrains in die Gegend der Ruptur, wenn die Naht unvollkommen oder garnicht ausführbar war.

Findet sich bei der Laparotomie bereits eine eitrige Peritonitis und eine Lähmung des Darmes, die sich in der stärkeren Blähung äußert, so halte ich nach erfolgter Blasennaht und Spülung der Bauchhöhle multiple Inzisionen in beiden Lumbalgegenden, eventuell noch im Epigastrium, kurz, überall da, wo größere Eiteransammlungen sich finden, für angebracht. Und es ist dann notwendig, den ungestörten Abfluß des Eiters nach allen Seiten durch eine sorgfältige Drainage zu sichern. Das Vorgehen würde in diesen Fällen sich nicht von dem chirurgischen Handeln bei der Wurmfortsatzperitonitis unterscheiden.

Ledderhose hat vor nicht langer Zeit unter Mitteilung eines geheilten Falles geraten, man solle sich bei bestehender Peritonitis mit dem Einlegen eines Verweilkatheters begnügen, Eiter durch Inzision entleeren und von einer Blasennaht abstehen. Ich glaube, daß dieses Vorgehen auf die Fälle beschränkt bleiben soll, die in sehr desolatem Zustande in chirurgische Behandlung kommen, daß man aber sonst, solange man noch eine wägbare Aussicht auf Heilung des Patienten hat, mit einer aktiveren Therapie, besonders der Blasen-

naht, weiter kommen wird. Gerade die Naht der Ruptur ist, wenn sie gelingt, doch ein sicheres Bollwerk gegen das weitere Eindringen von Infektionserregern in die Bauchhöhle.

Welches Nahtmaterial verwendet wird, scheint nach Durchsicht der publizierten Fälle belanglos. Blasenfisteln sind nach Catgut- wie Seidennähten vorgekommen, und ebenso sah man glatte Heilungen nach Verwendung beider Materialien. Ich habe Jodcatgut benutzt, das sehr haltbar ist, weil ich die Inkrustierung der Seide fürchtete. Geeigneterweise legt man eine Nahtreihe durch alle Wandschichten außer Mucosa; das Wichtigste ist aber die Serosanaht für die Heilung, die besonders sorgfältig gemacht werden muß. Ob man fortlaufende oder Knopfnähte legen will, scheint ebenfalls gleichgültig. Ich habe die letzteren vorgezogen, da sie leichter zu legen waren und mir sicherer erscheinen.

Auf Grund der mitgeteilten Fälle und meiner Erfahrung scheint mir das Legen eines Verweilkatheters empfehlenswert. Die Meinungen über seinen Nutzen sind geteilt. Mac Cormac und andere haben in ihren Fällen alle drei Stunden katheterisiert und ihre Patienten geheilt. Andere schreiben ihren Erfolg dem Liegenlassen eines Nélaton-Katheters zu. Ich glaube, beide Wege führen zum Ziel, halte aber den Dauerkatheter für praktischer und ungefährlicher hinsichtlich der Infektion. Die Mitteilungen über postoperative Cystitis sind leider sehr gering. Blecher sah sie nach wiederholtem Katheterismus, bei meinem Kranken blieb sie aus. Für wichtig halte ich daneben tägliche Spülungen der Blase unter niedrigem Druck und mit jedesmaliger geringer Menge (150 ccm) reiner $^1/_2{}^0/_{00}$ Argentum nitricum-Lösung. Außerdem empfiehlt sich sorgfältige Kontrolle der Durchgängigkeit des Katheters, indem das vorgelegte Glas alle drei Stunden ausgegossen wird. Innerliche Darreichung von Urotropin (3,0 pro die) und Wildunger Wasser hat sich in unserem Falle bewährt.

Das Vorgehen bei konstatiertem vollkommenen Riß soll sich, wie Seldowitsch richtig betont, nicht von dem Handeln bei inkompletten Rissen unterscheiden. Bei diesen kann, wenn z. B. Mucosa und Serosa verletzt ist, der Urin die Muskulatur durchsickern und das Peritoneum abheben, oder aber es kann die nachgiebige Muskulatur gedehnt und zur Nekrose gebracht werden. Es ist deshalb ratsam, in solchen Fällen die Wand

vollkommen zu durchtrennen und eine sorgfältige Naht vorzunehmen.

Schlüsse. Das erste und wichtigste Symptom bei intraperitonealer Harnblasenzerreißung ist, neben dem ergebnislosen Urindrang, ebenso wie bei anderen Verletzungen der Bauchorgane, die reflektorische Bauchdeckenspannung. Jeder Kranke, bei dem der Verdacht auf die genannte Läsion der Blase besteht, ist möglichst bald einem Chirurgen zu überweisen. Nur dieser darf zur Sicherung der Diagnose einen einmaligen Katheterismus unter allen aseptischen Kautelen ausführen. Ist die Diagnose intraperitoneale Blasenruptur gesichert, so ist so früh als möglich die Laparotomie auszuführen und das Loch in der Blase zu vernähen. Das schonendste Mittel zur Säuberung der Bauchhöhle ist die Spülung mit Kochsalzlösung. Gelingt die Naht der Blase gut, besteht noch keine eitrige Peritonitis und sind die Därme nicht sehr stark gebläht, so ist die Bauchhöhle nach der Spülung völlig zu schließen. Nie soll ein Tampon auf die Blasennaht gelegt werden. Ist es fraglich, ob die Ruptur der Harnblase intra- oder extraperitoneal liegt, so empfiehlt sich das Vorgehen Schlanges. Für regelmäßige Entleerung der Blase in der ersten Woche nach der Operation ist durch Einlegen eines Verweilkatheters Sorge zu tragen. Prophylaktisch ist gegen Cystitis Urotropin, Wildunger Wasser etc. zu geben und die Blase täglich 1—2mal zu spülen.

Literaturnachweis bis 1878 vollständig bei Bartels, Langenbecks Archiv Bd, 22. 1. Assmuth, St. Petersburger medizinische Wochenschrift 1881. — 2. Blum, Arch. gén. de méd. 1888, Paris. — 3. Berndt, Langenbecks Archiv Bd. 58. — 4. Blecher, Deutsche Zeitschrift für Chirurgie Bd. 61. — 5. Bryant, Lancet No. 87. — 6. Braatz, Zentralblatt für Chirurgie 1900. — 7. Beck, Deutsche Zeitschrift für Chirurgie, Bd. 19 u. 56. Deutsche Naturforscherversammlung. — 8. Blumer, Hildebrandts Jahresberichte 1901. — 9. Cook, Annals of surgery 1905. — 10. Cramer-Bardenheuer, Deutsche medizinische Wochenschrift 1896. — 11. Czerny, Bruns Beiträge zur klinischen Chirurgie Bd. 31. — 12. Dohrn, Deutsche Zeitschrift für Chirurgie Bd. 60. — 13. Degen, Münchener medizinische Wochenschrift 1896. — 14. Englisch, 56. Deutsche Naturforscherversammlung. — 15. Garrè, Schweizer Korresp.-Bl. 1885. — 16. Hofmockl, Wiener medizinische Presse 1886. — 17. Holmes, Lancet 1887. — 18. Hermes, Deutsche medizinische Wochenschrift 1902. Freie Vereinigung Berliner Chirurgen; ibidem: Braun (Diskussion). — 19. Hildebrandt, Bruns Beiträge zur klinischen Chirurgie Bd. 37. — 20. Hellendall, Dissertation Straßburg 1896. — 21. Jenkel, Deutsche Zeitschrift für Chirurgie Bd. 61. — 22. Kerr, Annales of surgery 1893. — 23. Körte, Langenbecks Archiv Bd. 81. — 24. Klink, Mitteilungen aus den Grenzgebieten Bd. 2. — 25. Krüger, Deutsche medizinische Wochenschrift 1907. — 26. Ledderhose, 31. Kongreß der Deutschen Gesellschaft für Chirurgie. — 27. Moral, Ann. des mal. des org. gen. urin. 1906. — 28. v. Mikulicz, Gizyki-Dissertation Königsberg 1888. — 29. Mc Cormac, Lancet 1886. — 30. Maeder, Deutsche Zeitschrift für Chirurgie Bd. 79. — 31. Meyer, Vierteljahrsschrift für gerichtliche Medizin etc. Bd. 27. — 32. Maltrait, Contribut à l'étude des traumatismes de la vessic. Paris 1881. — 33. Nobe (v. Mikulicz) Zentralblatt für Harn- und Sexualorganerkrankungen Bd. 14. — 34. Neumann. Versammlung der Deutschen Gesellschaft für Chirurgie 1906. — 35. Quick, Annals of surgery 1907. — 36. Rose, Deut-

sche Zeitschrift für Chirurgie Bd. 31. — 37. Riedel, Zentralblatt für Chirurgie 1879/86. — 38. Robinson, Lancet 1907. — 39. v. Stubenrauch, Langenbecks Archiv Bd. 51. — 40. Stolper, Deutsche medizinische Wochenschrift 1903. — 41. Sonnenburg, Berliner medizinische Wochenschrift 1885. — 42. Seldowitsch, Langenbecks Archiv Bd. 72. — 43. Shaw M., L'Aren Scotish med. and. surg. Journal 1903. — 44. Schlange, Langenbecks Archiv Bd. 43. — 45. Ullmann, Wiener medizinische Wochenschrift 1887. — 46. Ultzmann, Deutsche Chirurgie Bd. 52. — 47. Vincent, Revue de chir. 1881, Paris. — 48. Walzberg, Riedel, Deutsche Zeitschrift für Chirurgie 1881. — 49. Willgerodt, Mitteilungen aus den Grenzgebieten Bd. 2. — 50. Ziegner, Dissertation Berlin 1895. — 51. Ziemansky, St. Petersburger medizinische Wochenschrift 1885.

Aus der Chirurgischen Abteilung des Krankenhauses Bethanien in Berlin.

Zur Technik der Operation des perforierten Magengeschwürs.[1])

Von **M. Martens.**

Mit der Zunahme der Blinddarmentzündungen in den Krankenhäusern nimmt in ihnen auch das perforierte Magengeschwür an Häufigkeit zu, wenigstens kann ich das nach meinen Erfahrungen feststellen. Ich entsinne mich nicht, daß ich in den Jahren 1895—1897 in der Göttinger Chirurgischen Klinik ein perforiertes Magengeschwür gesehen habe, dagegen in der Charité in den Jahren 1898—1903 zwei und hier in Bethanien seit 1903 elf und zwei perforierte Duodenalgeschwüre[2]), davon acht perforierte Magengeschwüre allein in dem letzten Jahre. Das ist nicht zu verwundern, wenn man sieht, wie schnell die perforierten Magengeschwüre ohne Operation zugrunde gehen. Früher sind eben die Kranken zu Hause gestorben, bevor sie in ein Krankenhaus kamen. Ich kann das aus mehreren Fällen schließen. Einer kam 24 Stunden nach seiner Erkrankung sterbend an — er ist eine Stunde nach der Aufnahme gestorben —, abgesehen von anderen, die zum Teil auch in sehr desolatem Zustande eingeliefert wurden. Kurz bevor ich hier meine Tätigkeit aufnahm, ist auch eine Frau eingeliefert worden, die nach 24 Stunden hereinkam, aber unmittelbar nach der Aufnahme beim Transport in den Krankensaal gestorben ist. Von einem dritten Fall erzählte mir kürzlich ein Kollege, der bei seinem ersten Besuch — 24 Stunden nach Beginn der Erkrankung — den Patienten moribund antraf,

1) Siehe die Verhandlungen im I. Teil dieses Bandes. S. 70.

2) Einer dieser beiden Fälle mit zwei perforierten Duodenalgeschwüren ist nach dem Vortrage von meinem ersten Assistenten, Herrn Dr. Engelmann, 22 Stunden post perf. operiert und geheilt worden.

sodaß von einer Ueberführung in ein Krankenhaus abgesehen werden mußte.

Ich habe die alten Sektionsprotokolle aus der Charité in der bekannten Arbeit von P. Grawitz[1]) über Peritonitis nachgesehen, um mir ein Urteil darüber zu bilden, wie häufig die Erkrankung damals war, und ich habe meine Vermutung bestätigt gefunden. Grawitz hat in der Zeit von 1876—1885 unter 556 sekundären eitrigen Peritonitiden nur 16 gefunden, die von einem Ulcus ventriculi perforatum herrührten, Bouness von 1857—77 nur neun Fälle, sodaß in einem Zeitraum von fast 30 Jahren in der Charité bei dem ungeheuren Material höchstens 25 Fälle von Ulcus ventriculi mit Perforation festgestellt wurden, denn geheilt dürfte während dieser Zeit kein Kranker sein. Das scheint auch darauf hinzuweisen, daß die Patienten früher zu Hause liegen blieben und gestorben sind, ehe sie in ein Krankenhaus kamen. Glücklicherweise kommen dadurch, daß jetzt die Blinddarmentzündungen früher operiert werden, auch die perforierten Magengeschwüre früher bzw. überhaupt zur Operation. Unsere perforierten Magengeschwüre sind alle mit der Diagnose Blinddarmentzündung — ein Fall, glaube ich, auch mit der Diagnose Perityphlitis oder Ileus — eingeliefert worden.

Ich kann über sechs geheilte Fälle berichten, die in einer Zeit von $2^1/_2$ bis 26 Stunden nach der Perforation operiert werden konnten.

Ein siebenter Patient schien anfänglich die Krankheit zu überstehen; er ist erst nach 32 Tagen gestorben; nach verschiedenen Komplikationen, intraperitonealem und subphrenischem Abszeß, linkseitigem Empyem, die aber alle beseitigt waren, ist er an einer Pleuritis der rechten Seite zugrunde gegangen. Drei andere Fälle sind an fortschreitender Peritonitis gestorben, ein weiterer ist nicht operiert worden, weil er schon eine Stunde nach der Einlieferung starb. Ein kleines Mädchen von sechs Jahren — die jüngste Patientin — war so kollabiert, mit 160 Pulsen in der Minute, daß ich den Magen nicht genügend abgesucht habe, zumal die obere Bauchgegend frei von Eiter war, in der Bauchhöhle kein Mageninhalt, kein Gas sich befand. Ich habe, weil der dicke und sehr lange Wurmfortsatz dick fibrinbelegt und entzündet war, diesen weggenommen. Das Kind ist wenige Stunden später gestorben und hätte wohl auch durch die Naht des perforierten Magengeschwürs nicht geheilt werden können. Der eine Patient mit perforiertem Duo-

1) Grawitz, Charité-Annalen XI.

denalgeschwür war so stark kollabiert, daß ich ihn eigentlich nicht mehr operieren wollte; er hatte 140 kaum fühlbare Pulse, sehr erhebliche Druckschmerzhaftigkeit der rechten Seite unter dem Rippenbogen und über der Blinddarmgegend. Ich habe in Schleichscher Anästhesie 36 Stunden post perforationem inzidiert und die Perforationsstelle tamponiert, um wenigstens einen Versuch zu seiner Rettung zu machen.

Von zehn Kranken mit Naht des perforierten Geschwürs sind also sechs geheilt worden.

Man darf die operativen Resultate nicht ohne weiteres miteinander vergleichen. Mancher lehnt eine Operation als aussichtslos ab, die ein anderer als ultimum refugium doch noch ausführt. Ich stehe auf dem von König immer vertretenen Standpunkt, den auch v. Eiselsberg[1]) einnimmt, „daß man einen Patienten mit Peritonitis und Darmverschluß nicht zugrunde gehen lassen darf, ohne einen — wenn auch nur geringe Aussicht bietenden — Versuch gemacht zu haben."

Ich möchte in diesem Kreise keine ausführliche Darstellung der Diagnose und Symptomatologie geben, sondern nur erwähnen, daß in weiteren Kreisen zu Unrecht immer noch Zweifel zu bestehen scheinen über die Möglichkeit, die Perforation eines Magengeschwürs früh zu diagnostizieren. Ich habe vor kurzem ein Referat gelesen[2]), in dem der Referent im Anschluß an die Forderung des chirurgischen Autors, die perforierten Magengeschwüre möglichst schnell zur Operation zu bekommen, wörtlich schrieb:

„Doch glauben wir, daß die frühzeitige und danach rechtzeitige Erkennung eines solchen mehr oder minder die Sache des Gefühls und — vulgär gesagt — des ‚Dusels' ist."

Ich meine, das ist doch zu viel gesagt. Man kann in den meisten Fällen aus der Anamnese, dem plötzlichen Einsetzen der Erkrankung, dem ganzen Symptomenkomplex sofort mit Sicherheit die Diagnose stellen, wenn auch nicht immer mit Sicherheit die Diagnose auf Perforation eines Magengeschwürs, so doch auf Perforationsperitonitis überhaupt — und mehr braucht der praktische Arzt nicht.

Bei dieser Gelegenheit möchte ich bezüglich der Diagnose noch etwas bemerken, was ich schon in einer früheren Sitzung

---

1) Deutsche medizinische Wochenschrift 1906, No. 50. — 2) Deutsche Medizinal-Zeitung 1906, No. 24.

dieser Gesellschaft (Juli 1906) im Anschluß an einen Vortrag von Herrn Geheimrat Sonnenburg erwähnte. Es betrifft die Leukocytenzählungen. Ich erwähnte damals einen Fall, der nach $2^1/_2$ Stunden schon 23 600 Leukocyten aufwies. Wir haben einen andern Fall beobachtet, bei dem nach vier Stunden 30 000 Leukocyten vorhanden waren. Beide sind geheilt worden. Ganz konstant sind die hohen Zahlen freilich nicht. Wir haben in einem andern Fall nach $4^1/_2$ Stunden nur 12 500, einem weiteren nach 26 Stunden 20 000, nach 14 Stunden 16 000 (beide geheilt) gezählt. Die Erhöhung ist also nicht ganz konstant. Je länger die Perforation bestanden hat, desto mehr scheint die Leukocytenzahl abzunehmen. Bei einem 60jährigen Schutzmann, der nach 40 Stunden völlig kollabiert mit Gas und enormen Eitermengen im Bauch aufgenommen wurde, wurden wenigstens nur 3400 Leukocyten gezählt. In den geheilten Fällen sank die Leukocytenzahl schnell, z. B. bei dem Fall mit 30 000 am nächsten Tage auf 14 800, dann auf 9000, dann auf 5400. (In einem ohne Operation geheilten Fall von Schußverletzung in der Herzgrube zählten wir sieben Stunden nach der Verletzung 30 000 Leukocyten.) Es ist danach jedenfalls bewiesen, wie schnell der Organismus auf ein Ereignis, wie die Perforation des Magengeschwürs, reagiert. In zweifelhaften Fällen kann diese enorme Leukocytenvermehrung den Operateur darin bestärken, einen Eingriff zu unternehmen, dies Symptom kann nicht simuliert werden, wie eventuell die übrigen (vgl. Körtes Ausführungen über Scheinperforation bei Hysterischen). Anderseits darf eine niedrige Leukocytenzahl natürlich nicht dazu verleiten, einen Eingriff zu unterlassen. (Vgl. die Zählungen und Ausführungen Federmanns.)

Die Herren Körte[1]) und Brentano[2]) haben in letzter Zeit ausgezeichnete Arbeiten über die perforierten Magengeschwüre mit schönen operativen Resultaten erscheinen lassen. Ich stimme Herrn Geheimrat Körte vollständig bei, wenn er sagt, daß die Technik des Eingriffes von weit geringerer Wichtigkeit ist als die rechtzeitige Erkennung und Indikationsstellung. Immerhin sind über die Technik der Operation die Ansichten so verschieden, und zwar speziell auch unter den dirigierenden Aerzten der Berliner Kranken-

1) v. Langenbecks Archiv Bd. 81. — 2) Deutsche medizinische Wochenschrift 1906, No. 4.

häuser, daß es mir lohnend erschien, einige Fragen betreffs der Technik zu erörtern, um eventuell durch eine nachfolgende Diskussion eine Klärung der strittigen Punkte herbeizuführen.

Ueber die Vorbereitungen zur Operation und die Mittel,den Shock zu beseitigen, sind alle einig. Man soll nicht so lange warten, bis etwa der Shock verschwunden ist. Wir machen, wie auch Körte es vorschreibt, durch Kochsalzinfusion und Koffeïninjektionen die Patienten fähig, die Operation zu ertragen. Eine Magenausheberung kann nützlich sein, doch darf nicht nachgespült werden. Wir halten auch die allgemeine Narkose für notwendig, wenn man nicht vielleicht in Lumbalanästhesie operieren will. Ich habe allerdings mit der letzteren bei den Operationen in der Oberbauchgegend keine sehr günstigen Erfahrungen gemacht, was vielleicht an der Technik liegen mag, bzw. daran, daß ich die forciert hohe Anästhesierung bisher vermieden habe. Man gibt erst Morphium, dann macht man die Lumbalanästhesie, genügt die Anästhesie nicht, fängt man mit „Schleich“ an, schließlich kommt doch die Narkose hinzu, und so summieren sich die verschiedenen Schädlichkeiten. Ich habe deshalb meist gleich mit Narkose begonnen und gefunden, daß die Patienten sie ganz gut aushalten. Federmann empfiehlt die Lumbalanästhesie.

Keine Zweifel bestehen darüber, daß es darauf ankommt, das Geschwür so schnell wie möglich zu finden und die Perforation zu schließen. Nur darüber, wie man sie schließen soll, sind die Ansichten verschieden. Manche übernähen sie nur. Zu diesen gehöre ich. Körte empfiehlt die Exzision der Ränder, die Anfrischung des Geschwürs, während er die Resektion des ganzen Geschwürs, wie er es einmal getan hat, auch nur in Ausnahmefällen für ratsam hält. Riedel hat auf dem Chirurgenkongreß vor zwei Jahren sehr anschaulich beschrieben, wie enorme Löcher im Magen entstehen, wenn man anscheinend ganz kleine Geschwüre exzidiert. Man hat hernach den schweren Nachteil, daß bei einem Patienten, der sich im Kollaps befindet, der Schluß der großen Wunde recht unangenehm sein kann. Ueberdies findet die Naht in infiziertem Terrain statt. Deswegen halte ich es für nicht empfehlenswert, prinzipiell die Exzision des ganzen Geschwürs, namentlich der umgebenden, narbiggeschrumpften Partie machen zu wollen. Ich bin mit der Knopfnaht ausgekommen, die meist in zwei

Etagen angelegt wurde. Ab und zu reißt vielleicht eine Naht aus. Es ist mir jedoch stets gelungen, das Loch zu schließen. Auch bei den zur Sektion gekommenen Fällen hat die Naht gehalten. Ich will aber erwähnen, daß bei einem Patienten, der geheilt wurde, nach etwa 14 Tagen sich eine Fistel gebildet hat, die sich nachher von selber wieder schloß.

Zur Verstärkung der Naht fixiere ich Netz über die Nahtstelle und tamponiere darauf. Ich bin ganz der soeben geäußerten Ansicht des Herrn Nordmann[1]), daß durch das Tamponieren die Naht unsicher wird und daß die direkte Tamponade auf die Naht selber dazu führen kann, daß sie nicht hält. Aber wenn man Netz zwischenschaltet, halte ich es doch für zweckmäßig, einen Tampon einzulegen; denn man weiß doch nicht genau, ob die Nähte genügend halten, und für den Fall, daß sie es nicht tun, ist es doch gut, daß der Tampon vorhanden ist, weil dann eine neue Peritonitis vermieden wird. v. Eiselsberg empfieht auch, bei diffuser Peritonitis Tampons in der Regel einzulegen; nur in zwei Fällen wurde der Bauch ganz geschlossen, von diesen hat er einen Fall dadurch verloren, daß (allerdings bei einem perforierten Carcinom) eine neue Peritonitis von der Nahtstelle aus zustande kam, der die Patientin erlag. Die Tampons dürfen natürlich nur sehr vorsichtig und allmählich entfernt werden, wobei Wasserstoffsuperoxyd vorzügliche Dienste leistet.

Weiter ist dann die Frage, ob man eine Gastroenterostomie anschließen soll oder nicht. Ich habe sie in meinen Fällen nie nötig gehabt. Sitzt das Geschwür am Pylorus und wird die Passage zu eng, so muß man natürlich eine Gastroenterostomie hinzufügen. Ich habe den Pylorus in der Regel quer zur Längsrichtung vereinigt, aber eine Verengerung auch nicht gesehen in einem Falle, wo das wegen zu starker Spannung nicht ging und die Nahtlinie in der Längsrichtung lag. Der Patient ist an Peritonitis gestorben. Es zeigte sich, daß trotz der doppelten Naht eine Verengerung nicht eingetreten war. Es ist nicht zu leugnen, daß durch die Gastroenterostomie eine Verlängerung der Operation bewirkt wird, weswegen auch v. Eiselsberg von ihr Abstand nimmt zugunsten der Jejunostomie. Aber anderseits entsteht der Vorteil, daß das Geschwür besser aus-

1) Ueber intraperitoneale Blasenruptur (siehe diesen Teil S. 106).

heilt und dem Abfluß des Mageninhalts besser gewährleistet wird. Körte empfiehlt deswegen im allgemeinen warm, die Gastroenterostomie hinzuzufügen, und er hat unter neun Fällen, in denen er die Gastroenterostomie gemacht hat, nur zwei verloren.

Dann ist zu überlegen, ob man die Jejunostomie anschließen soll. Soviel ich weiß, hat besonders v. Eiselsberg sie empfohlen, aber sie ist auch von anderen gemacht worden, z. B. F. Krause im Augusta-Hospital hat zwei Fälle so operiert, von denen einer gestorben und einer durchgekommen ist, bei dem er außerdem noch die Gastroenterostomie gemacht hat. Von den sieben Fällen v. Eiselsbergs, die mit Jejunostomie behandelt worden sind, sind drei geheilt und vier gestorben, er glaubt aber, gerade auch in zwei gestorbenen Fällen den günstigen Einfluß beobachtet zu haben. Im allgemeinen wird, wie ich glaube, die Jejunostomie zu wenig gemacht. Ich habe z. B. bei einer Verätzung des Magens die Patientin sicher nur damit über Wasser gehalten und durchgebracht. Ob sie bei Magengeschwüren immer nötig ist, möchte ich nicht ohne weiteres glauben. Ich habe meinen Patienten bald von oben Nahrung zugeführt. Soviel ich weiß, hat Körte bei seinen schönen Resultaten die Jejunostomie nie gemacht. Er hat die Patienten auch so durchgebracht. Ich habe sie, wie gesagt, auch nie ausgeführt, glaube aber, sie empfehlen zu sollen, wenn man es mit einer sehr großen, schwierig zu schließenden Perforation zu tun hat, sodaß man den Patienten vielleicht lange hungern lassen müßte.

Uneinigkeit besteht weiter darüber, wie man die Bauchhöhle reinigen soll. Das ist nach Schluß des Magengeschwürs sicher mit die wichtigste Frage. Ich habe die Bauchhöhle mit großen Mengen steriler Kochsalzlösung ausgespült. Natürlich ist das nicht immer erforderlich. In einem Falle, der vier Stunden nach der Perforation kam und bei welchem die Bauchhöhle nicht beschmutzt war, wurde natürlich nicht gespült; denn die reine Bauchhöhle zu beschmutzen durch Weiterverbreiten des Mageninhalts dorthin, wo noch keiner ist, ist natürlich nicht angebracht. Bei diesem Patienten blieb durch das Colon, das als Barriere diente, der Mageninhalt auf die Gegend zwischen Leber und Colon beschränkt, und es genügte hier zu tupfen. Aber wenn der ganze Bauch bis zum kleinen Becken hin mit Mageninhalt und

Eiter angefüllt ist, halte ich die Spülung für das weitaus schonendste Mittel der Reinigung. Allerdings muß mit einer ziemlich großen Menge gespült werden.

Wir benutzen in der Regel 20 bis 30 Liter. Deswegen ist unser Kochsalzapparat mit 30 Liter Inhalt meines Erachtens auch das Minimum, das man haben muß; besser ist es vielleicht, man hat einen Apparat mit 50 Liter. Ich habe an dem Apparat keine langen Schläuche, weil ich die nicht für genügend aseptisch halte. Ich fülle die Lösung in große Flaschen, die direkt in die Bauchhöhle gegossen werden, oder in Irrigatoren mit einem Mutterrohr, das in alle Winkel und Buchten, unter und über die Leber gesteckt werden kann. Ich betone auch dabei die Wichtigkeit der Handschuhe, weil diese leichter abzuspülen sind und weil der Schmutz an ihnen nicht so haftet. Der Tisch wird abwechselnd in Beckenhoch- und -tieflagerung gestellt, die behandschuhte Hand oder das Glasrohr in die Bauchhöhle gesteckt und nun so lange gespült, bis das Wasser klar abläuft. Eine Eventration der Därme habe ich nach Möglichkeit vermieden, Körte fürchtet sie nicht.

Ich sagte bereits, daß bezüglich der Spülungen die Ansichten verschieden sind: v. Eiselsberg empfiehlt sie, Körte ist auch ein großer Freund derselben, während ich aus der Arbeit von Federmann[1]) aus der Klinik von Herrn Geheimrat Sonnenburg ersehe, daß man dort von der Spülung wieder abgekommen ist. Herr Sonnenburg glaubt bessere Resultate zu erzielen, wenn er trocken abwischt. Von sieben gespülten, zum Teil früh operierten Fällen starben sechs, von vier „gewischten" nur einer. Ich glaube danach, daß gute Resultate so und so erzielt werden können, ich möchte aber doch annehmen, daß man mit dem Spülen weiter kommt, und die Resultate des Herrn Körte, der eine sehr große Zahl nach demselben Prinzip operiert hat, scheinen das auch zu beweisen.

Weiter ist die Frage umstritten, ob man drainieren soll oder nicht. Herr Körte empfiehlt im ganzen, den Bauch zu schließen, nur eventuell einen Tampon auf die Perforationsstelle zu legen. Die Wichtigkeit, diese Stelle nicht ganz ungeschützt zu lassen, habe ich schon betont, damit, wenn das Geschwür wieder aufgehen sollte, nicht eine neue Peritonitis entsteht. Ich bin von dem allzuvielen Tamponieren auch abgekommen und beschränke mich in der Regel auf ein gazeumwickeltes Drain in der Gegend des Geschwürs. Ich habe allerdings

1) Deutsche Zeitschrift für Chirurgie Bd. 87.

mehrfach auch einen zweiten Schnitt in der Weiche gemacht und auch hier ein mit Jodoformgaze umwickeltes Drain eingelegt, das aus dem Docht nach zwei Tagen herausgezogen wird, sodaß ein Druckgeschwür des Darms nicht entstehen kann. Ich möchte den Schnitt in der Weiche noch einmal betonen. In den Fällen, wo ich nicht mit aller Sicherheit die Diagnose auf ein perforiertes Magengeschwür stellen konnte, sondern wo es zweifelhaft war, ob nicht doch eine Perforationsperitonitis vom Wurmfortsatz vorlag, namentlich in den Fällen, die schon 24 und mehr Stunden alt sind, habe ich erst den Schnitt in der Coecalgegend gemacht und den Wurmfortsatz angesehen; dabei muß man sich allerdings sehr erheblicher Kritik befleißigen, da bei Peritonitis der Wurmfortsatz auch entzündet und mit Fibrin belegt ist. Diesen Schnitt habe ich nachher zum Spülen und als Drainageöffnung benutzt. Sonst bin ich in der Regel mit einem kleinen Schnitt in der Magengegend ausgekommen. Nur zweimal mußte der Rectus eingekerbt bzw. durchtrennt werden, weil Geschwüre in der Gegend des Pylorus saßen und man sonst nicht recht herankommen konnte.

Für die Nachbehandlung empfehle ich sehr reichliche Kochsalzinfusionen, die die Patienten sehr gut über die schwierigste Zeit hinwegbringen, eventuell Einläufe[1]) in das Rectum, durch welche die Peristaltik angeregt wird. Natürlich muß man aufpassen auf Entstehung subphrenischer Abszesse und Pleuritiden. Auch Douglasabszesse und andere Abszesse im Bauch werden beobachtet. Eine entsprechende diätetische und medikamentöse Ulcuskur wird angeschlossen.

Körte hat in seiner Arbeit auch von Scheinperforationen berichtet.

Wir haben einen Fall operiert wegen Verdachts auf Ulcus. Es war ein Mann, der wegen Magenbeschwerden und nervösen Symptomen schon längere Zeit auf der inneren Abteilung von Bethanien behandelt wurde und früher Lues überstanden hatte, bei dem aber nichts Positives gefunden werden konnte, bis er plötzlich eines Abends um 7 Uhr kollabierte, einen kaum fühlbaren Puls von 140—160 Schlägen in der Minute bekam, über außerordentliche Leibschmerzen klagte, blaß wurde, das Bewußtsein verlor und des-

[1]) Wir haben in letzter Zeit vielfach Dauereinläufe ins Rectum (mit und ohne Zusatz von Digalen) anscheinend mit gutem Erfolge angewandt.

wegen auf die chirurgische Abteilung gebracht wurde. Ich sah ihn spät abends, glaubte nach dem Befunde allerdings nicht recht an eine Magenperforation, wir dachten an Crises gastriques wegen der überstandenen Lues, konnten aber keine Anzeichen von Tabes oder Paralyse finden, dann wurde an eine Pankreatitis oder Ileus durch Schnürung gedacht. So habe ich denn operiert, da es mir ungefährlicher erschien, den Patienten schlimmstenfalls einer Probelaparotomie zu unterwerfen, als ihn die Nacht liegen zu lassen und eventuell die beste Zeit zu verlieren. Am Magen habe ich nichts gefunden, sondern nur Stränge, von der Gallenblase und vom Processus über das stark geblähte Colon ziehend. Es ist möglich, daß diese Stränge den Schmerzanfall in dem geblähten Colon veranlaßt haben, möglich, daß es sich doch um eine Crise gastrique gehandelt hat. Der Kranke hat nach seiner Entlassung nach mehreren vergeblichen Versuchen schließlich durch Selbstmord geendet.

Im allgemeinen ist es bei der heutigen Asepsis, glaube ich, weniger schlimm, wenn man einmal einen Leib zuviel aufschneidet und selbst nichts findet, als wenn man ein wirkliches Geschwür nicht operiert.

Kurz erörtern möchte ich noch zwei Fragen, die allerdings nicht streng zum Thema gehören. Erstens: Kann man einer Perforation eines Ulcus vorbeugen?

Daß Kranke mit nachweisbarem Ulcus dementsprechend behandelt werden, ist wohl selbstverständlich. Für sehr zweckmäßig würde ich es halten, alle derartigen Kranken auf die Möglichkeit einer Perforation hinzuweisen und sie zu bestimmen, sich dann sofort in eine chirurgische Klinik aufnehmen zu lassen. Ein großer Teil von Patienten mit Perforation hat früher nie oder ganz geringe Beschwerden gehabt. Hier fällt jede Prophylaxe fort. Noetzel[1]) rät, alle Kranken mit länger dauernden schmerzhaften Beschwerden radikal zu operieren. Es würde zu weit führen, hier die Indikationen für die verschiedenen Operationen bei chronischem Ulcus zu besprechen. Daß sie alle nicht sicher helfen, beweisen vier Fälle von Körte, bei denen vorher die Gastroenterostomie gemacht worden war, ein Fall von v. Eiselsberg, bei welchem trotz Resektion des Ulcus nach Jahr und Tag ein inzwischen neugebildetes Geschwür perforierte. Immerhin wird man natürlich trotz solcher Beispiele geeignete Fälle operieren. Nur so einfach wie bei

1) Beiträge zur klinischen Chirurgie 1906.

der Frage der Exstirpation des Wurmfortsatzes liegen hier die Verhältnisse nicht.

Damit beantwortet sich auch die zweite Frage, ob man nach Heilung der Perforation dem Patienten zwecks Verhütung einer Wiederholung der Perforation die Radikaloperation oder Gastroenterostomie vorschlagen soll. Man wird meines Erachtens warten, bis weiterbestehende Beschwerden dazu auffordern.

Im ganzen möchte ich nochmals betonen, wie das alle, die hierüber geschrieben haben, schon hervorgehoben haben, daß alles auf die Frühdiagnose ankommt, und ich sage den Patienten, wenn sie sich bei mir für die Operation bedanken, daß sie sich nicht bei mir bedanken müßten, sondern bei den praktischen Aerzten, die sie so früh hereingeschickt haben, ebenso wie das Brunner,[1]) an dessen Worte ich mich nicht erinnerte, ausgesprochen hat. Wenn wir bedenken, daß v. Mikulicz als erster 1880 ein perforiertes Magengeschwür operiert hat, daß erst 1892 von Heussner zum ersten Male mit Glück operiert wurde, so kann die Chirurgie nach kaum 15 weiteren Jahren mit einer gewissen Befriedigung auf viele gerettete Menschenleben hinweisen. Je weniger operationsscheu das Publikum wird, je feinfühliger es wird in bezug auf Leibschmerzen, je mehr Ricinusöl und Einläufe[2]), über die Schwere des Leidens täuschende Morphiuminjektionen und Opiumgaben aus der Therapie der Leibschmerzen schwinden, desto weniger Menschen werden an Perforationsperitonitis zugrunde gehen.

---

1) Deutsche Zeitschrift für Chirurgie 1903, Bd. 69.

[2]) Bei dem ersten perforierten Magengeschwür, das ich (noch in der Charité) operierte, fand ich die ganze Peritonealhöhle voll von Gas und Eiter und Ricinusöl. Es war ein Droschkenkutscher, der beim Abspringen vom Bock plötzlich zusammengebrochen war mit wahnsinnigen Leibschmerzen. Wegen „versetzter Blähungen“ hatte man ihm zwei Eßlöffel Ricinusöl eingegeben. Bei einem Manne, den ich wegen Perforation eines Graserschen Divertikels im oberen Teil des Rectums nach drei Tagen operierte, war das erste nach Eintritt der heftigsten Leibschmerzen die Applikation eines hohen Einlaufs gewesen. Aehnliche Beispiele könnte ich zu Dutzenden anführen.

Aus der Chirurgischen Abteilung des Krankenhauses Bethanien in Berlin.

Ueber Pylephlebitis purulenta bei Perityphlitis.[1])

Von **M. Martens.**

Die eitrige Pfortaderentzündung ist bei der Blinddarmentzündung die unangenehmste Komplikation, die wir kennen, und zwar deswegen, weil wir gegen sie so gut wie machtlos sind. Glücklicherweise ist sie nicht sehr häufig, und bei der Zunahme der Frühoperationen ist sie schon seltener geworden und wird hoffentlich noch seltener werden. Ich habe eine Reihe von Statistiken auf die Häufigkeit der Pylephlebitis untersucht.

Langheld[2]) konnte unter 112 sezierten Fällen viermal Thrombophlebitis (ohne nähere Angaben), zweimal Abscessus hepatis, zweimal Hepatitis apostematosa finden, R. Fitz unter 257 Sektionen elf Pylephlebitiden und Leberabszesse, Gerster unter 1189 Fällen neunmal, Dannehl[3]) bei 161 akuten Fällen aus der v. Bergmannschen Klinik (1890—1904) mit 30% Mortalität keinen Fall. Neuhaus[4]) erwähnt bei 129 Fällen (24% gestorben) aus der Königl. Klinik in der Charité (1896—1903) einen Leberabszeß und eine Thrombophlebitis portalis purulenta mit Leberabszessen, Sonnenburg[5]) in seinem Buch einen geheilten Fall, den Hermes veröffentlicht hat, und führt einige andere als Beispiele an. Küster[6]) hat von 1893 bis 1906 bei 203 Fällen von akuter Blinddarmentzündung (19,4% gestorben) zwei Fälle erlebt, die beide gestorben sind. Aus neuerer Zeit stammt die Statistik von A. und E. Moschcowitz[7]) (1899—1906). Bei 1529 akuten Fällen (13,2% gestorben) fanden sich sieben Pylephlebitiden mit sechs Todesfällen. Körte hat ein sehr reiches Mate-

1) Siehe die Verhandlungen im I. Teil dieses Bandes, S. 74. — 2) Langheld, Zur Aetiologie der Perityphlitis, Inaug.-Diss. 1890, Berlin. — 3) Dannehl, Inaug.-Diss. 1904, Berlin. — 4) Neuhaus, Zur Kenntnis der Perityphlitis. Deutsche Zeitschrift für Chirurgie 1903. — 5) Sonnenburg, Pathologie und Therapie der Perityphlitis. 5. Auflage. 1905. — 6) Henking (Marburg), Archiv für klinische Chirurgie 1907, Bd. 82. — 7) Archiv für klinische Chirurgie 1907, Bd. 82.

rial von Thrombophlebitis gesehen: von 1890—1905 1212 Fälle[1]) von akuter Blinddarmentzündung mit 20% Mortalität und während etwa dieser Zeit 24 Fälle von Thrombophlebitis bzw. Leberabszeß, die er in dem Buch über Lebererkrankungen[2]) ausführlich und auch mit eingehender Darstellung des Krankheitsbildes veröffentlicht hat, sodaß ich mich ganz kurz fassen kann. Von diesen 24 Fällen faßt Körte 4 als unsichere auf, von denen 2 geheilt, 2 ohne Sektion gestorben sind; 8 Kranke mit Leberabszessen hat er operiert, mit zwei Heilungen. Von diesen sieht er einen an als Leberabszeß, der auf retrocöcalem Wege entstanden ist, einen andern als pylephlebitischen. In 17 Fällen konnte er durch Sektion die eitrige Pfortaderentzündung nachweisen.

Was meine Erfahrungen anlangt, so habe ich früher nur einen von Neuhaus erwähnten Fall damals in der Charité miterlebt. Während meiner Tätigkeit in Bethanien habe ich daselbst in vier Jahren, von 1903—1907, **503** Fälle von akuter Blinddarmentzündung behandelt, von denen 72% im Anfall operiert wurden und nicht ganz 11%[3]) gestorben sind.

Von ihnen sind 2 an eitriger Pfortaderentzündung gestorben.[4]) Ein dritter Kranker mit Leberabszessen nach lange vorausgegangenen Anfällen von Blinddarmentzündung, der unter den 503 Fällen nicht enthalten ist, wurde geheilt. Ich werde weiter unten über ihn berichten.

Von den beiden ersten Krankheitsfällen verlief der eine in der üblichen Weise, die den meisten älteren Aerzten leider nur zu gut bekannt sein wird. Der sonst gesunde und kräftige Mann hatte zehn Tage mit Schüttelfrösten und hohem Fieber zu Hause gelegen und kam sehr kollabiert hierher. Es fand sich ein eitriges Exsudat in der Bauchhöhle und ein Abszeß um den perforierten Wurmfortsatz, der entfernt wurde. Die Wundverhältnisse waren nach der Operation gut, aber der Patient fieberte weiter mit den üblichen Schüttelfrösten. Es war vor drei Jahren, ich kannte das Krankheitsbild noch nicht genügend und fahndete auf einen Leberabszeß, obgleich die Druckempfindlichkeit in der Lebergegend sehr gering war. Ueberhaupt ist das ganze Krankheitsbild ein auffallendes, indem die objektiven Befunde sehr gering sind im Verhältnis zu der Schwere des Krankheitsbildes, den heftigen Schüttelfrösten, dem hohen Fieber, dem Verfall der Kräfte bei klarem Bewußtsein, wie Körte das in seiner Darstellung auch ausführt. Ich habe in dem Verlauf der Krankheit mehrfach die Leber punktiert.

1) Nordmann, Zur Behandlung der Perityphlitis und ihrer Folgeerkrankungen. Archiv für klinische Chirurgie Bd. 78. — 2) Körte, Beiträge zur Chirurgie der Gallenwege und Leber. Berlin 1905. — 3) Die moribund eingelieferten Fälle eingerechnet. — 4) Einen weiteren Fall sah ich inzwischen in der Privatpraxis.

Nach etwa 5—6 Wochen fand ich durch Punktion den Abszeß in der Leber, den ich aufmachte, und zwar perpleural. Ich fand dann von dieser Höhle aus noch einen zweiten Abszeß, der auch eröffnet wurde. Der Patient war schon außerordentlich schwach und starb bald danach. Wie die Sektion zeigte, konnte ihm die Operation auch nicht nützen. Es ergab sich, daß die ganze Pfortader voll von dickem, rahmigem Eiter war, der bis in die feinsten Verzweigungen hineinging. Von größeren Abszessen waren keine mehr vorhanden, wohl aber multiple ganz kleine.

Der zweite Fall ist von prinzipieller Wichtigkeit, weil er schon 40 Stunden nach dem Beginn der Erkrankung operiert wurde. Patient erkrankte ganz akut — er war vorher vollständig gesund — eines Freitags abends 8 Uhr mit Schüttelfrost und sehr heftigen Leibschmerzen. Die Fröste wiederholten sich am Sonnabend und Sonntag früh. Ich wurde Sonntags früh konsultiert. Es handelte sich um einen 33jährigen, kräftigen Mann mit einer Temperatur von 39°, Puls von 126 in der Minute. Die Zunge war feucht. Der Leib mäßig aufgetrieben, in der Blinddarmgegend gespannt und sehr druckempfindlich. Milz und Leber nicht vergrößert. Ich habe sofort operiert. Dabei fand ich einen Wurmfortsatz, der, stark entzündet und geschwollen, sich im Zustande der beginnenden Gangrän befand, von fuliginösem Aussehen. (Demonstration.) Im mikroskopischen Bilde sehen Sie den gangränösen Zerfall der Schleimhaut, die kleinzellige Infiltration der Wand und des Mesenteriolum, Thromben in ihren Venen, in denen Bakterien nicht nachweisbar sind. An der Spitze sieht man eine kleine Perforation. Das ganze Mesenteriolum fing auch schon an brandig zu werden, wie Sie hier im Durchschnitt sehen können, sodaß ich in Verlegenheit war, was ich mit ihm machen sollte. Ich habe so viel als möglich vom Mesenterium weggenommen und den Stumpf tamponiert, um den darin befindlichen Bakterien möglichst Abfluß zu schaffen. Das Colon war so morsch, daß die Nähte kaum hielten. Es bildete sich im Verlauf der nächsten Zeit auch eine kleine Kotfistel aus. Aber die peritoneale Reizung — es fand sich freies, trübes Exsudat bei der Operation — ging zurück. Der Patient befand sich zunächst ganz wohl, bekam aber nach drei Tagen einen Schüttelfrost mit weiteren sich anschließenden in der nächsten Zeit — Sie sehen hier die Kurven —, leichten Ikterus, allgemeine Schwäche, leicht aufgetriebenen Leib und starb drei Wochen später.

Körte[1]) sieht als Mittel, die Thrombophlebitis zu verhüten, die Frühoperation in den ersten 48 Stunden an. Zweifel-

[1]) Vgl. die Diskussionsbemerkungen Körtes (Teil I, S. 74), der neuerdings einen schon nach 24 Stunden operierten Kranken an Pylephlebitis zugrunde gehen sah.

los ist durch die Frühoperation die Pylephlebitis seltener geworden, wie aus einem Vergleich der älteren und neueren Statistiken hervorgeht. Aber immer genügt die 48 Stunden-Operation nicht. Ich stütze mich da auf diesen Fall, wie ich ihn in der Literatur allerdings nicht gefunden habe, bei dem, obwohl nach 40 Stunden operiert wurde, doch eitrige Pfortaderentzündung eingetreten ist. Ich habe auch bei ihm mehrfach die Leber punktiert, ohne daß Eiter gefunden wurde. Bei der Sektion zeigte sich auch, daß kein größerer Abszeß sich in der Leber befand. Aber die ganze Pfortader war mit Eiter angefüllt bis in die feinsten Verzweigungen hinein, und multiple kleinste Abszesse in der ganzen Leber, welche in dem aufgestellten Mikroskop sehr hübsch zu sehen sind. Natürlich war hier chirurgisch nichts zu machen. Höchstens wäre zu erwägen, ob man die doch außer Funktion gesetzte Pfortader aufschneiden soll. Ich kann mir aber nicht denken, daß das einen günstigen Einfluß auf den Krankheitsverlauf hat, da sie bis in die Verzweigungen hinein voll Eiter war. Wir haben beim ersten Fieberanstieg versucht, durch intravenöse und intrarectale Injektionen von Kollargol, durch lange dauernde Chininbehandlung etc. zu helfen; aber die Therapie ist fruchtlos, wenn nicht vielleicht mehrere kleine Abszesse zusammenliegen und zu einem konfluieren, den man eröffnen kann. Es ist ja auch möglich — wie Körte das auch betont —, daß ein einzelner Leberabszeß entsteht, wenn sich ein Bröckel von einem Thrombus im Gebiet des perityphlitischen Entzündungsherdes loslöst und in der Leber festsetzt. Allerdings kann man dann nicht von Pylephlebitis purulenta sprechen.

Einen interessanten Fall möchte ich bei dieser Gelegenheit noch erwähnen.

Ein junger, 19jähriger Mensch hatte mehrfach Blinddarmentzündung durchgemacht, die letzte im Februar 1905. Es bestand damals ein großes Exsudat, das in den Darm durchbrach (Leipziger chirurgische Universitätsklinik). Daselbst wurde er im Juni 1905 im Intervall operiert. Es fanden sich, laut freundlicher Mitteilung des Herrn Priv.-Doz. Dr. Heinecke, ausgedehnte Verwachsungen des Wurms mit dem Netz und der Bauchwand; nahe der Ansatzstelle am Coecum war die alte Perforationsstelle an einer Narbe deutlich erkennbar. In den Adhäsionen fanden sich kleine, eingedickte Abszeßreste. Der Patient ist reaktionslos geheilt und dann gesund gewesen, bis er am 16. März mit typischen Erscheinungen von Blinddarmentzündung erkrankte, sodaß ich schwankte, ob ich ihn nicht

operieren sollte. Es bestanden Schmerzen, hohes Fieber, wie bei Blinddarmentzündung. Aber der Kranke behauptete fest, daß der Wurmfortsatz ihm in Leipzig herausgenommen worden sei, was sich ja auch bestätigte. Das Fieber blieb hoch. Wir dachten an Typhus, auch Herr Kollege Zinn, der ihn mituntersuchte, aber außer dem Fieber sprach nichts dafür. Die Leukocytenzahl betrug 17 000. Serumuntersuchungen blieben negativ. Es stellte sich allmählich Schmerzhaftigkeit in der rechten Nierengegend ein. Ein Abszeß hinter und unter der Leber wurde eröffnet (Staphylococcen enthaltend). Das Fieber blieb aber hoch: bis zu 40°. Patient kam sichtlich herunter. Ich habe dann die Wunde erweitert und die Leber punktiert. Dabei fand ich zwei Leberabszesse, die beide entleert wurden. Dann ging allmählich das Fieber herunter, der Kranke erholte sich und konnte gesund entlassen werden. Der junge Mensch wollte kommen, er ist aber ausgeblieben; es ist auch weiter nichts an ihm zu sehen als die große Narbe entlang der zwölften rechten Rippe und daß er jetzt sich in bester Gesundheit befindet.

Sprengel,[1]) welcher auch über Thrombophlebitis portalis ausführlich schreibt, zitiert Munro (1902), der über 20 einschlägige Beobachtungen verfügt und nach dem sich Leberveränderungen selbst an länger zurückliegende Erkrankungen anschließen können.

Sprengel erwähnt noch einen Fall von Nothnagel, in welchem bei einem 35jährigen Mann vier Jahre nach Ablauf einer mittelschweren Appendicitis plötzlich septisches Fieber einsetzte mit tödlichem Ausgang. Die Sektion ergab Phlebitis, von einem fast ganz ausgeheilten, kleinen, alten, perityphlitischen Abszeß ausgehend, mit sekundären Leberabszessen und Lungenembolien. Ich lasse dahingestellt, ob in unserem Falle ein Zusammenhang besteht.

Ein anderes ätiologisches Moment für die Erkrankung wurde nicht gefunden. Die Schmerzen haben in der Blinddarmgegend angefangen, und da bei der Intervalloperation kleine, eingedickte Abszeßreste vorhanden gewesen sind, wäre es ja immerhin möglich, daß die Leberabszesse von ihnen durch Vermittlung der Mesenterialvenen und der Pfortader ausgegangen sind.

Im ganzen wird man durch den zweiten Fall, den ich erwähnte, bei welchem trotz Operation nach 40 Stunden die eitrige Pfortaderentzündung nicht verhütet wurde, dahin geführt, die praktischen Aerzte zu bitten, die Blinddarmkranken früh, wenigstens aber solche schweren Fälle so schnell

1) Sprengel, Appendicitis. Deutsche Chirurgie 1906. Siehe hier auch das ausführliche Literaturverzeichnis.

wie möglich operieren zu lassen. Nicht alle Fälle, die mit Schüttelfrost beginnen, bekommen ja glücklicherweise Pylephlebitis und Leberabszesse. Aber wer davon verschont bleibt, kann niemand sagen, und ein ernstes Zeichen ist der Schüttelfrost auf alle Fälle. Nachher sind einem die Hände gebunden, man kann, abgesehen von den Fällen mit isoliertem Leberabszeß, nichts mehr machen, und es ist außerordentlich schmerzlich, die jüngsten, kräftigsten Leute bei vollem Bewußtsein wochenlang kämpfen und schließlich sterben zu sehen, ohne daß man helfen kann. Da wird nur die früheste Frühoperation nützen; nach 24—40 Stunden kann es bereits zu spät sein. Man wende nicht ein, daß manche Fälle so infektiös seien, daß sie doch zugrunde gehen. Tritt die Erkrankung mit hohem Fieber, heftigen Leibschmerzen und vor allem mit Schüttelfrost auf, so steht dem nichts entgegen, daß die Operation sofort stattfindet, und meines Wissens ist kein in den ersten Stunden operierter Fall bekannt, der an Pylephlebitis gestorben wäre. Meines Erachtens hat die Benennung der Operation innerhalb der ersten 48 Stunden als Frühoperation vielfach Verwirrung und Schaden angestiftet. Es wird — wie ich das oft erlebe — gewartet, bis 48 Stunden zu Ende gehen, bevor chirurgische Hilfe nachgesucht wird, in der Annahme, daß es dann ja noch eine „Frühoperation" sei. Gefährlich für den Patienten ist dabei noch die verschiedene Auffassung bezüglich des Beginns des Anfalls. Man soll — um zu einheitlicher Auffassung zu kommen — die allerersten Beschwerden, das erste Gefühl des Unbehagens etc., als Beginn nehmen, wie das z. B. auch Rotter[1]) neuerdings tut. Eis zum Ablauf von 48 Stunden nach Beginn des Anfalls können die schwersten, nicht mehr heilbaren Peritonitiden oder — wie aus Vorliegendem hervorgeht — Pylephlebitiden entstanden sein. Von meinen 52 Operationen des letzten Jahres innerhalb der ersten 48 Stunden haben 2 tödlich geendet, 1 Kranker (nach 40—45 Stunden operiert) starb an der schweren allgemeinen Bauchfellentzündung, der andere oben erwähnte (40 Stunden) an Pylephlebitis. Beide hätten mit großer Wahrscheinlichkeit gerettet werden können, wenn sie früher operiert worden wären, die Mortalität wäre dann — obgleich es sich meist um schwere Fälle gehandelt hat — gleich Null.

1) Vgl. auch Döbbelin, Deutsche Militärärztliche Zeitschrift 1906.

Aus der Chirurgischen Abteilung des Städtischen Krankenhauses im Friedrichshain in Berlin.
(Direktor: Dr. A. Neumann.)

Zur Behandlung der akut lebensgefährlichen Blutungen bei Ulcus ventriculi.[1])

Von Dr. **W. Braun**, Oberarzt der Abteilung.

Im folgenden sei über einige Studien berichtet, die ich zur Frage der operativen Behandlung der akuten Magenulcusblutungen angestellt habe. Angeregt wurde ich dazu durch folgende zwei Fälle von schwerer Blutung, in denen ich mich zum Eingriff für verpflichtet hielt.

Fall 1. 21jährige Patientin. 10. April 1905 Aufnahme auf die Abteilung des Herrn Prof. Krönig.

Anamnese: Seit dem 13. Jahre litt Patientin immer in ziemlich regelmäßigen Zwischenräumen von einem halben Jahre an Magenbeschwerden und Chlorose. Seit drei Wochen fühlte Patientin sich krank und wurde ärztlich behandelt, hatte aber zwischendurch wieder gearbeitet. Seit vier Tagen war Patientin bettlägerig, hatte heftiges Erbrechen ohne Blut.

Status: Patientin hat dauernd heftige Magenschmerzen, keinen Appetit, gegen Abend geringe Temperaturerhöhung, angehaltenen Stuhl. Epigastrium stark druckempfindlich.

12. April 1905. Trotz ausschließlicher Darreichung gekühlter Milch trat plötzlich in der Frühe — 1½ Tage nach der Aufnahme — starkes Blutbrechen und Kollaps ein, der sich durch Exzitantien nicht bekämpfen ließ. Deshalb wurde die Patientin mir übergeben. Ich fand kurze Zeit später die Patientin außerordentlich blaß, ohne fühlbaren Puls, mit bläulichen Lippen. Es wurde weiter Blut erbrochen. Da die Patientin ohne Operation verloren schien, legte

1) Siehe die Verhandlungen im I. Teil dieses Bandes, S. 85.

ich in Narkose den Magen frei. Das Geschwür wurde sofort an der kleinen Curvatur gefunden. Ich wollte dasselbe trotz starker, speckiger Verwachsungen mit der Leber schnell exzidieren. Nach Eröffnung des Magens zeigte sich aber, daß der Magen mit seiner Hinterfläche ebenfalls fest fixiert war. Da die Patientin schnell verfiel, beschränkte ich mich auf feste Tamponade des Magens von innen und außen. Trotz Kochsalzinfusion etc. starb die Patientin kurz nach der Operation.

Die Sektion ergab, daß der Geschwürsgrund vom Pankreas gebildet wurde; in denselben ragte eine arrodierte A. pancreatica vor, die Quelle der Blutung. Alle Organe waren außerordentlich blutleer; der Darm enthielt viel Blut, der Magen noch dicke Blutcoagula.

Fall 2. 21jähriges Mädchen, wurde am 20. Mai 1906 wegen chronischer Otitis media, Kopfschmerzen und angeblich kurz vorhergegangener, vorübergehender Bewußtlosigkeit eingeliefert. Der Untersuchungsbefund war ziemlich negativ, irgendwelche, auf das Abdomen oder den Magen speziell hinweisenden Klagen oder Symptome fehlten vollständig.

Am 21. Mai, am Tage nach der Aufnahme, wurde Patientin plötzlich sehr unruhig und blaß und erbrach enorme Mengen fast reinen Blutes. Der Puls wurde klein und frequent. Nach dreitägiger völliger Entziehung der Nahrung per os wurde eine Lenhartzsche Ulcuskur eingeleitet. Diese wurde einige Tage anscheinend gut vertragen, nach einigen weiteren Tagen wurde der Stuhlgang aber wieder bluthaltig, und am 1. Juni, also elf Tage nach der ersten Blutung, trat wieder eine schwere Blutung auf, in deren Verlauf die Kranke noch blasser wurde, aufstieß und über den Magen klagte. Der Puls wurde flatternd, die Temperatur sank auf 35,9°. Eine Operation lehnte Patientin ab; bei völliger Karenz trat auch zunächst eine geringe Erholung ein, dann aber drei Tage später wieder die gleichen Erscheinungen in verstärktem Maße; das Aussehen war verfallen, der Puls sehr flatternd. Deshalb wurde am 4. Juni operiert.

Bei der Inzision blutete es fast garnicht aus den Bauchdecken. Die Palpation des Magens ergab eine geringe, streifenförmige Verdickung der Magenwand an der Vorderseite der Pars pylorica (cf. Abbildung, U. pyl. a)[1]) mit schwachen, narbigen Einziehungen. Die zuführenden Gefäße an der kleinen und großen Curvatur wurden hier in etwa Zweiquerfingerausdehnung umstochen, dann eine Jejunostomie nach Witzel ausgeführt.

Schon zwei Tage nach der Operation war der zweite Stuhlgang frei von Blut. Magenbeschwerden traten nicht auf. Die Er-

1) Als Unterlage zu der Zeichnung ist eine Abbildung aus Merkels topographischer Anatomie II, p. 530 gewählt.

nährung durch die Jejunumfistel wurde 20 Tage durchgeführt. In dieser Zeit war der Hämoglobingehalt des Blutes noch auf 23 bis 25 % reduziert. Dann trat rapide Erholung und Gewichtszunahme ein.

Die Patientin, die weiterhin kontrolliert wurde, klagte anfangs des Jahres 1907 über Magenschmerzen. Es wurde aber gutes Verdauungsvermögen trotz bestehender Hyperazidität festgestellt. September 1907 war Patientin absolut beschwerdefrei, wog 134 Pfund, trieb Sport. Ende Oktober 1907 hat die Patientin angeblich Magenstörungen gehabt, die aber nicht kontrolliert werden konnten. 15. November 1907. Patientin hat angeblich mehrmals erbrochen, ist in der Zwischenzeit aber beschwerdefrei, Gewicht 136 Pfund, sieht gesund aus, wird weiter beobachtet.

Die besten Kenner und erfahrensten Operateure des Magenulcus halten operative Eingriffe bei stürmischen Ulcusblutungen selten für indiziert, und in zahlreichen Diskussionen und Arbeiten ist von berufenster Seite vor kritiklosen Operationen gewarnt worden. Es seien nur die Referate und Diskussionen des Deutschen Chirurgenkongresses von 1897 und 1906, die des Internationalen Chirurgenkongresses von 1905 hier erwähnt.

Die Hauptgründe für einen so zurückhaltenden Standpunkt seien nur flüchtig angedeutet:

1. Es heilt nach ein- und mehrmaligen stürmischen Blutungen bei strenger Durchführung der internen Behandlung eine ganze Reihe vorübergehend verloren erscheinender Kranken.

2. Umgekehrt übersteigen operative Eingriffe meist die Widerstandskraft der akut ausgebluteten und im Kollaps liegenden Kranken und beschleunigen deshalb manchmal geradezu den Tod.

3. Ist vor der Operation oft nicht zu bestimmen, ob die Blutung aus einem Ulcus oder nur aus einer hämorrhagischen Erosion erfolgt, noch weniger, wo die blutende Stelle liegt und ob man sie bei der Operation finden wird, ob es aus einem leicht oder schwer angreifbaren Ulcus blutet, ob ein oder mehrere Ulcera vorhanden sind.

4. Man kann also über die Ausdehnung und Schwere eines im konkreten Falle wirklich Nutzen schaffenden, unmittelbar gegen das Ulcus gerichteten operativen Eingriffes gar keine Voraussage treffen. Von indirekten, typischen Eingriffen, der Gastroenterostomie und Jejunostomie allein, ist aber in den wirklichen Verblutungsfällen nicht viel zu erhoffen.

Diese Bedenken legen uns sicherlich die Verpflichtung größter Zurückhaltung auf. Völlige Verwerfung jedes operativen Eingriffs bei unmittelbar lebensgefährlichen Blutungen würde aber gleichbedeutend damit sein, daß wir den einen oder andern Kranken kampflos preisgeben, der nach unserer gewissenhaften Ueberzeugung ohne Operation verloren ist, den wir aber durch einen richtig gewählten operativen Eingriff hätten retten können.

Wie wenig bei tödlichen Blutungen von Operationen im Kollaps zu erhoffen ist, bestätigt leider wieder mein erster Fall. Es kann hier sogar die Frage aufgeworfen werden, ob nicht die Operation die letzte Lebenschance der Patientin zerstört hat, wenn ich das auch nicht glaube. Etwas mehr erhoffen können wir da, wo die Verblutung nicht so rapide verläuft, wo aber kurz hintereinander trotz strenger Diät schwere, stürmische Blutungen erfolgen. Ein spontanes Aufhören wird hier von Blutung zu Blutung immer unwahrscheinlicher, dagegen können wir mit großer Wahrscheinlichkeit bei weiterer Wiederholung den Tod voraussagen. Je weniger ausgiebig die einzelne Blutung und je anpassungsfähiger das einzelne Individuum an Blutverluste ist, um so mehr können wir hoffen, die Operation zu einer Zeit zu erwägen, wo der Kranke nicht gerade im extremen Kollaps liegt, oder sogar zu einer Zeit relativer Erholung. Unter solchen Umständen wird ein vorsichtiger Eingriff nicht unmittelbar verhängnisvoll werden. Ich möchte hier erwähnen, daß nach Savariauds Zusammenstellung doch nur in etwa der Hälfte der Ulcusverblutungen der Tod in den ersten 36 Stunden erfolgte, daß in der andern Hälfte 2—15 Tage bis zum Tode vergangen waren.

Weiter auf das Für und Wider operativer Eingriffe darf ich nicht eingehen. Es soll mich hier im folgenden aber die Frage beschäftigen, was wir da, wo wir uns unter Berücksichtigung aller Bedenken doch einmal zum Eingriff entschlossen haben, praktisch tun können. Und zwar will ich in erster Linie im Anschluß an meinen zweiten Fall das eine, direkt gegen die Blutung empfohlene und angewandte Verfahren, nämlich die Unterbindung der zuführenden Arterien, kritisch prüfen.

Durch Tier- und Leichenversuche, bei denen ich durch Herrn Dr. Umbreit unterstützt wurde, suchte ich Aufschluß

darüber zu erlangen, was wir von solchen Unterbindungen erwarten dürfen.

Zunächst war die Frage zu prüfen, wieweit man mit der Gefäßunterbindung am Magen beim Hunde gehen kann. Es sei erwähnt, daß in einer unter Kocher von Fricke ausgeführten Dissertation der Nachweis geführt wird, daß man beim Hunde die A. gastrica dextra und die A. gastroduodenalis, also die rechtseitigen Magengefäße, unbedenklich ausschalten kann. Ich hatte mir, ehe mir diese Arbeit bekannt wurde, bereits die Frage vorgelegt, wieweit man den Hundemagen überhaupt operativ seiner Gefäße berauben kann, ohne daß Nekrose zu befürchten ist.

An einem mir vorliegenden und demonstrierten Präparat ist die Unterbindung sämtlicher an den Magen herantretenden Gefäße, soweit sie bei der Operation einer schnellen Unterbindung zugänglich waren, vorgenommen worden. Die ausgeschaltete Partie betrug mindestens $^4/_5$ des ganzen Magens. Bei der Tötung des Tieres, nach sechs Tagen, zeigte sich keine Veränderung am Magen, trotzdem wir noch, um die Verhältnisse am blutenden Menschen nachzuahmen, große Mengen Blutes bis zu starkem Abfall des Blutdrucks während der Operation aus der Femoralis abgelassen und dadurch das Tier stark geschwächt hatten. An einem weiteren Magen wurde die Unterbindung in ähnlicher Weise vorgenommen; auch dieser Magen war bei der Tötung nach fünf Tagen normal. Das trockene Injektionspräparat läßt aber im Bereich der Pars pylorica und an der großen Curvatur eine geringere Injektion erkennen wie am übrigen Magen und wie an einem normalen Vergleichsobjekt.

Weitere Mägen, an denen je drei oder vier zuführende Gefäße in größerer oder geringerer Ausdehnung ausgeschaltet wurden, zeigen am injizierten Präparat ebenfalls gewisse Bezirke wenig oder garnicht injiziert, und zwar um so ausgesprochener, wenn die A. gastrica sinistra, bzw. die A. gastroepiploica dextra exakt ausgeschaltet waren. Aehnliche Befunde konnten wir bei einem menschlichen Magen erheben, wo die von den ausgiebig abgebundenen Gefäßen versorgten Partien sich mit Methylenblau nicht füllten.

Die Tierversuche zeigten uns also für den Hund 1. die Möglichkeit, den Magen in großer Ausdehnung der zuführenden Gefäße zu berauben, ohne daß Nekrose eintritt; 2. für wenige Tage wenigstens eine erschwerte Injektionsmöglichkeit des ausgeschalteten Gefäßgebietes.

Wenn auch diese Versuche nur mit größter Vorsicht auf den blutenden Menschen trotz der gleichen Gefäßanordnung

zu übertragen sind, so darf man doch hoffen, daß tatsächlich für kurze Zeit eine gewisse Herabsetzung der Durchblutung ausgiebig ausgeschalteter Magenbezirke eintritt. So ausgedehnte Umstechungen wie im Tierversuch würden praktisch zur Stillung einer Ulcusblutung nicht in Frage kommen, immerhin gibt uns das Ausbleiben der Nekrose beim Hunde vielleicht die Berechtigung, in verzweifelten Fällen beim Menschen einmal eine aus irgend einem Grunde geplante Magenresektion abzubrechen und das Organ im Abdomen zu lassen, selbst wenn bereits oben und unten die Gefäße abgebunden sind.

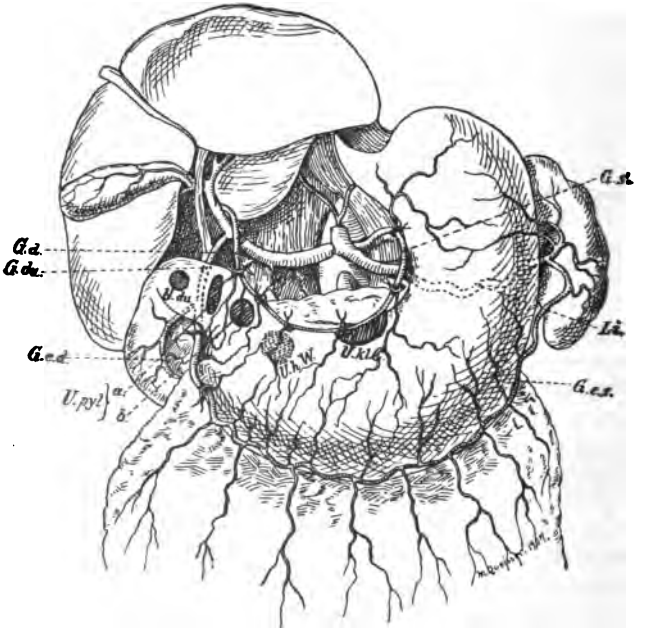

Weiter beschäftigte mich die Frage, ob anatomisch und technisch die typische Umstechung und Ligatur der einzelnen, mit dem Magen direkt oder indirekt in Beziehung stehenden Gefäße unter normalen Verhältnissen einfach ist.

Die Frage wurde an Hunden und menschlichen Leichen geprüft. Savariaud hat sich übrigens auch schon mit dieser Frage beschäftigt.

1. Zunächst die A. gastrica dextra ist sehr einfach im Ligamentum hepato-gastricum zu umstechen (s. Abbildung G. d.).

2. Die A. gastrica sinistra gibt eine Reihe starker Aeste zur Vorder- und Hinterfläche des Magens ab, die in erster Linie das kolossale Anastomosennetz des Magenkörpers, das wir an injizierten Menschen- und Hundemagen sehen, speisen. Soll die Ausschaltung eines der kleinen Curvatur benachbarten Magenabschnittes etwas nützen, so ist also ihre Umstechung bis weit nach der Cardia zu in der auf der Abbildung (G. s.) markierten Ausdehnung notwendig. (Die quer durch das Omentum minus gelegten Ligaturen waren in der Abbildung nicht zum Ausdruck zu bringen.)

3. Das gleiche gilt für die A. gastroepiploica dextra, den Ast der A. gastroduodenalis (G. e. d.). Hier haben wir hart am untern Rand des Pylorus subserös die Ligatur zu legen und weiter quer, beliebig weit nach links herüber die Verbindung mit der Gastroepiploica sinistra (G. e. s.) zu unterbrechen.

Alle diese Unterbindungen sind unter normalen Verhältnissen in kürzester Zeit und schonend ausführbar.

4. Auch der Hauptstamm der A. gastroduodenalis, der konstant den Pylorus kreuzt (s. Abbildung), ist verhältnismäßig leicht und sicher zu unterbinden. Man muß das kleine Netz in seiner rechten Hälfte ligieren und durchtrennen, dann den Pylorus herunterdrängen und zwischen Pankreaskopf und Pylorus — natürlich unter Schonung der etwas oberhalb des Pankreas ins Ligamentum hepatoduodenale eintretenden A. hepatica — die Umstechung ausführen. (Die Orientierung kann man sich durch Einführen des Fingers in das Foramen Winslowii und genaue Bestimmung des Lig. hepatoduodenale erleichtern.)

5. Weniger einfach ist die Unterbindung der A. splenica, trotzdem sie ziemlich konstant und schnell bei der Leiche wie beim Hunde am oberen Rande des Pankreas zu bestimmen und nach Lösung des kleinen Netzes, bzw. des Lig. gastro-colicum zu umstechen ist.

Es fragt sich nun, ob diese Befunde sich für das blutende Magengeschwür praktisch verwerten lassen. Ich halte mich an die Haupttypen der akut blutenden Ulcera: 1. die Ulcera der Regio pylorica, 2. der kleinen Curvatur, 3. der hinteren Wandung. Mit Savariaud unterscheide ich: 1. Blutungen aus dem submukösen Gefäßnetz, meist bei frischen Ulcera, und 2. Blutungen aus arrodierten, größeren Gefäßen, meist bei älteren Ulcera.

1. Für die Blutungen aus dem submukösen Netz kommt meines Erachtens die typische Umstechung am Orte der Wahl sehr selten in Frage, ganz abgesehen davon, daß sie sehr oft schwer palpablen Geschwüren ent-

stammen. Erfahrungsgemäß können die Blutungen aus solchen Gefäßen aber genau so gut zum Tode führen wie die aus den Hauptstämmen. Um Blutungen aus dem submukösen Gefäßnetz dürfte es sich in meinem Fall 2 gehandelt haben. Ich glaube, daß ich ein besonderes Glück gehabt habe, daß das Geschwür in der Nähe des Pylorus (Abbildung U. pyl. a.) saß, da hier die Gefäße selbst mit ihren seitlichen Anastomosen, wie ich mich am menschlichen Injektionspräparat überzeugen konnte, zarter sind wie am Magenkörper, sodaß die Ligatur oben und unten, wie ich sie angewandt habe, Nutzen stiften konnte. Sonst dürfte die Umstechung bei Blutungen aus den Nebenästen nur noch in der Nähe der Curvaturen Erfolge erhoffen lassen, da hier eventuell noch die hauptsächlich zuführenden Gefäße der betroffenen Bezirke durch breite Ligaturen ausgeschaltet werden können (s. Abbildung).

2. Die dankbarsten Fälle dürften wir unter den Ulcera der kleinen Curvatur (Abb. U. kl. C.) finden, weil die Umstechung der Gastrica sinistra und des Coronarbogens, wie erwähnt, meist leicht ist und hier auch die Ulcera häufig verhältnismäßig leicht zu finden sind. Man schätzt ihre Zahl auf etwa 25—30 % aller Ulcera.

Ich hatte Gelegenheit, mich von der Einfachheit und Brauchbarkeit der Umstechung in der erwähnten Weise bei einer chronisch-rezidivierenden Ulcusblutung zu überzeugen.

Für die perforierenden Ulcera der hinteren Wand käme die Unterbindung der A. gastroduodenalis oder der A. linealis in Frage. Wenn hier von solchen Umstechungen etwas zu erhoffen wäre, würde das sehr wichtig sein, da die Ulcera der hinteren Wand etwa die Hälfte aller Ulcera ausmachen. Aber leider läßt zunächst für die Blutungen aus dem Pankreas (cf. Fall 1) die hier in Frage kommende Ligatur der A. gastroduodenalis, des Muttergefäßes der A. pancreatica sup. völlig im Stich, da, wie wir uns bei Injektionsversuchen überzeugen konnten, das Pankreas wegen der starken Anastomosen mit Aesten der A. mesaraica und der A. linealis auch nach Unterbindung der A. gastroduodenalis sofort wieder völlig durchblutet wird.

Es sei hier erwähnt, daß die Unterbindung der Art. gastroduodenalis in der oben geschilderten Weise aber einmal bei blutendem Ulcus duodeni in Frage gezogen werden könnte.

Die Frage der typischen Unterbindung der A. lienalis zur Stillung akuter Ulcusblutungen, die auch Kocher in seiner Operationslehre streift, halte ich für fast aussichtslos. Erstens können die Folgen der durch die Unterbindung verursachten Zirkulationssörungen in der Milz an sich verhängnisvoll werden, zweitens kann schon die Unterbindung unter normalen Verhältnissen sehr eingreifend sein. So verloren wir den einzigen Hund, bei dem wir sie unterbanden, an dem Eingriff. Bei perforierendem Ulcus dürfte es meist wegen der starken Entzündungsprodukte kaum möglich sein, ihre Lage exakt zu bestimmen, so daß sie nur dann einmal im gesunden sicher zu umstechen sein könnte, wenn es sich um ein sehr weit milzwärts gelegenes Ulcus handelt.

Auch nach meinen Untersuchungen ist also die Zahl der zu einer aussichtsvollen Umstechung geeigneten Fälle von akuter Magenulcusblutung eine sehr beschränkte. Immerhin sind schon einige Heilungen, die solchen Umstechungen zu verdanken sind, außer meinem eigenen Fall 2, bekannt (z. B. Fälle von Roux, Robson, Witzel). Ich möchte die Umstechung fast immer da für diskutabel halten, wo die Exzision des Ulcus bei schweren Blutungen in Frage gezogen wird oder ausgeführt wurde. Ist auch die Gefäßunterbindung ohne Mageneröffnung häufig ein unsicheres Mittel, so spricht doch zu ihren Gunsten und gegen die Exzision des Ulcus bei schwer affizierten Kranken die Einfachheit des Verfahrens Bei Durchsicht einiger Fälle, wo Ulcusexzisionen wegen akuter Blutungen vorgenommen sind, habe ich den Eindruck gewonnen, daß diese Fälle sich auch zur Umstechung geeignet hätten.

Erst dann, wenn im konkreten Falle die Umstechung als unanwendbar sich herausgestellt hat, dürften die übrigen Verfahren, bei denen erst durch Eröffnung des Magens und vom Mageninnern aus eine Basis für unser weiteres Vorgehen gewonnen wird, in Frage kommen. Es sind dies, außer der Exzision, die Tamponade (cf. Fall 1), die Kauterisation des Ulcusgrundes und die Umstechung des blutenden Gefäßes oder der blutenden Partie vom Mageninnern aus. Alle diese Methoden haben zur Voraussetzung eine Gastrotomie, teils um an ein Ulcus, dessen Sitz bekannt ist, herankommen zu können, teils um erst durch Absuchen des Mageninnern die Quelle der

Blutung zu finden. An eine solche explorative Gastrotomie könnte natürlich auch die Umstechung der Gefäße von außen oder die Exzision angeschlossen werden. Alle gegen das blutende Ulcus selbst gerichteten Eingriffe außer der Umstechung von außen können wir nur bei leidlich widerstandsfähigen Kranken ventilieren, das sind aber zum großen Teil schon Kranke, bei denen auch eine Gastroenterostomie allein zum Ziele führt, also keine schnell verlaufenden Verblutungsfälle. Wir müssen aber vor jeder wegen akuter Magenblutung unternommenen Operation mit der Möglichkeit rechnen, daß wir die blutende Stelle garnicht finden und deshalb die Operation ergebnislos abbrechen müssen.

Für die chronisch rezidivierenden Formen der Magenulcusblutungen ist auch nach meiner Ansicht die Gastroenterostomie allein oder kombiniert mit der Jejunostomie die Operation der Wahl, und ich glaube, daß man dieselbe auch noch bei sehr schweren Blutungen, die hart an das Interessengebiet der sogenannten foudroyanten Blutungen angrenzen, zur Anwendung bringen kann, wo man die Quelle der Blutung bei der Operation nicht findet (Czerny). Da aber auch bei chronisch rezidivierenden Blutungen doch ab und zu trotz der Gastroenterostomie nachträglich Verblutung erfolgt ist, so dürfte auch hier vielleicht öfter in günstig liegenden Fällen die Umstechung der zuführenden Gefäße, z. B. an der kleinen Curvatur, gleichzeitig mit der Gastroenterostomie ausgeführt werden können.

Zum Schluß gehe ich noch mit wenigen Worten auf die Kombination der Gefäßunterbindung von außen mit der Jejunostomie ein, die ich in meinem Fall 2 angewandt habe. Die Jejunostomie allein als Mittel gegen die akute Blutung im Sinne der völligen Ruhigstellung des Magens hat fast immer im Stich gelassen, sodaß v. Eiselsberg die frühere Empfehlung derselben zu diesem Zwecke zurückgezogen hat. Als begleitende bzw. ergänzende Operation möchte ich sie auch weiterhin für wichtig halten.

Schließlich möchte ich noch hervorheben, daß alle gegen das blutende Ulcus gerichteten Bestrebungen unvollkommen sind, so lange nicht die einzige, bisher Heilung eines Ulcus versprechende Operation, die Gastroenterostomie, hinzugefügt ist. Konsequenterweise muß also bei solchen Kranken wie

die meine, wenn weiterhin Ulcuserscheinungen auftreten, die Gastroenterostomie sekundär ausgeführt werden.

Resümee. Unter den direkt gegen ein akut blutendes Ulcus gerichteten Eingriffen verdient die Unterbindung der zuführenden Arterien in einer Reihe von Fällen Beachtung, da sie einen, wenn auch unsicheren, doch erheblich einfacheren Eingriff wie die Ulcusexzision bedeutet. Die klinische Erfahrung wie Tier- und Leichenversuche lassen die Umstechung größerer Magengefäße in der Ein- oder Mehrzahl in manchen Fällen als durchaus rationell und aussichtsreich erscheinen. Die Ulcera der kleinen Curvatur dürften das dankbarste Feld derartiger Umstechungen sein. Bei foudroyanten Blutungen kommt Kombination der Umstechung mit der Jejunostomie, bei den nicht unmittelbar tödlichen, akut und chronisch rezidivierenden Formen die Gastroenterostomie allein oder kombiniert mit der Umstechung in Betracht.

Literatur: Verhandlungen der Deutschen Gesellschaft für Chirurgie 1897 und 1906. — Verhandlungen des I. Internationalen Chirurgen-Kongresses zu Brüssel, 1905. — Lieblein und Hilgenreiner, Deutsche Chirurgie, Lieferung 46c. — Fricker, Inauguraldissertation 1902, Bern. — Savariaud, Thèse de Paris 1898. — Kaupe (Witzel), Deutsche Zeitschrift für Chirurgie Bd. 62.

Aus der Chirurgischen Abteilung des Städtischen Krankenhauses im Friedrichshain in Berlin.

Zur Behandlung der Leberverletzungen.[1])

Von **Alfred Neumann.**

Bei der Behandlung der Leberverletzungen interessieren vor allem zwei Fragen. 1. Wann ist bei einer Leberverletzung zu operieren? und 2. wie ist die Blutung aus der Leberwunde zu stillen?

Diesen beiden Fragen möchte ich eine dritte hinzufügen, nämlich, wie wir diejenigen Leberabschnitte zu behandeln haben, welche zwar nicht völlig aus der Kontinuität der Umgebung, speziell der Leber gelöst sind, deren ernährende Gefäße jedoch so weitgehend verletzt sind, daß mit einem Nekrotischwerden dieser Teile gerechnet werden muß. — Die letzte Frage ist meines Wissens überhaupt noch nicht oder nicht in der gebührenden Weise bei der Behandlung frischer Leberverletzungen berücksichtigt worden. Bei der Beantwortung der beiden ersten Fragen hingegen ist eine allgemeine Uebereinstimmung deswegen noch nicht erzielt worden, weil die bisher beobachteten Leberverletzungen viel zu selten sind, als daß der einzelne Chirurg häufig Gelegenheit hätte, lediglich aus dem eigenen Materiale über die Richtigkeit der verschiedenen therapeutischen Vorschläge sich ein Urteil zu bilden und nicht vielmehr genötigt wäre, auf die großen Sammelstatistiken zu rekurrieren, die sich dann meist aus ganz heterogenen Einzelpublikationen besonders glücklich verlaufener oder besonders interessanter Fälle zusammensetzen.

1) Siehe die Verhandlungen im I. Teil dieses Bandes, S. 89.

Berichte über das Gesamtmaterial ein und derselben Krankenabteilung gibt es nur wenige, eigentlich nur drei, nämlich: 1. die Publikation von Wilms[1]) aus der Trendelenburgschen Klinik über 19 Fälle von Leberrupturen aus einem Zeitabschnitt von 5 Jahren; 2. den Bericht Körtes[2]) über 19 Leberverletzungen seiner Abteilung aus einem Zeitabschnitt von 15 Jahren und 3. den Bericht Nötzels[3]) aus der Rehnschen Abteilung über 8 Fälle von Leberverletzungen aus einem Zeitabschnitt von 9 Jahren.

Unter diesen Umständen dürfte es von Interesse sein, wenn ich Ihnen über das einschlägige Material unseres Krankenhauses zusammenfassend berichte, zumal dieses Material eine verhältnismäßig große Anzahl von Fällen umfaßt, aus einem relativ kurzen Zeitabschnitt stammt und nach einheitlichen Prinzipien behandelt worden ist.

Bereits vor anderthalb Jahren hat mein damaliger Assistenzarzt Dencks[4]) von sieben Verletzungen berichtet, welche in den drei Jahren 1903 bis 1905 im hiesigen Krankenhause behandelt worden sind. Seitdem haben sich bei uns die Leberverletzungen so gehäuft, daß die Gesamtzahl derselben, welche während der letzten fünf Jahre auf der chirurgischen Abteilung unseres Krankenhauses sich befunden haben, bereits 22 beträgt. Und zwar handelt es sich um 21 frische Leberverletzungen, bei welchen die Diagnose teils durch die Operation, teils durch die Obduktion sichergestellt worden ist, und nur um einen älteren Fall, bei welchem die Leberverletzung selbst nicht zu Gesicht gekommen, sondern die Diagnose lediglich nach dem klinischen Symptomenbilde gestellt wurde.

Von diesen 22 Fällen sind 10 geheilt, 12 gestorben. Ich bin weit davon entfernt, diese nicht ungünstige Mortalitätsziffer lediglich als den Erfolg unserer Therapie anzusprechen, ich bin mir vielmehr voll bewußt, daß gerade bei den Leberverletzungen eine große Reihe von Faktoren mitspielt, die außerhalb der Macht unseres Wollens und Könnens liegt. Bei keinem anderen Material kommt es so sehr darauf an, wie lange nach der Verletzung uns die Kranken zugeführt werden, auf welche Weise die Verletzung zustande gekommen ist und ob und welche andere Organe außer der Leber von der Ver-

1) Wilms, Zur Behandlung der Leberrupturen. Deutsche medizinische Wochenschrift 1901, No 34 u. 35. — 2) W. Körte, Beiträge zur Chirurgie der Gallenwege und der Leber. Berlin 1905. — 3) W. Noetzel, Ueber die Operation der Leberverletzungen. Beiträge zur klinischen Chirurgie Bd. 48, S. 337. — 4) G. Dencks, Zur Diagnose und Behandlung der Leberverletzungen. Deutsche Zeitschrift für Chirurgie Bd. 82, S. 301.

letzung mit betroffen wurden. — Was den Zeitpunkt der Verletzung im Verhältnis zu dem der Einlieferung des Kranken in das Krankenhaus anbetrifft, so muß anerkannt werden, daß dank der Besserung unseres Rettungswesens, speziell des Krankentransportwesens, die Verletzten uns unverhältnismäßig früher zugeführt werden, als es in den Jahren vorher der Fall war. Daß aber unsere Leberverletzungen nach der Art ihres Zustandekommens und in Rücksicht auf die Mitverletzung von benachbarten Organen in der Mehrzahl zu den schwersten zu rechnen sind, geht aus folgenden Daten hervor. Zweimal handelte es sich um eine Schnitt- und Stichverletzung, sechsmal um Schußverletzungen und 14 mal um Leberrupturen nach stumpfen Gewalteinwirkungen. Wenn ich von den äußeren Verletzungen absehe, so waren in 17 Fällen noch andere Eingeweide außer der Leber mehr oder minder schwer verletzt, und nur in 5 Fällen handelte es sich lediglich um Leberverletzungen.

Daß die Behandlung der Leberverletzungen, wenigstens soweit frische Verletzungen in Frage kommen, nur eine operative sein kann, darin dürften wohl alle modernen Chirurgen übereinstimmen. Sobald wir nach der Art der stattgehabten Verletzung und nach dem klinischen Krankheitsbilde genötigt oder auch nur berechtigt sind, eine Leberverletzung anzunehmen, halten wir uns für verpflichtet, sofern der Zustand des Verletzten nicht ein desolater ist, das verletzte Organ durch die Laparotomie freizulegen. Gewiß kommt es vor, daß Leberverletzungen auch unter konservativer Behandlung einen günstigen Ausgang nehmen. Doch dieser günstige Ausgang ist in der großen Mehrzahl der Fälle ein so seltener Glückszufall, das abwartende Verhalten birgt so große Gefahren in sich, daß diesen Gefahren gegenüber die Gefahren der Laparotomie bei dem heutigen Stande der Technik und der Asepsis als außerordentlich gering anzuschlagen sind.

Bezüglich der Entscheidung der Frage, wann wir im Einzelfalle eine Leberverletzung anzunehmen berechtigt sind, stehen wir den Schnitt- und Stichverletzungen anders gegenüber als den Schußverletzungen, und den Schußverletzungen wieder anders als den subkutanen Leberrupturen.

Eine Stich- und Schnittverletzung der Leber ist wie jede Schnitt- und Stichverletzung der Bauchwandungen an sich Indikation genug, in jedem Falle sofort die Wunde zu

spalten, die Tiefe derselben zu ergründen und, erweist sich dieselbe als penetrierend, die Bauchhöhle soweit zu eröffnen, daß die in Frage kommenden Baucheingeweide durch die Inspektion und die Palpation auf eine Mitverletzung sicher untersucht werden können. Hier werden wir nicht zu warten haben, bis klinische Erscheinungen eintreten, die für eine Leberverletzung sprechen.

So sind wir bei den beiden Schnitt-, resp. Stichverletzungen vorgegangen. In dem einen Falle (Fall L. B., A. No. 2143, 1902) handelt es sich um die Stichverletzung bei einem elfjährigen Mädchen im Bereiche des linken Leberlappens mit einer Glasscherbe, in dem andern (Fall B.K., A. No. 6662, 1907) um eine 5 cm tiefe Stichwunde in den rechten Leberlappen durch einen Messerstich bei einem jungen Menschen. Beide Patienten sind geheilt worden.

Bei den Schußverletzungen der Leber verhalten wir uns ähnlich wie bei den Stichverletzungen. Genau wie bei den Schußverletzungen anderer Baucheingeweide machen wir die Notwendigkeit der Laparotomie nicht von der Beantwortung der Frage abhängig, „liegt eine Leberverletzung vor", sondern „liegt überhaupt eine Verletzung vor, die die Bauchhöhle getroffen hat?" Ist die letztere Annahme auch nur wahrscheinlich, so halten wir, wenigstens für die Fälle der Friedenspraxis, die Notwendigkeit der Laparotomie für gegeben. Wir verhalten uns hier nicht anders wie gegenüber den Fällen, welche auf eine Verletzung der Milz, des Magendarmtractus, der Harnblase verdächtig sind.

In allen diesen Fällen haben wir die Schußverletzungen einzuteilen in drei Gruppen:

1. Schußverletzungen mit Ein- und Ausschuß.
2. Schußverletzungen nur mit Einschuß, aber im Bereiche der Bauchwandungen.
3. Schußverletzungen nur mit Einschuß, aber außerhalb des Bereiches der Bauchwandungen.

Bei Schußverletzungen mit Ein- und Ausschuß, bei welchen die aus der Verbindung des Ein- und Ausschusses konstruierte Verlaufsrichtung der Geschoßbahn die Bauchhöhle passieren muß, ist sofort zu laparotomieren. In zweifelhaften Fällen ist unter genauester Beobachtung des Verhaltens des Kranken abzuwarten, bis eine Mitverletzung der Bauchhöhle aus anderen Symptomen wahrscheinlich wird.

Von den Schußverletzungen mit nur einem Einschuß, aber im Bereiche der Bauchwandungen sind diejenigen Fälle konservativ zu behandeln, bei welchen aus den Verletzungssymptomen in den Bauchdecken selbst, wie aus der Lage der zu fühlenden Kugel, oder aus dem Hämatom und dem Schußkanal anzunehmen ist, daß die Kugel innerhalb der Schichten der Bauchwandungen selbst weiter geflogen ist, oder bei welchen aus der Art des Geschosses, wie bei Schrotschüssen oder bei aus der Ferne kommenden Teschingschüssen, eine Penetration in die Bauchhöhle unwahrscheinlich ist. Daß man aber die Tragweite der Teschingschüsse nicht unterschätzen darf, hat uns noch jüngst eine durch Operation geheilte Verletzung bei einem Knaben gelehrt, bei welchem eine aus der Ferne kommende Teschingkugel zwar nicht die Leber selbst, wie ich vor der Laparotomie annahm, traf, aber dicht an der Leber vorbeifliegend, zwei Oeffnungen im Magen und vier Oeffnungen im Darm zur Folge hatte. — Sonst ist in diesen Fällen der Schußkanal zu spalten und, erweist er sich als penetrierend, sofort zu laparotomieren.

Die häufigste Leberschußverletzung, die uns auch die größten Schwierigkeiten bereitet, ist diejenige, bei welcher die Kugel ebenfalls den Körper nicht durch einen Ausschuß verlassen hat und bei welcher sich der Einschuß außerhalb des Bereiches der Bauchwandungen, und zwar meist im Bereiche der Thoraxwandungen befindet. Hier kann nur — und das gilt auch von den subkutanen Leberrupturen — eine ganz genaue Beobachtung und eine richtige Bewertung der Krankheitssymptome unser Handeln bestimmen.

Ich erspare es mir, auf diese Symptome hier näher einzugehen. Nur soviel sei gesagt, daß bei unseren Fällen diejenigen Symptome, welche als pathognomonisch für eine Leberverletzung angesprochen zu werden pflegen, so gut wie garnicht beobachtet wurden. Ein typischer Schulterschmerz wurde nur einmal geäußert bei einer Leberruptur, bei welcher aber zugleich eine rechtseitige Nierenruptur bestand. Ein primärer Ikterus ist in keinem Falle vorhanden gewesen. Als wichtigste Symptome betrachten wir die Zeichen der inneren Blutung: Dämpfung in den abhängigen Partien, zunehmende Blässe, sowie Verschlechterung des Allgemeinbefindens, vor allem des Pulses, zunehmende Unruhe, schließlich die Rei-

zungssymptome von seiten des Peritoneums: die Bauchdeckenspannung, Aufstoßen und Erbrechen.

Bemerkt sei, daß von den 21 Leberverletzungen, welche kurz nach der Verletzung bei uns eingeliefert wurden, in keinem Falle eine wesentliche Auftreibung des Abdomens konstatiert wurde, eine Beobachtung, die mit den Befunden übereinstimmt, welche jüngst Heineke[1]) aus der Trendelenburgschen Klinik berichtet hat, daß nämlich ein primärer Meteorismus an und für sich mehr gegen als für eine schwere Verletzung spricht. Ob wir allerdings dieses negative Symptom so hoch bewerten dürfen, daß wir, wenn starke Schmerzen, Erbrechen und Zeichen der Blutung fehlen, bei bestehender, Auftreibung des Leibes ruhig warten können, das muß erst die weitere Erfahrung entscheiden.

Von unseren sechs Schußverletzungen sind zwei gestorben, vier zur Heilung gekommen.

Der erste von den beiden letalen Fällen (Fall T., A. No. 1236, 1905) war wegen einer gleichzeitigen Hirnzertrümmerung von vornherein desolat. Er kam sterbend in die Anstalt und wurde überhaupt nicht mehr operiert. Auch der zweite Fall (Fall M. M., A. No. 4512, 1906) erwies sich bei der Operation als aussichtslos. Außer der Leber war hier das Perikard, die linke Lunge, die Milz, die linke Niere, schließlich der Magen an der Vorderwand dreimal, an der Hinterwand einmal durchschossen. Von den vier geheilten Schußverletzungen hatte in dem ersten (Fall M. B., A. No. 1985, 1904) die Kugel den linken Leberlappen von oben nach unten, in dem zweiten (Fall S. Sch., A. No. 1407, 1907) und im dritten Fall (Fall M. K., A. No. 1233, 1907) den rechten Leberlappen von vorn nach hinten durchschossen. In dem dritten Falle war es in dem Parenchym der Leber zu einem außerordentlich ausgebreiteten Zertrümmerungskegel mit der Basis am hinteren stumpfen Rande der Leber gekommen, welcher von der Leberunterfläche aus eröffnet und besonders tamponiert werden mußte. Die Kugel war dann an der zwölften Rippe abgeprallt, retroperitoneal nach unten geflogen, wo sie dicht neben der Wandung der Vena cava inferior gefunden und exzidiert wurde.

Der vierte Fall (Fall A. K., A. No. 3524, 1906) ist der einzige, der erst längere Zeit nach der Aufnahme zur Operation kam. Bei einem jungen Mädchen war die Kugel vor der fünften Rippe zweiquerfingerbreit nach innen von der linken Mamillarlinie eingedrungen und nach rechts und unten diagonal fast durch den ganzen

1) Heineke, Ueber Meteorismus nach Bauchkontusionen. v. Langenbecks Archiv Bd. 83, S. 1104.

Rumpf weiter geflogen. Als sich am fünften Tage nach der Verletzung wegen Verdachtes auf eine Lebereiterung die Notwendigkeit einer Operation ergab, ließ sich die Kugel im zehnten rechten Intercostalraum, zwischen hinterer rechter Axillarlinie und rechter Skapularlinie mittels Röntgenbildes mit solcher Präzision feststellen, daß ein 6 cm langer Hautschnitt und eine Inzision von nur 1,5 cm Länge in die Pleura costalis und nach Absteppung der Pleurablätter eine ebenso kleine Oeffnung im Zwerchfall genügte, um die Kugel am Ende eines langen Zertrümmerungskanals innerhalb der Substanz der Leber zu finden und zu entfernen.

Die wichtigsten Leberverletzungen sind die Leberrupturen, sowohl was die Schwere der Verletzung, sowie was die Häufigkeit anbetrifft. Daß auch hier eine rechtzeitige Operation auch bei den schwersten Verletzungen oft ganz überraschende Erfolge erzielen kann, das beweisen sowohl die vielen Einzelpublikationen der letzten Jahre wie auch unsere eigenen Erfahrungen. Von unseren 14 Leberrupturen sind 10 gestorben, 4 geheilt. Von den 10 Gestorbenen waren 9 so schwer, zumeist auch anderweitig verletzt, daß sie überhaupt nicht zu retten waren.

Zweimal (Fall P. P., A. No. 1308, 1904, und Fall O. L., A. No. 5124, 1906) bestanden außerdem Rippenbrüche und Lungenzerreißungen, zweimal (Fall O. D., A. No. 3903, 1906, und Fall J. O., A. No. 3933, 1906) schwere Nierenrupturen, einmal eine vollkommene Zermalmung der Nebenniere, eine Verletzung der Vena cava inferior und eine Beckenfraktur, einmal (Fall W., A. No. 1164, 1903) war außer der Nierenruptur das Duodenum vom Magen quer abgerissen und das Becken ebenfalls schwer frakturiert, einmal (Fall F. v. K., A. No. 529, 1903) war die Schädelbasis gebrochen und die Milz ausgedehnt zertrümmert, einmal (Fall M. Z., A. No. 5672, 1906) war die Leber vollkommen von der Hinterwand abgerissen, einmal (Fall A. St., A. No. 2989, 1905) der rechte Leberlappen total zertrümmert.

Ein Fall (Fall F. B., A. No. 2683, 1905) hätte wohl gerettet werden können, wenn wir richtig vorgegangen wären.

Es ist das ein Fall von fast völliger Abtrennung des linken Leberlappens vom rechten Leberlappen, auf den ich nachher noch zurückkomme.

Von den vier geheilten Leberrupturen ist die eine gesondert zu betrachten. Der Fall (Fall M. C., A. No. 571, 1906) kam nicht frisch zu uns, und die verletzte Leber wurde bei der Operation nicht freigelegt. Wir konnten uns also hier keine Rechenschaft geben von der Ausdehnung der Verletzung.

Die drei übrigen Fälle aber sind sicher zu den schwersten zu rechnen. Sie wurden alle drei sofort nach der Einlieferung operiert.

Bei dem ersten Falle, dem zweiten geheilten (Fall H. G., A. No. 4328, 1905), handelt es sich um eine Ueberfahrung durch einen Rollwagen. Der Darm war weithin suggiliert, die rechte Niere rupturiert, und der rechte Leberlappen zeigte an der unteren Fläche einen faustgroßen, klaffenden Riß.

Der dritte (Fall K. S., A. No. 4660, 1905) geheilte Kranke, der von Herrn Oberarzt Braun operiert wurde, hatte einen Hufschlag gegen den Leib erhalten. Der rechte Leberlappen wies an seiner Oberfläche einen 8 cm langen, 5 cm tiefen und 2 cm klaffenden Riß auf.

Auf den vierten Fall komme ich bald besonders zu sprechen.

Von den beiden Hauptgefahren der Leberruptur unmittelbar nach der Verletzung, dem Shock und der Blutung, bewerten wir, wie wohl zurzeit die meisten Chirurgen, den Shock nicht so hoch, daß wir uns durch denselben hinsichtlich des Zeitpunktes des operativen Eingreifens beeinflussen ließen; doch glauben wir immerhin, den Shock soweit berücksichtigen zu müssen, daß wir den operativen Eingriff möglichst kurz und schonend gestalten. Wir vermeiden deswegen jede brüske Berührung, jede Eventration von Darmschlingen; wir sehen ab, wenn nicht der Magendarmtractus oder die Harn- oder Gallenblase eröffnet ist, von jeder Bauchhöhlenspülung. Wir benutzten, abgesehen von zwei Fällen von Leberrupturen, bei welchen wir vergeblich die Naht versucht haben, zur Versorgung der Leberwunde nur noch die Tamponade. Die Naht mag bei Leberresektionen wegen Tumoren, bei Schnürleber etc. ihre Verwendung finden, zur Blutstillung bei den Leberrupturen halten wir die Naht für zu zeitraubend, oft schwer ausführbar und in ihrem Erfolge für so unsicher, daß wir trotz Naht daneben noch die Tamponade für notwendig erachten würden. Die Tamponade hat uns ebenso wie bei den Stich- und Schußverletzungen der Leber, so auch bei den Leberrupturen in keinem Falle im Stich gelassen. In keinem Falle ist nach derselben eine Nachblutung zu konstatieren gewesen. Damit aber die Tamponade erfolgreich ist, muß sie fest angelegt werden, und das ist nur möglich, was auch schon von anderer Seite betont worden ist, bei Verwendung von großen Gazemengen. Wir benutzten zur Lebertamponade eine 20 cm breite Mullbinde und haben von dieser

breiten Binde in dem einen Fall 3,25 m, in dem zweiten 3,5 m und im dritten Fall sogar 11,35 m in die Bauchhöhle eingeführt.

Von den Spätfolgen der Leberverletzungen steht im Vordergrunde die traumatische Hepatitis. Für die Entstehung derselben sind bekanntlich verschiedene Theorien aufgestellt worden. Welche von diesen wir auch für die richtige halten mögen, so viel steht fest, daß unsere Therapie hinsichtlich der Prophylaxe derselben ziemlich ohnmächtig ist. Der traumatischen Hepatitis verwandt ist nun das sekundäre Nekrotischwerden abgetrennter Leberstücke. Die Gefahren, welche aus dieser Komplikation resultieren, können wir bis zu einem gewissen Grade vermeiden.

Daß man vollkommen gelöste Leberstücke entfernt, ist selbstverständlich. Doch ich habe nicht diese Fälle im Auge, sondern diejenigen, die zwar nicht vollkommen aus dem Zusammenhange gelöst, aber doch in ihrer Ernährung so gefährdet sind, daß mit einem Nekrotischwerden derselben gerechnet werden muß, in erster Linie diejenigen Fälle, bei welchen, wie bei zweien von unseren Patienten, der linke Leberlappen weitgehend von dem rechten abgequetscht ist und nur noch am hinteren stumpfen Rande durch eine schmale Brücke von Lebersubstanz an der übrigen Leber und mittels des Ligamentum coronarium und Ligamentum triangulare sin. an der hinteren Bauchwand, bzw. am Zwerchfell anhaftet. Ein solcher linker Leberlappen empfängt — selbst bei Berücksichtigung der nicht seltenen, von Budde[1]) in ausführlicher Weise beschriebenen Varietäten in der Blutversorgung der Leber — nur noch in den Artt. phrenicae einige absolut unzureichende ernährende Gefäße.

Wie aus nebenstehendem Röntgenbilde von einer Leber hervorgeht, deren Arterien mit einer Zementmasse injiziert sind, ist der Gefäßbaum des linken Leberarterienastes vollkommen getrennt von dem Gefäßbaume des rechten Arterienastes. Die Ausbreitungsgebiete der beiderseitigen Gefäßverzweigungen sind entsprechend der Grenze zwischen linkem und rechtem Leberlappen durch eine von sichtbaren Gefäßen vollkommen freie Zone geschieden. Das Röntgenbild, welches in der Richtung von der konvexen nach der konkaven Fläche der Leber aufgenommen

1) Budde, Beiträge zur Kenntnis der Topographie der normalen Art. hepatica etc. Deutsche Zeitschrift für Chirurgie Bd. 86, S. 18.

worden ist, zeigt ferner, daß die Teilungsstelle der Arteria hepatica propria wie ihre beiden Hauptäste ziemlich genau in der Mitte liegt zwischen vorderem scharfen und hinterem stumpfen Rande der Leber.

Gehen also die sagittalen Risse, welche den linken Leberlappen abtrennen, tiefer als bis zum Abgang des linken Leberarterienastes, so ist die Verblutungsgefahr eine besonders große. Diese Verblutungsgefahr aber läßt sich, wenn die Patienten rechtzeitig zur Operation kommen, bekämpfen. Dann aber droht die weitere Gefahr der sekundären Nekrose des linken Leberlappens.

Bekanntlich sind in der letzten Zeit mehrere Fälle, so von Graser[1]), Fertig[2]) publiziert worden, bei welchen sich längere Zeit nach einer solchen Verletzung der linke Leberlappen oder größere Teile desselben nekrotisch abgestoßen haben und die Kranken schließlich gesund geworden sind. Wenn Sie sich aber die Krankengeschichten genauer durchlesen, so werden

1) Graser, Verhandlungen der Deutschen Gesellschaft für Chirurgie 1904, Teil II, S. 505. — 2) J. Fertig Traumatische Leberruptur mit späterer Abstoßung großer Lebersequester. Deutsche Zeitschrift für Chirurgie Bd. 87, H. 1 u. 3.

Sie finden, daß die Genesung dieser Kranken mit all den Gefahren einer chronischen Sepsis erkauft werden mußte, und der Gedanke liegt nahe, daß diese Sepsis in der Mehrzahl der Fälle garnicht das chronische Stadium mehr erreicht, sondern bereits in dem akuten Stadium, wenige Stunden nach dem Trauma zum Tode führt. In dem einen unserer Fälle von fast vollkommener Trennung des linken Leberlappens von dem rechten, den ich vorher bereits erwähnte, war in den wenigen Stunden, die der Patient noch lebte, ein direkter Verwesungsgeruch aus der tamponierten Leberwunde wahrzunehmen. Die Blutung stand, der Kranke aber ging an akutester Sepsis zugrunde.

Um diese Gefahren zu vermeiden, habe ich mich bei dem zuletzt operierten Kranken, den ich mir Ihnen heute vorzustellen erlaube, entschlossen, den ganzen linken Leberlappen zu resezieren.

Der Kranke (Fall F. H., A. I, No. 6117, 1907), ein 28jähriger Rangierer, war am 3. Februar 1907 in der Richtung von der Regio epigastrica zur Wirbelsäule zwischen zwei Puffer zusammengequetscht worden. ¾ Stunden nach der Verletzung war er bei uns und wurde sofort laparotomiert. Zwischen linkem und rechtem Leberlappen fand ich einen sagittalen Riß, welcher hinten nur noch eine schmale Brücke von Lebersubstanz übrig ließ und aus welchem es profus blutete. Eine schleunigst ausgeführte Tamponade brachte die Blutung zum Stehen. Dann wurde der linke Leberlappen von links her angezogen, das linke Ligamentum triangulare mit einem Scherenschlag durchtrennt, im übrigen der linke Leberlappen aus seiner hinteren Befestigung und der restierenden Verbindung mit der übrigen Leber gelöst und nach Entfernung des Lappens die ganze linke Zwerchfellkuppe mit Gaze ausgefüllt.

Das exstirpierte Leberstück war frisch, 21 cm lang, 30 cm breit und 4 cm dick und wog 480 g, also etwa ein Drittel des Gesamtgewichtes einer normalen Leber.[1])

Der Kranke hat die Operation gut überstanden und ist ohne erheblichen Zwischenfall genesen. Von Interesse ist, daß, wie Prof. Boruttau nachweisen konnte, die Ausnutzung der eingeführten Nahrungsstoffe durch den plötzlichen Ausfall eines so großen Leberstückes keinerlei Störung erfahren hat. Bei der Vorstellung am 11. November 1907 befand sich der Patient in ausgezeichneter Verfassung.

1) Ein analoger Fall ist dem Verfasser nachträglich zur Kenntnis gekommen, nämlich der Fall von Schönholzer. Deutsche medizinische Wochenschrift 1907, Literaturbeilage S. 356.

Die Prognose der Leberverletzungen ist immer eine sehr ernste. Aber gerade die letzten Fälle von Leberrupturen, die gewiß zu den schwersten zu rechnen sind, beweisen, daß wir nicht sobald die Büchse ins Korn werfen sollen, daß wir unsere chirurgische Hilfe nicht unversucht lassen dürfen, wenn wir nur die Patienten nicht zu spät zur Operation erhalten und wenn die Leberverletzungen nicht durch tödliche anderweitige Verletzungen kompliziert sind.

Aus der Chirurgischen Abteilung des Kreiskrankenhauses in Gr.-Lichterfelde.

Beiträge zur Milzchirurgie (Abszesse und Exstirpationen).[1])

Von San.-Rat Prof. Dr. **Riese.**

In neuester Zeit hat Küttner (†) wieder die Aufmerksamkeit auf die Milzabszesse gelenkt und unter ihnen eine besondere Gruppe, die sequestrierenden Milzabszesse, dadurch charakterisiert, daß in ihrem Eiter größere, als Sequester imponierende Teile des Milzparenchyms gefunden werden. Er bringt 43 Fälle dieser Gruppe aus der Literatur (41) und seiner eigenen Erfahrung (2) bei und zieht aus seinen Beobachtungen den Schluß, daß die Milz am meisten von allen Unterleibsdrüsen zur eitrigen Sequestrierung neige. Die Aetiologie ist natürlich die gleiche wie die der Milzabszesse überhaupt: Traumen, mehr oder weniger spontan entstehende Hämatome, embolische oder thrombotische Milzinfarcte, Gangränescierung des Milzgewebes kommen in Betracht. Krankheiten, die zu Infarcten führen, sind namentlich septische, typhöse, Malaria, Stieltorsion der Milz und perforierende Magengeschwüre. Die Ursache der septischen Milzabszesse ist in mehr als der Hälfte der Fälle eine puerperale Erkrankung, die zu einem embolischen Milzinfarct führt, während die typhösen Milzabszesse meist aus einem thrombotischen Infarct entstehen. (Litten.)

Küttner fand unter 116 Fällen von Milzabszeß 37 % sequestrierende. Nach ihm ist ein sequestrierender Milzabszeß anzunehmen, wenn sich in einem linkseitigen subphrenischen

1) Siehe die Verhandlungen im I. Teil dieses Bandes, S. 96.

oder intraabdominellen Abszeß außer sanguinolentem, schmutzig schokoladenfarbenem Eiter größere nekrotische Gewebsstücke oder Fetzen finden. Die Diagnose ist also erst bei der Operation sicher zu stellen. So war es auch in einem von mir operierten derartigen Falle:

Derselbe betraf eine damals 41 jährige Frau, die ich am 10. Januar 1906 in ihrer Wohnung sah. Sie hatte als Kind Masern und Scharlach, mit 18 Jahren Diphtherie überstanden, mehrere Entbindungen und Aborte durchgemacht, zuletzt an Menstruationsbeschwerden und eitrigem Ausfluß gelitten und am 12. September 1905 plötzlich Fieber, Schüttelfrost und Erbrechen bekommen. Der behandelnde Arzt stellte Pyosalpinx fest, führte die vorhandene peritonitische Reizung auf diese zurück und behandelte konservativ. Es blieb starker eitriger Ausfluß aus der Scheide bestehen. Weihnachten 1905 traten Schmerzen in der linken Brustseite auf, wiederum Fieber, Schüttelfröste, Erbrechen. Als ich die Patientin untersuchte, fand ich die Zeichen eines Ergusses in der linken Pleura, ohne Husten und Auswurf, die nie vorhanden gewesen waren, und einen linkseitigen subphrenischen Abszeß. Als warscheinlichste Ursache nahm ich die Adnexerkrankung an, dachte allerdings noch an eine allmählich eingetretene Perforation eines Magengeschwürs. Nachdem der behandelnde Arzt bei der von mir angeratenen Probepunktion am 11. Januar Eiter gefunden hatte, kam Patientin am 12. Januar in das Krankenhaus. Eine nochmals von mir vorgenommene Punktion der Pleura ergab auch in dieser bereits seropurulentes Exsudat.

Ich operierte die äußerst elende Patientin noch am selben Tage: Zuerst partielle subperiostale Resektion der neunten Rippe in der Scapularlinie ergab ein zwischen Pleura costalis, diaphragmatica und Lunge abgekapseltes Exsudat. Nach Entleerung desselben und provisorischer Tamponade resezierte ich die zwölfte Rippe, kam nach Fortführung des Schnittes nach unten in ein sulziges Gewebe, dann in der Bauchhöhle in eine unregelmäßige Zerfallshöhle der Milz. Drainage nach Ausspülung stinkenden, schmutzigen, braunen Eiters. Am 17. Januar entleerten sich bei dem Verbandwechsel große nekrotische Fetzen, in denen die mikroskopische Untersuchung in Zerfall begriffenes Milzgewebe nachweisen ließ. Die Entleerung von nekrotischen Milzfetzen hielt bis zum 31. Januar an, sodaß ich den Eindruck hatte, daß sich fast die ganze Milz abgestoßen hätte. Das Erbrechen hielt 14 Tage an, die Fieberperiode dauerte infolge der Endometritis bis 19. Februar. Dann Erholung. Am 15. März fanden sich 4 Millionen rote Blutkörperchen, 12 400 weiße, keine Poikilocytose. Am 19. März Entlassung in gutem Zustand, jetzt ist Patientin blühend, hat keinerlei Klagen (Vorstellung).

Da vor dem Beginn der Erkrankung und nach der Entlassung niemals Magenbeschwerden bestanden haben, glaube ich mit Recht, die Entstehung des Milzabszesses auf einen Embolus von der Pyosalpinx aus zurückführen zu sollen.

Im Anschluß an diesen Fall möchte ich kurz über die von mir ausgeführten Milzexstirpationen berichten und die Präparate demonstrieren.

Im ersten Falle handelt es sich um einen 45 jährigen Mann, der von der sehr großen Milzgeschwulst, die er zeigte, seit 1/2 Jahr Beschwerden haben wollte. Die Zahl der roten Blutkörperchen betrug 5200000, die der weißen 1900 im cbmm, es bestand also eine Hypoleukocytose. Die Leber war mäßig vergrößert, es bestanden leichte Oedeme, kein Ascites. Die Milz war in einen sehr großen, höckrigen Tumor verwandelt, durch die dünnen Bauchdecken konnte man härtere und weichere Knoten in derselben feststellen, sodaß ich ein Sarkom annahm. Fieber bestand nicht. Nach längerer Beobachtung führte ich die Operation am 28. Juli 1900 aus. Nach Eröffnung der Leibeshöhle entleerte sich etwas blutig-seröse Flüssigkeit. Die Milz war nicht verwachsen, die Milzgefäße waren enorm stark, ließen sich leicht abklemmen. Beim Herauswälzen des großen Tumors riß aber die eine Vene an der Klemme ein, sodaß ein nicht unbeträchtlicher Blutverlust eintrat. Bei Schluß der Operation trat Asphyxie ein; da die Epiglottis zurückfiel, machte ich noch eine Tracheotomie, trotzdem blieb die künstliche Atmung erfolglos, und Patient starb auf dem Operationstisch. Das Gewicht des hier demonstrierten Tumors betrug 1585 g, die Maße desselben waren 28 : 18 : 7 cm.

Die verschiedenen Knoten der Milz erwiesen sich mikroskopisch als anämische Infarcte, die stellenweise Kalkablagerungen zeigten. Die Ursache der Infarcte waren augenscheinlich Thrombosen gewesen. Das allgemeine mikroskopische Bild sprach für Stauungsmilz. Hätte ich den Milztumor klinisch als solchen erkannt und nicht für ein Sarkom gehalten, so hätte ich nicht operiert, da ja die schlechten Ergebnisse der Operation der Stauungsmilz bekannt sind.

Die anderen Patienten, denen ich die Milz exstirpierte, sind genesen.

Eine 46 jährige Frau kam mit so hochgradigen Beschwerden von seiten eines Milztumors in das Krankenhaus, daß sie schon mehrere Monate vor der Aufnahme das Bett hatte hüten müssen. Sie war 5 Jahre vorher zum ersten Male erkrankt an einer Eiterung am Humerus, deretwegen sie im Augustahospital operiert wurde. Von dieser Operation bestand eine unregelmäßige, auf den Knochen eingezogene Narbe. 2 Jahre vor ihrer Aufnahme sollte sie eine Malaria durchgemacht haben, sie wohnte in der Gegend von Zossen, wo diese Krankheit häufiger vorkommt. Ein später behandelnder Arzt, der

Rauhigkeiten an der Tibia, Schmerzen in derselben, Kopfschmerzen, mehrere Aborte festgestellt hatte, nahm Lues an und behandelte längere Zeit mit Jodkali, ohne irgendeinen Erfolg zu erzielen. Die Schmerzen, namentlich von seiten der Milz, wurden so stark, daß Patientin dieselben außer Bett nicht mehr aushalten konnte. Ich konnte auch zu keiner sicheren Differentialdiagnose zwischen Lues und alter Malaria kommen, ein anderer Grund für die Milzhypertrophie war auch nicht auffindbar. Die mikroskopische Untersuchung des Blutes ergab im cbmm: 4700000 gänzlich normale rote, 9600 weiße Blutkörperchen.

Da die Schmerzen von seiten des Milztumors sehr lebhaft waren, entschloß ich mich zu der von der Patientin und ihren Aerzten gewünschten Operation unter der Annahme einer Milzhypertrophie auf Grund von Malaria oder Lues.

Mit |— Schnitt legte ich die Milz frei, die einen sehr breiten Stiel und breite Verwachsungen mit dem Zwerchfell zeigte. Trotzdem konnte ich sie ohne größeren Blutverlust entfernen; dabei blieb eine taubeneigroße Nebenmilz am Schwanze des Pankreas zurück. Das Gewicht der entfernten Milz betrug 730 g, die Maße waren 19:11:6 cm.

Die Schmerzen verschwanden, Patientin erholte sich gut und wurde ohne Blutveränderungen am 27. April 1891 geheilt entlassen. In dem Präparat sieht man eine größere Narbe, sonst ist die Milz einfach hypertrophisch. 1½ Jahr hindurch blieb Patientin beschwerdefrei, dann traten Schmerzen in der Lebergegend auf, so daß sie sich in das Krankenhaus am Friedrichshain aufnehmen ließ, in dem sie vom 18. Februar bis 18 März 1903 behandelt und dann ungeheilt entlassen wurde. Prof. Krönig war so gütig, mir den damaligen Krankheitsbericht zu schicken. Danach fand sich eine etwas vergrößerte, aber glatte Leber; es bestand dauernd Fieber bis 38,6°, einmal trat Schüttelfrost mit Temperatur bis 40° auf. Einigemal kam es zu profusen Schleimhautblutungen aus Mund und Nase. Der Augenhintergrund war normal. Der Blutbefund war folgender: kernhaltige rote Blutkörperchen bei mäßiger Verminderung der Zahl der Erythrocyten: 3600000; geringe Vermehrung der lymphatischen und polynukleären Elemente.

Während also die Patientin bei ihrem ersten Krankenhausaufenthalt zur Zeit der Operation bei normalem Blutbefund, Milztumor, Knochen- und Kopfschmerzen gehabt hatte, die dann verschwanden, zeigte sie 2 Jahre später bei ihrem zweiten Krankenhausaufenthalt die Zeichen einer Blutkrankheit, die am ersten als Leukämie bezeichnet werden dürfte. Es erscheint mir möglich, daß sich die Blutkrankheit auf dem Boden einer Malaria entwickelt hat und ich im Anfang des Leidens, als noch keine sicheren Zeichen der Leukämie bestanden, die Milz entfernte; dann müßte man einen gewisse Zeit dauernden Erfolg der Milzexstirpation bei Leukämie annehmen,

ein Erfolg, wie er auch von Küttner, Lindner, Carstens, Richardson erzielt worden ist. Jedenfalls muß aber betont werden, daß auch in meinem Fall die leukämische Erkrankung durch die Milzexstirpation nicht dauernd beeinflußt wurde und daß eine Empfehlung der Milzexstirpation bei Leukämie in keiner Weise von mir beabsichtigt ist. Die Patientin ist jetzt gestorben, doch konnte ich den Todestag leider nicht ermitteln.

Die dritte Milzexstirpation betrifft eine damals 38 jährige Frau, die vom 14. April 1902 14 Tage lang wegen einer angeblichen Hydronephrose links im Krankenhause behandelt worden war. Am 12. Januar 1903 wurde sie auf meine Abteilung aufgenommen. Sie hatte 14 Entbindungen (7 normale 7 Frühgeburten) durchgemacht, hatte nach jedem Wochenbett Schmerzen in der linken Seite bekommen und deshalb seit 5 Jahren eine Leibbinde getragen. Sie gab an, häufig plötzlich Leibschmerzen und Frost bekommen zu haben. Am 9. Januar 1903 habe sie plötzlich einen krampfartigen Schmerz in der linken Bauchseite bekommen, der zu einer Ohnmacht geführt habe und dann in dumpfe Leibschmerzen übergegangen sei. Ich fand einen Tumor, der sich von dem linken Hypochondrium bis an die rechte Spina superior ilei verschieben ließ und den ich als Wandermilz ansprechen mußte. Der Urin war normal, es bestand kein Fieber, der Blutbefund war ebenfalls normal. Nach der Anamnese schloß ich aus dem Auftreten der plötzlichen Schmerzen mit folgender Ohnmacht auf eine Stieldrehung und führte am 22. Januar 1903 die Milzexstirpation aus. Ich fand die Milz am unteren Pol fest mit einem Netzzipfel verwachsen, um den etwas verbreiterten Stiel gedreht, blau verfärbt. Sie ließ sich ohne Schwierigkeit entfernen, ihre Maße waren 17 : 10 : 5.

Patientin hatte sich seit der Operation dauernd wohl gefühlt, hat kürzlich wieder normal entbunden, hat nie wieder eine Leibbinde tragen müssen und sieht blühend aus (Vorstellung). Der Fall ist ein weiterer Beweis für die gute Wirkung der Exstirpation der Wandermilz, die nach Bessel-Hagen, Kehr und anderen vor der Splenopexie zu bevorzugen ist, zumal nach den Statistiken von Stierlin und Kablakoff die Mortalität dieser Operation nur 6,2% beträgt. Bei Stieldrehung ist sie doppelt indiziert wegen der Gefahr der Abszeßbildung auf dem Boden von thrombotischen Infarcten.

In einem vierten Falle mußte ich bei einer totalen Magenexstirpation die Milz, die mit dem Magen verwachsen war, entfernen. Die Blutung aus einem bei der Ablösung entstandenen Milzriß ließ sich weder durch Umstechung noch durch Tamponade stillen. Die Patientin hat aber den doppelten Eingriff der Magen- und Milzexstirpation sehr gut überstanden und konnte in gutem Zustande geheilt entlassen werden.

Zusammenfassung. Die sequestrierenden Milzabszesse zeichnen sich durch die Art des Eiters und dessen Mischung mit nekrotischen Milzstüken aus, ihr Vorhandensein ist erst durch die Operation mit Sicherheit festzustellen, die Anamnese wird aber, abgesehen von den allgemeinen Symptomen eines Milzabszesses auf ihr Bestehen hinweisen, da sie besonders aus infektiösen embolischen oder trombotischen Milzinfarcten hervorgehen.

Bei Stauungsmilz muß immer wieder vor der Exstirpation gewarnt werden. Bei Leukämie kann die Exstirpation der Milz, auch im Beginn des Leidens ausgeführt, dasselbe in seinem bösartigen Verlauf nicht beträchtlich beeinflussen und soll daher höchstens bei sehr hochgradigen Beschwerden, die direkt von seiten der Milz entstehen, ausgeführt werden. Bei Wandermilz ist bei stärkeren Beschwerden die Milzexstirpation durchaus zu empfehlen, besonders ist dieselbe indiziert bei Stieldrehung der Wandermilz.

Aus der Chirurgischen Abteilung des Kreiskrankenhauses in Gr.-Lichterfelde.

Zur Operation ausgedehnter Magencarcinome.[1])

Von San.-Rat Prof. Dr. **Riese.**

Solange es nicht gelingt, die Frühdiagnose des Magencarcinoms zu stellen, so lange werden uns Chirurgen die meisten Kranken mit einem Magencarcinom erst in einem fortgeschrittenen Stadium zugehen, in einem solchen Zustand, daß man entweder sofort sagen kann, der Fall ist inoperabel, weil Metastasen in der Leber, dem Bauchfell oder sonstwo bestehen, oder in einem Zustand, bei dem man erst nach dem Bauchschnitt sagen kann, ob überhaupt eine Operation ausführbar ist. Die bisher bekannten diagnostischen Merkmale für das Bestehen eines Magencarcinoms reichen alle nicht aus, um eine Frühdiagnose zu stellen, weder die chemische, noch die mikroskopische Untersuchung des Magensaftes, weder die Untersuchung des Stuhles auf okkultes Blut, noch schließlich die von Rieder-Holzknecht empfohlenen und auch von mir häufig ausgeführten Untersuchungen mit Röntgenstrahlen. Leider tritt auch ein fühlbarer Tumor, wenn es sich nicht gerade um einen Pylorustumor handelt, der sehr bald zur Stase im Magen führt, entweder garnicht auf, oder erst dann, wenn der Krebs weit fortgeschritten ist. Die Angabe von Matti, der Kochers Material 1905 genau zusammenstellte, daß in 88,7 % von Resektionsfällen, wenn auch unter Zuhilfenahme der Untersuchung in Narkose, ein positiver Palpationsbefund am Magen vorhanden war, stimmt mit den Angaben

1) Siehe die Verhandlungen im I. Teil dieses Bandes, S. 99.

der meisten anderen Autoren nicht überein. Nur Brüning hatte unter 32 Fällen von Poppert 21mal einen positiven Palpationsbefund, während z. B. Nordmann beim Körte-schen Material bei 38 resezierten Patienten nur viermal einen palpabeln Tumor fand, Kappeler unter 30 Fällen gar nur einmal.

Wenn wir also unsere Kunst bisher hauptsächlich bei fortgeschrittenen Magenkrebsen anwenden müssen, sei es nun, daß bereits ein großer Tumor vorhanden ist, sei es, daß wir aus den klinischen Symptomen, namentlich der fortschreitenden Kachexie, auf einen solchen schließen können, so fragt es sich, ob es berechtigt sei, dann noch radikal zu operieren. Früher ist von Kraske einmal der Satz aufgestellt worden, es sei zur Resektion zu spät, wenn man überhaupt einen Tumor fühle.

In unserer Vereinigung sprach sich Lindner 1899 gegen die Ausdehnung der radikalen Operationen bei Magencarcinomen aus, indem er sich damals namentlich gegen Mikulicz wandte. Seitdem ist letzterer 1901 in Hamburg wieder sehr zugunsten der radikalen Operation auch bei fortgeschrittenen Magencarcinomen eingetreten, ja er riet sogar, in den Fällen, wo sicher nicht mehr radikal operiert werden könnte, die Resektion wenigstens als Palliativoperation auszuführen, jedenfalls die Gastroenterostomie hierbei möglichst einzuschränken. Und seine Resultate waren nicht gerade schlecht zu nennen: unter 100 Resektionsfällen hatte er bei dieser weitgehenden Indikationsstellung 37 % primäre Mortalität, und nachdem er seine Technik verbessert hatte, nur noch 25 %, eine Mortalitätsziffer, die der von Leriche (1906) auf 1366 am Magen ausgeführte Carcinomresektionen aller Art berechneten entspricht. Dabei hat Mikulicz nach den 1907 von Makkas angestellten Ermittelungen bei seinen in toto 130 wegen Krebs ausgeführten Resektionen 18,4% sogenannte Radikalheilungen erzielt, d. h. eine dreijährige Lebensdauer nach der Operation. Im Jahre 1901 konnte Mikulicz mitteilen, daß von 100 Resezierten $^1/_8$ noch $^1/_2$ bis $8^1/_4$ Jahre lebten, daß die mittlere Lebensdauer nach der Operation $16^1/_8$ Monate betrug.

Zur Beleuchtung der Frage nach den Erfolgen der Magenkrebsresektion in neuerer Zeit dürften noch einige weitere Zahlenangaben notwendig sein.

Kocher berichtet in der neuesten Auflage seiner Operationslehre (1907) über 120 Resektionen. Danach hatte er bis 1898 unter 52 Operationen 35 % Mortalität; bis 1903 unter 47 Operationen 17 %, bis 1905 unter 21 Operationen 17 %, bis jetzt unter 17 unkomplizierten

0%. Ich möchte mich der Art der Berechnung nicht ganz anschließen, auch möchte ich hier gerade das größere Gewicht auf den Ausgang der weitgehenden, also komplizierten Operationen legen. Jedenfalls zeigt die Zusammenstellung, wieviel besser die Resultate der Operation durch die Technik des Operateurs werden können.

Krönlein (Schoenholzer) hatte unter 55 Resektionen bis 1902 27,2% Mortalität. Poppert (Brüning) unter 32 Fällen 18,8%, Schoenborn (Burckhardt) unter 32 Fällen vom 1. Januar 1897 bis 1. Januar 1903 29%; Kappeler unter 30 26%.

Was die Dauerresultate im allgemeinen betrifft, so habe ich Mikulicz' Erfahrungen darüber schon angeführt; Popperts überlebende Patienten hatten eine durchschnittliche Lebensdauer von 16¼ Monaten, Krönleins 15½, Körtes (Nordmann) 20, die von Roux, der allerdings die Grenzen der Operation enger zieht, sogar 26 Monate. Dazu kommt, daß Kocher über eine Heilungsdauer von 17 und 12 Jahren berichten konnte, Czerny, Krönlein, Hacker, Wölffler, Löbker, Schuchardt und andere haben über fünfjährige Lebensdauer nach der Operation bei ihren Patienten festgestellt.

Man kann also aus den Statistiken den sicheren Schluß ziehen, daß die allgemeinen Operationsresultate, sowohl was die primäre Sterblichkeit, als die Lebensdauer nach der Operation betrifft, allmählich bessere geworden sind, daß selbst Operateure der ganz radikalen Richtung wie Mikulicz gute Erfolge gehabt haben. Zum letzten Punkte möchte ich noch hinzufügen, daß auch die Autoren, die über die Operationen weitest verbreiteter Magenkrebse berichten, über die sogenannten subtotalen und totalen Magenresektionen, Boeckel, Herczel, Ito und Asakara, sehr annehmbare Erfolge nachweisen konnten.

Dazu kommt nun das Ergebnis der pathologisch-anatomischen Untersuchungen von Most, Borrmann, Lengemann, darin bestehend, daß das Magencarcinom garnicht so schnell Metastasen in entfernteren Organen macht wie manche andere Krebse, daß der Magen ein relativ abgeschlossenes Lymphsystem besitzt, das allerdings frühzeitig infiziert wird.

Aus Krönleins bekannter Bilanzrechnung vom Jahre 1902 darf man das Facit ziehen, daß die Carcinome des Magens ohne jede Operation die kürzeste Lebensdauer haben, daß den Patienten durch Probelaparotomie das Leben im allgemeinen nicht verkürzt wird und daß man eine Radikalheilung durch die Operation erzielen kann.

Zur weiteren Beleuchtung der Frage nach den Erfolgen

ausgedehnter Resektionen beim Magenkrebs habe ich mein Material zusammengestellt und möchte Ihnen heute über diese Fälle berichten.

Unter den von mir wegen gutartiger und bösartiger Magenerkrankungen ausgeführten 130 Operationen entfallen 89 auf die bösartigen. 31 Fällen von Gastroenterostomie stehen 24 ausgedehnte Resektionen gegenüber (andere Operationen übergehe ich), die ich seit dem Jahre 1900 bis Mai 1907 ausgeführt habe.

Von den 24 Patienten sind 17 geheilt, 7 an den Folgen der Operation gestorben, d. i. eine Mortalität von 29 %. Von allen überlebenden habe ich die weiteren Schicksale erfahren können.

Die Patienten standen im Alter von 39 bis 73 Jahren:

2 waren 39 Jahre,
12 zwischen 40 und 50 Jahren,
8 zwischen 50 und 60 Jahren,
1 zwischen 60 und 70 Jahren,
1 73 Jahre alt.

Was zuerst die Todesursache bei den Verstorbenen betrifft, so möchte ich dazu folgendes bemerken.

Bei der 73jährigen Patientin handelte es sich um eine Exstirpation eines kleinen, ganz geschrumpften Magens, den Sie hier sehen (Scirrhus). Ich habe den Oesophagus nach Isolierung des Magens stark angezogen und konnte ihn nun nach der Exstirpation mit dem Duodenum zirkulär vernähen. Die ganze Operation dauerte 2¼ Stunde, und wurde in Scopolamin-Gemischnarkose vollzogen. Die Patientin verweigerte nach der Operation jede Nahrung (Scopolaminwirkung?), konnte nur durch Kochsalzinfusionen ernährt werden und starb am fünften Tage an Herzschwäche. Die Sektion ergab völlig feste Nahtstelle (Demonstration), glattes Peritoneum. keine Metastasen. Jedenfalls hätte die Patientin auch ohne Operation kaum länger gelebt, da sie vor der Operation nichts mehr hatte zu sich nehmen können.

Der zweite Todesfall betrifft einen 43jährigen Mann (F.) Juni 1900. Der Tumor war mit dem Pankreas hochgradig verwachsen, das Duodenum mußte mit reseziert werden, und der Stumpf ließ sich schwer einstülpen. Ich führte Billroth II in modifizierter Weise mit Verschluß der Resektionsstelle am Magen aus. Am siebenten Tage Exitus. Bei der Sektion fand sich der abführende Schenkel zugedrückt, der zuführende prall gefüllt; augenscheinlich dadurch herbeigeführte Sprengung der Duodenalnaht.

Bei einem dritten Patienten von 39 Jahren handelte es sich um einen sehr großen Tumor, Verwachsungen mit Pankreas und Mesocolon. Bei der Resektion des Magens mußte ein Stück des Pankreaskopfes mit fortgenommen werden. Wieder modifizierter

Billroth II. Der Patient starb am nächsten Tage, bei der Sektion fand sich marantische Thrombose der Pfortader.

Der vierte 51jährige Patient zeigte Verwachsungen des Tumors mit Pankreas und Colon, vom Colon wurde ein Segment reseziert. Nach Verschluß von Duodenum und Magen pflanzte ich das Ileum durch retrocolische Anastomose ein. Patient erholte sich zuerst, dann Tod am zwölften Tage infolge Colonnekrose.

Bei zwei Frauen, einer 52jährigen sehr elenden Patientin, bei der ich nach der Resektion Gastroduodenostomie nach Kocher ausgeführt hatte, und einer andern 60jährigen nach modifizierter II. Billrothschen Methode resezierten Frau erfolgte der Exitus am zweiten, resp. dritten Tage an Herzschwäche, sodaß im ganzen vier Personen infolge der Schwere des Eingriffes an Herzschwäche starben.

Ein siebenter Patient, ein 53jähriger Mann, überstand die sehr ausgedehnte Operation, bestehend in der Resektion eines Magenteiles von 20:18 cm, Drüsenentfernung am Pankreas, Gastroduodenostomie nach Kocher gut. Dann folgte eine Pneumonie, infolge des Hustens platzte am siebenten Tage die Naht, Vorfall der Därme, dieselben wurden reponiert, doch erfolgte am neunten Tage der Tod. Die Sektion ergab: eitrige Pneumonie, ganz frische Peritonitis, Magen ganz in Ordnung.

So findet sich auch in meinen Fällen als Todesursache außer Herzschwäche: Pneumonie und Colonnekrose, wie bei vielen anderen Operateuren.

Von den 17 Patienten, welche nach der Operation geheilt entlassen wurden, leben noch fünf.

Eine 5 Jahre 7 Monate,
eine 2 Jahre 9 Monate,
einer 2 Jahre 7 Monate,
einer 1 Jahr 11 Monate,
eine — 7 Monate.

Den vier erstgenannten glaube ich auch weiterhin eine gute Prognose stellen zu können, die letzte wird nicht mehr lange leben, da sie Netz- und Darmmetastasen hat.

Sie ist 39 Jahre alt, wollte bei ihrer Einlieferung am 8. Mai 1907 wohl ein halbes Jahr magenkrank gewesen sein, alle festen Speisen erbrochen haben. Sie war sehr elend, blutarm (2 100 000 Erythrocyten im cbmm), unter dem Processus ensiformis fühlte man einen apfelgroßen, verschieblichen Magentumor. Im Magensaft HCl —, Spuren von Milchsäure, kein Blut im Stuhl. Auch weiche Speisen wurden erbrochen.

Am 14. Mai operierte ich, entfernte den ganzen Magen mit dem ganzen vom Colon abgelösten Netz und den Drüsen. Die Milz, die ich aus Verwachsungen mit dem Magen gelöst hatte,

blutete stark; da die Blutung auch durch Nähte nicht zu stillen war, mußte ich auch die Milz noch entfernen. Der Oesophagus war durch den enorm schweren Magen herabgezogen, und so konnte ich auch in diesem Falle von Magenexstirpation Oesophagus und Duodenum mit einiger Mühe zirkulär vernähen.

Schon am dritten Tage nahm die Patientin Nahrung zu sich, hatte schon am siebenten Tage 3 860 000 Erythrocyten und erholte sich schnell. Nach 14 Tagen nahm sie zum ersten Frühstück 250 g Milch und ein Weißbrot, mittags 250 g Bouillon und ein Ei, 110 g Bratwurst, 140 g Kartoffelbrei, 50 g Gemüse (Spinat) zu sich; nachmittags 250 g Milch und ein Weißbrot, abends 200 g Milchsuppe, ein Weißbrot mit Leberwurst.

Am 4. Juli 19 7 wurde sie im blühenden Zustande entlassen und konnte jede Kost vertragen. Sie hatte 80% Hämoglobingehalt, 3 600 000 Erythrocyten. Bis Oktober ging es ihr gut, im November fand ich Metastasen im Darm und in den Bauchdrüsen.

Der Magen (s. Abbildung) mißt 32 cm an der großen Curvatur, die Schleimhaut ist stark gewulstet, Krebsentwicklung findet sich hauptsächlich in der Submucosa, in die Muscularis durchbrechend, die Schleimhaut selbst zeigt nur am Pylorus eine fünfpfennigstückgroße ulzerierte Partie, mikroskopisch: Scirrhus ventriculi.

M. H.! Die Forderung Kroenleins, daß bei einer totalen Magenresektion Oesophagusepithel nachgewiesen werden soll, ist hier nicht erfüllt, es handelt sich also anatomisch noch um eine subtotale Magenresektion, in praxi dürfte sie als Exstirpation bezeichnet werden.

Nun noch einige nähere Ausführungen über die am längsten geheilten Patienten.

Zuerst stelle ich Ihnen die Frau vor, der ich am 12. Mai 1902 den Magen resezierte. Sie war damals 48 Jahr alt, datierte ihr Magenleiden sieben Monate zurück, hatte bitteres Aufstoßen, manchmal Erbrechen gehabt, ihr Gewicht war auf 80 Pfund zurückgegangen. Sie war wachsgelb, sehr kachektisch, einen Tumor fühlte man erst nach Aufblähung des Magens an der kleinen Curvatur. Das Probefrühstück ergab HCl —, Milchsäure +, Gesamtazidität 13, nach Probemahlzeit war letztere 52. Bei der Operation fand sich ein auf die kleine Curvatur übergehender Pylorustumor, Drüsen im Netz, an der Hinterwand des Duodenum und am Colon wurden entfernt, vom Magen fast die ganze kleine Curvatur, $^3/_4$ der großen. Das Duodenum ließ sich schwer vom Pankreas lösen und schwer einstülpen. Ich verschloß den Magenstumpf und nähte das Jejunum in die Hinterwand des Restes ein. Mikroskopisch handelte es sich um ein Adenocarcinom. Die Heilung erfolgte p. p. Am 9. Juni aß Patientin alle Speisen. Ich habe sie jetzt nachuntersucht, Pa-

tientin wiegt 110 Pfund, nach Aufblähung des Magens findet man eine handtellergroße tympanitische Partie im linken Hypochondrium, sodaß der Magenrest faustgroß sein dürfte. Patientin ißt alles, aber in kleinen Portionen, und steht ihrer Landwirtschaft vor. Metastasen sind nicht zu finden.

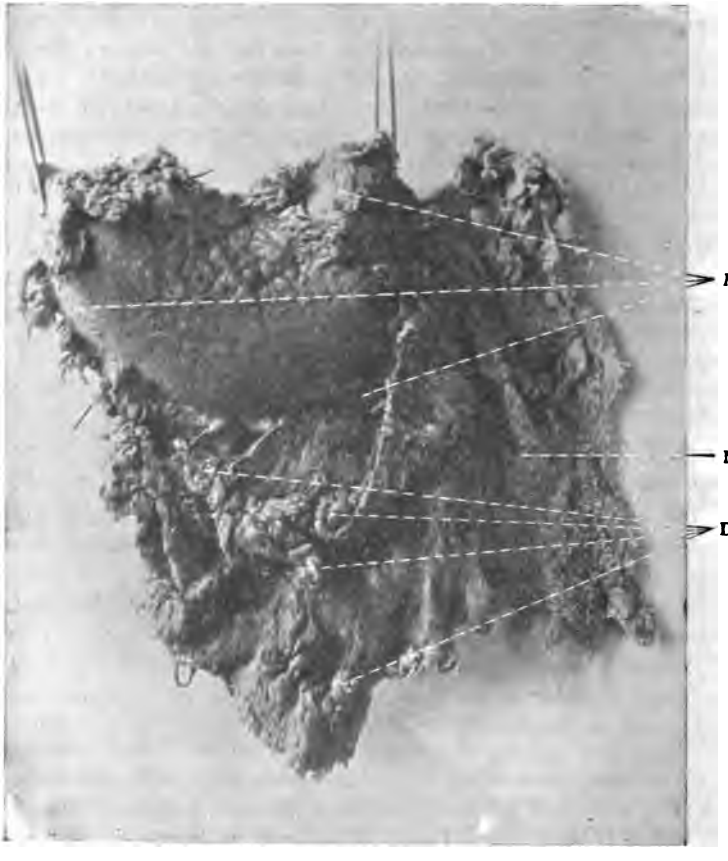

Die zweite hier anwesende Patientin war 51 Jahr alt, als ich sie sah. Sie war sieben Monate krank gewesen, hatte schließlich auch Flüssigkeiten erbrechen müssen, Weihnachten 1904 war Blutbrechen aufgetreten. Als junges Mädchen hatte sie an Magenkrämpfen gelitten. Ich fühlte einen faustgroßen Magentumor, HCl +, Milchsäure —, bei der Spülung Blutung. Milchsäurebazillen.

Am 2. März 1905 habe ich die Resektion vorgenommen; es be-

standen Verwachsungen mit dem Pankreas, das Colon war dicht herangezogen, im Netz fanden sich Drüsen bis taubeneigroß. Der Magen, der sehr starr war und deshalb schwer vorgezogen werden konnte, wurde so entfernt, daß an einigen Stellen nur 3 cm breites gesundes Gewebe mit reseziert wurde. Die Kochersche Gastroduodenostomie ließ sich gerade noch ohne zu große Spannung ausführen. Das hier vorgezeigte Präparat weist einen papillären Tumor auf, der in das Lumen stark prominiert, mikroskopisch fand sich ein papilläres Adenocarcinom auf dem Boden eines alten Ulcus.

Patientin wurde nach einem Monat geheilt entlassen mit einer Gewichtszunahme von 6½ Pfund, im ganzen 97 Pfund. Jetzt wiegt die Patientin, die völlg gesund ist und keine Rezidive oder Metastasen hat, 120 Pfund.

Von den die Operation Ueberlebenden, jetzt Verstorbenen, kommen auf zwölf Patienten durchschnittlich 15⅛ Monate Lebensdauer (entsprechend der Kroenleinschen Zahl). Ich habe aber, wie gesagt, nur ausgedehnte Operationen bei fortgeschrittenen Carcinomen hier mitgeteilt. Eine Patientin lebte noch drei Jahr und zehn Monate und ging dann nach einer Operation wegen Adnexcarcinom zugrunde; eine Patientin zwei Jahr und vier Monate, eine Patientin ein Jahr und sieben Monate, drei andere ein Jahr und mehrere Monate, also sechs zwischen einem und vier Jahren. Zwei von diesen konnte ich sezieren. Bei allen war der Magen frei geblieben, die ersten neuen Beschwerden nach der Operation stellten sich etwa sechs Wochen vor ihrem Tode ein. Es fanden sich bei ihnen Drüsen-, Leber-, Peritoneal- oder Darmmetastasen.

Wenn man ausgedehnte Magencarcinome noch operativ zu behandeln versucht, so wird man sich in einer Zahl der Fälle nach der Oeffnung des Leibes überzeugen, daß jede weitere Operation unausführbar ist. Ist nun die Probelaparotomie für diese Patienten gefährlich? Das muß verneint werden, jedenfalls verkürzt sie im allgemeinen weder das Leben, noch erzeugt sie mehr Beschwerden als vorher. Manchmal sind ja die Patienten allerdings schon so heruntergekommen, daß sie die Operation nicht mehr aushalten, da handelt es sich aber um Menschen, die auch so nur noch Tage zu leben hätten.

Kroenlein machte 73 Probelaparotomien mit 9,5 % Mortalität, Mikulicz 44 mit 9,5 %, Schoenborn 19 mit 0 %, Steudel-Czerny unter 192 Operationen wegen Magenkrebs, 30 Probelaparotomien mit 25 % Mortalität, ich selbst 16 mit einem Todesfall, also 6,2 % Mortalität.

Nach der Kroenleinschen Berechnung betrug die Lebensdauer der probelaparotomierten Patienten noch 12 Tage mehr

als bei den garnicht operierten. Ich habe bei meinen 16 Patienten den Eindruck gehabt, daß sie sich nach der Operation besser fühlten, sei es, daß dies auf Suggestion beruhte, sei es auf der Tatsache, daß bei den Laparotomien zuweilen peritoneale Stränge getrennt werden konnten, die Zerrung verursacht hatten. Weiterhin möchte ich erwähnen, daß ich zwar wegen Rezidiv am Magen, was nach den Ergebnissen anderer auch keinen Zweck haben dürfte, nicht operiert habe, wohl aber zweimal wegen mechanischen Ileus, der infolge von Metastasen entstanden war. Beidemale konnten die Patienten nach Enteroanastomose wieder in gutem Zustande entlassen werden.

Was die Technik betrifft, so habe ich zehnmal die Gastroduodenostomie in derselben Weise wie Kocher mit seiner Quetsch- und Nahtmethode ausgeführt mit zwei Todesfällen und muß sagen, daß sie vorzügliche funktionelle Resultate ergab: die Patienten konnten sofort Nahrung aufnehmen. Nach der ersten Billrothschen Methode konnte nur ein Patient operiert werden, die übrigen habe ich nach der zweiten Billrothschen Methode operiert mit der bekannten Abänderung, daß ich Duodenum und Magen jedes für sich vollkommen verschloß und das Jejunum in die vordere oder hintere Magenwand einnähte. Bei den beiden Exstirpationen konnte ich, wie erwähnt, beidemal Duodenum mit Oesophagus direkt vernähen, was nach der Arbeit von Herczel bei den totalen und subtotalen Resektionen in 56 % der Fälle möglich war. Den Anastomosenknopf habe ich niemals angewandt. Drainiert habe ich nur einmal.

Um noch kurz auf die Erfolge der sogenannten Magenexstirpation einzugehen, so konnten Herczel 1903 schon 22 Fälle, Ito und Asakara 1905 schon 30 Fälle von totalen resp. subtotalen Magenresektionen bekannt geben. Von diesen Patienten lebte ein Patient von Brigham noch 2 Jahre 8 Monate, Riberas Patient noch 4 Jahre, ein Patient von Herczel noch 15 Monate.

Was schließlich den Einfluß der pathologischen Dignität auf den Verlauf der Krankheit nach der Operation betrifft, so habe ich recht Brauchbares darüber bei meinen Fällen nicht nachweisen können. Herczel weist darauf hin, daß die Adenocarcinome gewöhnlich erst nach Uebergreifen auf die Nachbarorgane erkannt werden, während die Schleimhautcarcinome, die auf einem breiten Stiel oder einer

breiten Basis prominieren, und die diffus die Magenwand infiltrierenden oder schrumpfenden am längsten lokalisiert bleiben. Bei mir hatte das breitbasig aufsitzende prominierende Carcinom bei der einen der vorgestellten Patientinnen bereits Metastasen im Netz hervorgerufen, die diffus infiltrierenden zeigten ebenfalls ausgedehnte Drüsenmetastasen, die am längsten lebende hatte ein Adenocarcinom ohne Uebergreifen auf Leber und Pankreas. Am schnellsten traten nach der Operation Metastasen auf bei meinen Fällen von Gallertkrebs, sodaß diese Form, wie auch an andern Organen wohl als die schlimmste anzusehen ist. Auf dem Boden eines Ulcus war in meinen 24 Fällen das Carcinom dreimal aufgetreten, Matti fand Ulcuscarcinome in 16,5 %, Haeberlin in 7 %, Nordmann in 5 % der operierten Fälle.

Schlüsse. Auch aus meinem Material von 24 ausgedehnten Resektionen und Exstirpationen ergibt sich also, daß es möglich ist, recht fortgeschrittene Fälle noch radikal zu operieren, daß die Heilungsziffer eine beträchtliche ist, daß die radikale Heilung möglich ist, daß die Lebensdauer im Durchschnitt länger ist als nach Ausführung einer Anastomose. Auch ich trete für Einschränkung der Gastroenteroanastomosen und weitere Ausdehnung der Radikaloperation im Mikuliczschen Sinne ein. Sicherlich werden die Operationserfolge bei jedem einzelnen Operateur durch Verbesserung der Technik sich steigern. Da wir nach der jetzigen Lage der Dinge zur Frühoperation der Magenkrebse nur in sehr beschränktem Maße kommen können, würde ich es schon für einen Gewinn halten, wenn die Hausärzte uns Chirurgen auch fortgeschrittene Fälle zur Entscheidung über eine etwa vorzunehmende Operation schicken. Dann werden wir noch manch einen dem Tode entreißen.

Aus dem Städtischen Krankenhause Rixdorf-Berlin.

Ueber Herznaht bei Schußverletzung des Herzens.[1])

Von Prof. G. Sultan.

Wir verfügen zurzeit nur über eine spärliche Anzahl von Schußverletzungen des Herzens, bei denen die Herznaht ausgeführt worden ist. Nach der ausführlichen Zusammenstellung, welche Rehn über die Chirurgie des Herzens und des Herzbeutels auf dem letzten Chirurgenkongreß mitgeteilt hat, sind es im ganzen nur 15 Fälle, von denen 6 = 40 % geheilt worden sind. Ich bin in der glücklichen Lage, diese Statistik um einen weiteren, günstig verlaufenen Fall verbessern zu können, und erlaube mir, Ihnen den Kranken heute vorzustellen. Die ganze Frage der Herznaht hier aufzurollen, kann ich mir nach den zusammenfassenden Berichten aus der letzten Zeit von Borchardt[2]), Wendel[3]) und Rehn versagen, nur auf einige Punkte möchte ich im Anschluß an meinen Fall kurz eingehen.

Der Patient, den Sie heute sehen, ist ein 38 Jahre alter Tischler (Eugen M.), welcher am 23. Juni d J. ein Conamen suicidii begangen hat, indem er sich mit einem Revolver — Geschoß 9 mm — einen Schuß in die Herzgegend beibrachte. Als er eine Stunde später in das Krankenhaus gebracht wurde, hatte er sich von dem ersten Shock schon etwas erholt, sein Sensorium war frei, er konnte

1) Siehe die Verhandlungen im I. Teil dieses Bandes, S. 100.

2) Borchardt, Ueber Herzwunden und ihre Behandlung. Sammlung klinischer Vorträge N. F. No. 411 u. 412. — 3) Wendel, Zur Chirurgie des Herzens. Archiv für klinische Chirurgie 1906, Bd. 80, S. 215.

aber keine Angaben darüber machen, wie er den Revolver beim Schießen gehalten hatte und welche Richtung die Kugel vermutlich genommen habe. Er schien leicht angetrunken zu sein und klagte über Schmerzen in der linken Brustseite beim Atemholen, ferner über Schmerzen in der linken Schulter.

Bei der Untersuchung fand sich im linken fünften Intercostalraum, ein wenig medianwärts von der Mamillarlinie, eine pulvergeschwärzte, kaum blutende Einschußöffnung. Eine Ausschußöffnung war nicht vorhanden. Die Herzdämpfung befand sich in normalen Grenzen, der Spitzenstoß war im fünften Intercostalraum, fingerbreit medial von der Mamilla fühlbar. Die Herztöne erschienen bei der Auskultation rein, Puls 80, kräftig, regelmäßig. Ueber den Lungen keine abnorme Dämpfung, überall normales Atemgeräusch.

Drei Stunden später hatte sich der Zustand insofern geändert, als die Herztöne nun von amphorisch, fast metallisch klingenden, von der Atmung unabhängigen Rasselgeräuschen begleitet waren. Die Herzdämpfung war nach links bis zur Mamillarlinie verbreitert, Atmung und Lungenbefund normal. Die vorhandene Erregung des Kranken ließ sich durch eine Morphiuminjektion bessern.

Am nächsten Morgen war das Krankheitsbild ein ernsteres geworden. Der Patient klagte über Luftmangel und war dyspnoisch — 44 Respirationen in der Minute; die Herzdämpfung war verbreitert, reichte nach rechts über den Sternalrand hinaus, nach oben bis zum unteren Rand der dritten Rippe, nach links bis zur Mamillarlinie, und wies nach dem Zwerchfell zu die größte Breite auf. Die Begleitgeräusche der Herztöne waren nicht mit der Deutlichkeit zu hören, wie tags zuvor. Auffällig war, daß trotz der vorhandenen Dyspnoë der Puls nicht sonderlich beschleunigt war — etwa 90 Schläge in der Minute. Atmungsgeräusch überall normal, kein Pleuraerguß nachweisbar.

Obgleich nach dem vorliegenden Befunde eine Blutung in den Herzbeutel mit Sicherheit angenommen werden konnte, so hielt ich doch zunächst noch einen spontanen Stillstand der Blutung und damit einen langsamen Rückgang der beängstigenden Symptome für möglich. Die erhoffte Besserung trat aber nicht ein, der Puls wurde vielmehr kleiner, die Schmerzen in der Schulter nahmen zu, und die Atemnot wurde schließlich so bedrohlich, daß an einer weiter zunehmenden Blutung und einer Verletzung des Herzens selbst nicht mehr gezweifelt werden konnte. So entschloß ich mich am späten Abend des zweiten Tages — etwa 30 Stunden nach der Verletzung — zur Operation.

In Chloroformnarkose Bildung eines großen, rechts gestielten Lappens nach H. Lorenz, welcher in Höhe des dritten Intercostalraumes am rechten Sternalrand beginnt, an der linken Knorpelknochengrenze rechtwinklig abwärts führt und im fünften Inter-

costalraum bis zum rechten Sternalrand zurückreicht. Nach doppelter Unterbindung der Art. und Ven. mammaria interna im dritten Intercostalraum und nach vorsichtigem Abschieben der unverletzten Pleura werden zuerst der vierte und fünfte Rippenknorpel, schließlich das Sternum oben und unten, teils mit der Knochenschere, teils mit dem Meißel durchschnitten. Nun ließ sich, ohne daß es zu einer Verletzung der Pleura gekommen war, der Lappen leicht nach rechts herüberklappen. Das jetzt in einer Ausdehnung von etwa 5 ccm frei liegende Perikard war so prall gespannt, daß es unmöglich war, es mit einer Hakenpinzette behufs Inzision zu fassen. Sofort nach Eröffnung des Herzbeutels stürzt in großem Bogen dunkles Blut hervor, im ganzen vielleicht 200 ccm. Schnell wird die Inzision im Herzbeutel erweitert und das in ganzer Ausdehnung frei vorliegende Herz emporgehoben. An der Vorderseite des Herzens war außer einer linsengroßen Sugillation an der Spitze eine Verletzung nicht sichtbar, dagegen sah man, nachdem das Herz luxiert und nach rechts herübergeklappt war, hinten an der Spitze des linken Ventrikels eine etwa 1½ cm lange, in der Mitte 0,5 cm breite, kraterförmige, von zerfetzten Rändern begrenzte Wunde, welche, während das Herz gehalten und komprimiert wurde, nur wenig blutete. Der Ramus descendens der linken Coronararterie mündet in diese Herzwunde hinein. Mit drei feinen Seiden-Knopfnähten wurden die Wundränder exakt vereinigt, der Sicherheit halber wurde auch durch die Sugillationsstelle an der Vorderseite des linken Ventrikels eine Seidennaht gelegt. Das Halten des überaus kräftig arbeitenden Herzens während der Anlegung der Nähte war trotz der schon zur Vorsicht über die Gummihandschuhe gezogenen Zwirnhandschuhe schwierig und erforderte ziemliche Kraftaufwendung. Jedesmal, wenn behufs Anlegung einer Naht auf der Rückseite das Herz nach rechts herumgeklappt wurde, wurde gemeldet, daß der Puls klein und kaum fühlbar sei; und er wurde sofort normal, wenn das Herz in seine natürliche Lage zurückgebracht wurde.

Nachdem alles Blut sorgfältig aus dem Herzbeutel entfernt worden war, wobei man an der linken Seite die durch ein Blutgerinnsel geschlossene Einschußöffnung in den Herzbeutel sah, wurde die Inzisionswunde des Perikards durch Catgutnähte vollständig geschlossen, der Hautknochenlappen zurückgeklappt und nach Exzision des geschwärzten Schußkanales eingenäht. Unter den Lappen wurde ein Drain und einige Jodoformgazestreifen geschoben.

Der Patient überstand den Eingriff sehr gut, die Atmung wurde sofort ruhiger und war nach wenigen Tagen ebenso wie der Puls normal. Der Wundverlauf war ein vollkommen aseptischer; anfangs bestand ein gewisses Druckgefühl auf der Brust, das aber auch bald verschwand.

Am 22. Juli 1907 verließ der Patient das Bett, und am 5. August 1907 konnte er geheilt aus dem Krankenhause entlassen werden. Er blieb auch weiterhin gesund, der Lappen ist knöchern fest eingeheilt, weder am Herzen noch an den Lungen sind Abweichungen von der Norm nachweisbar, und er leistet ohne jede Störung seine volle Arbeit als Tischler in einer Klavierfabrik wie vor der Verletzung.

Wo die im Körper steckende Kugel sich befindet, vermag ich nicht zu sagen, sie ist weder mit dem Durchleuchtungsschirm sichtbar zu machen, noch ist es in zahlreichen Röntgenaufnahmen, die teils in unserem Laboratorium, teils von der Firma Hirschmann gemacht wurden, gelungen, sie zu entdecken. Ich nehme an, daß die Kugel durch den Schatten eines Wirbelkörpers und wahrscheinlich auch durch den Leberschatten verdeckt sein wird.

Was die Indikation zur Freilegung des Herzens anlangt, so wird man sich naturgemäß zu einem so großen Eingriff nur schwer entschließen, denn wir wissen, wie leicht der Verletzte, selbst wenn durch die Operation die Blutung glücklich zum Stillstand gebracht ist, den Gefahren der Pericarditis, Pleuritis und des Pneumothorax erliegen kann. Anderseits wissen wir, — ich erinnere nur an einen von Neuhaus[1]) publizierten Fall — daß selbst bedrohliche Anfangssymptome spontan wieder vollständig zurückzugehen vermögen. Der Verlauf kann aber auch umgekehrt in den ersten Tagen durchaus befriedigend sein, bis plötzlich die Symptome der Herzperforation einsetzen — in einem von meinem Bruder[2]) aus der Leipziger Klinik publizierten und mit Erfolg operierten Fall am fünften Tage. Die Erscheinungen, wie sie durch den Blutverlust, durch die Kompression des Herzens, infolge von Blutansammlung im Perikard (sogenannte Herztamponade nach Rose), ferner durch den eventuell gleichzeitig vorhandenen Hämo- und Pneumothorax hervorgerufen werden, sind im Verein mit den mehr oder weniger stark hervortretenden Shocksymptomen nicht immer einwandfrei zu deuten, und es ist deshalb bisher unmöglich, objektiv sichere Indikationen für die Vornahme der Operation aufzustellen. Dem subjektiven Ermessen des Operateurs ist hier ein gewisser Spielraum gelassen. Wertvoll für die Diagnose des Hämoperikards sind die vorhin erwähnten, wiederholt schon beobachteten Herzgeräusche, welche durch

1) Neuhaus, Zur Frage der Herzverletzungen etc. Veröffentlichungen auf dem Gebiete des Militär-Sanitätswesens, H. 35.

2) Sultan, C., Mitteilungen über Herzverletzungen und Herznaht. Beiträge zur klinischen Chirurgie 1906, Bd. 50, S. 491.

die gleichzeitige Anwesenheit von Blut und Luft im Herzbeutel verursacht werden. Da in meinem Fall eine Verletzung der Pleura und Lunge nicht vorlag, so muß durch das Geschoß selbst etwas Luft in den Herzbeutel mit hineingerissen worden sein.

Nach dem vorhin Gesagten wird die Operation natürlich nur für den äußersten Notfall aufgespart bleiben dürfen; ist man aber zu der Ueberzeugung gekommen, daß ein Eingriff indiziert ist, dann soll er auch in der Freilegung und Eröffnung des Perikards bestehen. Den vor kurzem von Felix Franke[1]) gemachten Vorschlag, nicht nur bei der Möglichkeit einer Herzverletzung, sondern auch in manchen Fällen von sicherer Herzverletzung statt der Inzision sich mit der Punktion des Herzbeutels zu begnügen, vermag ich als einen Fortschritt nicht anzuerkennen. Die Punktion des Herzbeutels bei einem akuten, zur Herztamponade führenden Hämoperikard ist etwas anderes als die Punktion bei einem durch entzündliches Exsudat ausgedehnten Herzbeutel. Die Ausdehnungsfähigkeit des Perikards ist bei langsam fortschreitender Entzündung eine ungleich größere als bei der schnellen Anfüllung mit Blut. Während bei der exsudativen Pericarditis eine Menge von 500—600 ccm Flüssigkeit gar nichts Seltenes ist, haben in einigen Fällen schon 250 ccm Blut im Herzbeutel genügt, um den Tod durch Herztamponade herbeizuführen. Wenn man ferner bedenkt, daß das Herz durch die Flüssigkeitsansammlung nach vorn gedrängt wird, dann muß man mit der Möglichkeit rechnen, daß die punktierende Nadel trotz aller Vorsicht eine Verletzung des Herzens bewirken könnte. Aber selbst diejenigen Verletzten, bei denen die Blutung aus der Herzwunde durch ein Gerinnsel zum Stillstand gekommen ist und bei denen die akute Gefahr der Herztamponade durch Punktion des Herzbeutels und Entleerung des Blutes zunächst beseitigt worden ist, sind der Gefahr damit noch nicht entronnen; denn wir wissen, daß Herzwunden nur mit bindegewebiger Narbe ausheilen, und es sind Fälle genug bekannt, bei denen sekundär durch Ruptur der aneurysmatisch gedehnten Herznarbe plötzlich der Tod eintrat. Aus allen diesen Gründen erblicke ich in der Pericardiotomie und der anschließen-

1) Franke, Zur Behandlung der Herzverletzungen. Deutsche medizinische Wochenschrift 1907, No. 38.

den Herznaht das weitaus sicherere Verfahren zur vollkommenen Wiederherstellung des Verletzten.

Unser Bestreben muß es mehr sein, durch Verbesserung der Technik und der Asepsis die dem Eingriff noch anhaftenden Gefahren einzuschränken, als auf dem glücklich gefundenen Wege innezuhalten und zum Rückzug zu blasen. Von großer Bedeutung ist z. B. die Erfahrung, daß bisher alle fünf extrapleural operierten Fälle von Herznaht, bei denen eine Drainage des Perikards angeschlossen wurde, tödlich geendet haben, während ohne Drainage von den übrigen fünf extrapleural operierten, einschließlich meines Falles, vier geheilt sind. Weitere Fortschritte werden wir, insbesondere bei gleichzeitiger Verletzung der Pleura, von der Verwendung der Sauerbruchschen Kammer, bzw. des Brauerschen Ueberdruckapparates erwarten können.

Demgegenüber spielt die Art der Schnittführung zur Freilegung des Herzens eine geringere Rolle. Sie hängt einmal von der Lage der äußeren Wunde ab, dann auch davon, ob durch die Verletzung selbst die Pleura bereits eröffnet ist oder nicht. Prinzipiell wird man daran festhalten müssen, daß die durch die Verletzung unversehrt gebliebene Pleura auch bei der Freilegung des Herzens, wenn irgend möglich, unverletzt bleiben soll. Weiterhin wird die Art des Vorgehens von der Größe der augenblicklichen Lebensgefahr abhängen. Ist diese Gefahr sehr groß, dann wird man natürlich von allen komplizierten Lappenbildungen Abstand nehmen, wird den Wundkanal verfolgen und die im Wege befindlichen Rippen, eventuell auch Teile des Sternums möglichst schnell resezieren, um an die Quelle der Blutung zu kommen. Bei den mehr in langsamer Steigerung sich verschlimmernden Fällen, wie in dem von mir operierten, denen man eine Verlängerung der Operation zumuten zu können glaubt, wird man mit Vorteil osteoplastische Methoden verwenden können. Ohne hier auf die schon wiederholt eingehend erörterten Möglichkeiten der Freilegung des Herzens eingehen zu wollen, möchte ich nur erwähnen, daß die von mir angewandte, vorher geschilderte Lappenbildung nach Lorenz die extrapleurale Freilegung des Herzbeutels in großer Ausdehnung ermöglicht hat und daß nach breiter Eröffnung des Perikards sowohl die Vorder- wie

die Rückseite des Herzens in außerordentlich bequemer Weise zugänglich gemacht werden konnte.

Resümee. Mitteilung eines Falles von Herzschußverletzung, welche durch die 30 Stunden nach der Verletzung ausgeführte Herznaht geheilt worden ist. Wegen der damit verbundenen Gefahren soll man sich zur Operation nur schwer entschließen. Wird man aber durch die Notlage des Falles dazu gezwungen, dann soll der Eingriff in der Pericardiotomie und nicht in der Herzbeutelpunktion (F. Franke) bestehen.

Aus der Chirurgischen Abteilung des Kreis-Krankenhauses in Gr.-Lichterfelde. (Direktor: San.-Rat Prof. Dr. Riese.)

Beiträge zur operativen Behandlung intra- und paraartikulärer Frakturen.[1])

Von Dr. **Hinz**, Assistenzarzt.

Mit der Einführung der Unfallgesetzgebung, die uns zeigte, eine wie große Rolle die Frakturen bei der Rentenzahlung spielten, wie im besonderen ein Teil der Frakturen Dauerrenten bedingte, ist das Interesse an der Behandlung der Knochenbrüche gewachsen. Wir sind nicht mehr damit zufrieden, bloß eine feste knöcherne Vereinigung der Bruchenden zu erzielen, sondern bemühen uns, eine vollkommene Verheilung ohne Funktionsausfall, wenn möglich in guter anatomischer Stellung zu erreichen.

Es ist das unzweifelhafte Verdienst Bardenheuers, die Extensionsbehandlung in exaktester Weise weiter ausgebildet zu haben, sodaß wir sie heute für eine Reihe schwerer Frakturen mit gutem Erfolg verwenden können. Mit der Ausbildung der modernen Asepsis aber, die uns heute gestattet, ohne besondere Gefahren Gelenke zu eröffnen und Brüche operativ zu behandeln, ist ebenso versucht worden, Gelenkfrakturen, irreponible Frakturen oder solche, die zu fortwährender Verschiebung neigten, freizulegen, etwaige, die Reposition störende Hindernisse zu beseitigen und unter Kontrolle des Auges die Adaption auszuführen.

Wie einerseits Bardenheuer vielfach der Vorwurf der Einseitigkeit gemacht wurde, weil er fast alle Frakturen mit Extension behandelt wissen will, so sollen wir auf der andern Seite natürlich nicht ohne zwingenden Grund zum Messer greifen, wiederum aber auch in solchen Fällen, in denen auf blutigem Wege das schnellste,

1) Siehe die Verhandlungen im I. Teil dieses Bandes, S. 101.

anatomisch und funktionell beste Resultat zu erzielen ist, uns vor dem operativen Eingriff nicht scheuen. In welchem Falle am besten konservativ, in welchem operativ zu behandeln ist, kann erst auf Grund reichlich gesammelter Erfahrung entschieden werden. Wenn auch in den letzten Jahren eine ganze Reihe operativ behandelter Fälle veröffentlicht worden ist, — ich nenne in erster Linie die Arbeiten von Fritz König und Schlange — so ist ihre Zahl im Verhältnis zum großen Gebiet der Frakturen doch noch sehr gering.

Mit meinen heutigen Demonstrationen, die sich auf das Gebiet der intra- und paraartikulären Frakturen beschränken, möchte ich daher einen weiteren Beitrag zu diesem Thema liefern. Ich möchte zunächst die Meniscusverletzungen erwähnen, da sie im weiteren Sinne ja als Gelenkfrakturen zu betrachten sind.

Im ganzen sind in Britz und Lichterfelde sechs Fälle von Bandscheibenverletzung behandelt worden. Unter diesen handelte es sich dreimal um Verletzung des äußeren, dreimal um Verletzung des inneren Meniscus. Von drei Patienten konnte mit Sicherheit angegeben werden, daß sich das Bein im Moment der Verletzung in gebeugter Stellung befunden habe. Alle drei hatten sich die Verletzung durch Fehltritte auf einer Treppe zugezogen. Bei dem ersten Fall, einem 17jährigen Fabrikarbeiter, war der äußere Meniscus vorn an der Tibia, im zweiten Fall, einem 17jährigen Mädchen, war der äußere Meniscus am Kapselansatz abgerissen. Im dritten Fall handelte es sich um eine Verletzung des inneren Meniscus. Dieser war am hinteren Ansatz quer durchrissen und lag mit dem abgerissenen Ende, das knollig und verdickt war, „gewalzt", wie Herr Geheimrat König[1]) es in seiner Arbeit nennt, zwischen den Condylen. Bei den übrigen drei Fällen ist die Beugung im Knie im Moment der Verletzung nicht nachgewiesen, aber wahrscheinlich. Denn von ihnen wurde der eine im Moment der Verletzung von dem Schwungrad einer Maschine erfaßt und durch die Luft geschleudert, dem nächsten flog beim Abladen von Holz ein Balken gegen die Innenseite des Beins, der letzte von ihnen stürzte in einer Pflanzenausstellung mit einer 2 m hohen Bretteretage herab.

König betont in seiner Arbeit, daß er bei seinen Verletzungen, die fast ausschließlich beim Abspringen von der elektrischen Straßenbahn entstanden sind, eine forcierte Rotation im Kniegelenk, die ein Abreißen des Meniscus bedingt, voraussetzt. Da er aber auf den Mechanismus des Kniegelenks nicht näher eingeht, anderseits in derselben Zeitschrift Dr. Martina (Graz)[1]) zwei Verletzungen von Meniscen be-

1) Vgl. diese Wochenschrift 1907, No. 30, S. 1229.

schreibt, bei denen er hervorhebt, daß die Verletzung bei gestrecktem Knie gekommen sein sollte, lege ich Wert darauf, zu betonen, daß bei unseren Fällen wahrscheinlich ohne Ausnahme eine Beugestellung im Knie im Moment der Verletzung bestanden hat. Die Ligamenta collateralia, die an den Condylen nicht genau im Mittelpunkt, also nicht konzentrisch ansetzen, sind so konstruiert, daß sie bei gestrecktem Knie die Tibia und mit ihr die Meniscen fest an die Condylen heranpressen, sodaß auch nicht die geringste Rotation möglich wird. Erst wenn der Unterschenkel in leichte Beugung übergeht, rückt die Knorpelfläche der Tibia und mit ihr die aufgehefteten Meniscen leicht von den Condylen weg, und erst dann ist überhaupt eine Rotation im Kniegelenk möglich. Es erscheint mir daher als erste Vorbedingung für das Zustandekommen einer Meniscusverletzung die Beugestellung im Kniegelenk notwendig zu sein, da diese überhaupt erst eine Drehung, bzw. forcierte Drehung gestattet.

Am schwersten waren bei unseren Fällen die Verletzungen des inneren Meniscus. Bei allen Patienten war die Zertrümmerung so stark, resp. die sekundären Veränderungen so schwer, daß die Meniscen ganz oder zum größten Teil entfernt werden mußten. Weniger schwer waren die Verletzungen an den äußeren Bandscheiben.

Zwei von ihnen waren nur an ihren Ansätzen, der eine vorn, der andere an der Seite abgerissen. Sie wurden, da sie noch ihre normale Form und Beschaffenheit zeigten, nicht exzidiert, sondern die abgerissenen Teile wurden mit ihren Ansatzstellen durch einige Catgutnähte vereinigt. Bei dem dritten Fall, dem Patienten, der durch das Gerüst gestürzt war, waren nur kleine Teile des Meniscus ausgerissen, die entfernt wurden. Dagegen war diese Verletzung kompliziert durch eine bei der Operation sichtbare Fissur des Condylus externus, sowie durch teilweisen Abriß des vorderen Ligamentum cruciatum mit einem daranhängenden Knorpelstückchen, das entfernt wurde.

Hinzufügen will ich noch, daß man beim Vergleich der Entstehungsarten unserer Verletzungen sich des Eindrucks nicht enthalten kann, daß die leichteren Verletzungen nur bei überstarken Drehungen des Unterschenkels bzw. Oberschenkels entstanden sind, daß aber bei den schweren Verletzungen außer der forcierten Rotation gleichzeitig eine komprimierende Gewalteinwirkung stattfand.

Zur Eröffnung des Gelenks wurde von Herrn Professor

Riese stets ein seitlicher Querschnitt gewählt, der seitlich vom Ligamentum patellae proprium anfing und in Höhe des Gelenkspaltes nach hinten verlief. Das Gelenk wurde dadurch stets in genügender Weise eröffnet. Der Verschluß erfolgte durch schichtweise Naht ohne Drainage. Bei der Kapselnaht wurde vermieden, die Synovialis anzustechen. Die Erfolge waren stets gut, obwohl es in keinem Falle zur Restitutio ad integrum gekommen ist.

Zwei Patienten kann ich Ihnen heute vorstellen. Bei dem einen, bei dem der äußere Meniscus abgerissen und wieder angenäht war, ist keine Störung in der Beweglichkeit mehr vorhanden, er trägt aber eine Kniekappe, da, wie er sagt, bei längerer schwerer Arbeit noch öfter Schmerzen an der Außenseite des Knies und im Kniegelenk Erguß auftreten. Bei ausgiebigen passiven Bewegungen fühlt man noch leichtes Knirschen. Er bezieht eine Rente von 15%. — Bei der zweiten Patientin, der der innere Meniscus wegen starker Zertrümmerung entfernt werden mußte, bestehen ebenfalls noch öfter bei stärkerer Anstrengung Schmerzen im Knie. Ebenso besteht, obwohl sie Treppen ohne besondere Beschwerden steigen kann, noch ein leichter Streckdefekt. Der Umfang der Oberschenkelmuskulatur ist am kranken Bein 2 cm geringer als am rechten. In den übrigen Fällen ist mir schriftlich mitgeteilt worden, daß alle bei leichter Arbeit keine Beschwerden mehr haben, daß solche bei schwerer Arbeit aber immer wieder auftreten.

Im Anschluß an die Meniscusverletzungen möchte ich über einen anderen Fall von Dérangement internal berichten, der besonderes Interesse durch seine postoperative Komplikation bietet.

Es handelt sich um eine 29jährige Lehrerin, die im Sommer d. J. mit dem Rade stürzte und sich eine Verletzung des Knies zuzog. Nach der Aufnahme ins Krankenhaus wurde eine Meniscusverletzung angenommen und daraufhin die Arthrotomie ausgeführt. Bei Eröffnung des Gelenks zeigte es sich aber, daß es sich um eine Fissur im Condylus medialis mit gleichzeitiger Absprengung eines Knorpelstücks handelte. Zur Erweiterung des Operationsfeldes war es nötig gewesen, das Ligamentum patellae und auch die Seitenbänder zu durchschneiden. Die Naht erfolgte, wie gewöhnlich schichtweise mit Catgutnähten. Sechs Wochen nach der Operation stand Patientin auf, drei Wochen später wurde sie entlassen. Nach weiteren fünf Wochen, also im ganzen 14 Wochen nach der Operation, passierte ihr ein neuer Fehltritt. Sie zog sich wieder eine Verletzung desselben Knies zu, sodaß sie sofort wieder ins Krankenhaus gebracht werden mußte. Hier zeigte es sich nun, daß die innere Narbe, Kapsel-, Bänder- und Fasciennaht vollkommen durchrissen

war, sodaß das Gelenk nochmals eröffnet und alles neu genäht werden mußte. Die Patientin liegt zurzeit noch zu Bett.

Die nächste Gruppe, über die ich Ihnen berichten möchte, sind die Frakturen im Gebiet des Capitulum und Collum radii. Bei allen unseren Fällen, im ganzen sind es vier, von denen drei operiert wurden, handelt es sich um Frakturen des Collum. Das ganze Köpfchen war quer in der Höhe des Kapselansatzes abgerissen. Die operierten Fälle kann ich Ihnen heute vorstellen.

Der erste Patient stürzte am 1. Februar 1907 beim Legen von elektrischen Leitungsdrähten von dem Dache eines einstöckigen Hauses ab, fiel auf den rechten Arm und zog sich eine Verletzung des Ellenbogens zu. Nach der sofortigen Ueberführung ins Krankenhaus wurde hier zunächst eine Luxation des Unterarms nach hinten festgestellt. Klinisch sowohl wie durch Röntgenphotographie wurde ferner eine Fraktur des Collum radii gefunden. Dem Patienten wurde daher die Exstirpation vorgeschlagen und diese acht Tage nach der Verletzung unter Anwendung eines Längsschnittes ausgeführt. Das Dauerresultat sehen Sie hier: Flexion und Extension, Pro- und Supination sind vollkommen frei. Nur hat sich ein geringer Grad von Cubitus valgus eingestellt, der den Patienten aber nicht weiter stört.

Nicht so vollkommen war der Erfolg bei dem zweiten Patienten.

Dieser stürzte am 9. Dezember 1906 bei einem Gerüstabbruch 4 m herab, fiel auf beide Arme und zog sich einen typischen Bruch des rechten Radius, ferner eine Fraktur des linken Collum radii mit gleichzeitiger, schwerer Distorsion im linken Handgelenk zu. Sie sehen hier das Röntgenbild der Collumfraktur. Es wurde zunächst konservative Behandlung versucht, durch Gipsverbände des linken Unterarms in rechtwinkliger Beugung vier Wochen lang eine Heilung des Collumbruchs zu erzielen. Nach Entfernung der Gipsverbände wurden während der nächsten drei Wochen Massage, aktive und passive Uebungen, auch an Apparaten ausgeführt. Der Erfolg war aber ein schlechter. Nicht nur Supination und Pronation, sondern in noch höherem Maße waren Extension und Flexion behindert. Auch ließen Röntgenbilder vermuten, daß das Köpfchen nicht angewachsen sei. Es wurde daher auch hier die Exstirpation desselben beschlossen und gleichfalls unter Anwendung eines Längsschnitts ausgeführt. Das Radiusköpfchen, das nur lose verbunden war, wurde entfernt. Außerdem war noch ein Stück vom Epicondylus ext. abgesprengt, das gleichfalls entfernt wurde.

Trotz nachträglicher, fleißiger Uebungen ist das funktionelle Resultat nicht so günstig wie im vorigen Fall. Wie Sie sehen, ist

eine geringe Bewegungsbeschränkung nach allen Richtungen zurückgeblieben.

Bei dem dritten Patienten, einem 30jährigen Hofmeier, der beim Aufsteigen auf den Wagen im Januar 1905 abstürzte und auf den rechten Arm fiel, wurde nach der sofortigen Aufnahme in Britz eine Fraktur des Capitulum im Collum radii festgestellt und sofort die Exstirpation ausgeführt. Es zeigte sich nach Eröffnung des Gelenks eine Fraktur des Collum, wobei das Capitulum selbst in zwei Teile gespalten war. 3½ Wochen nach der Exstirpation wurde Patient entlassen.

Der Patient kann mit dem verletzten Arm wieder gut arbeiten. Wie Sie sehen, ist nur eine geringe Extensionsbeschränkung zurückgeblieben, die bisher keine besonderen Störungen gemacht hat.

Interessant ist im Gegensatz zu den vorigen ein Fall, der nicht zur Operation kam.

Der Patient, ein Maler, war von seiner Leiter abgestürzt und auf seinen rechten Arm gefallen. Es wurde zunächst außer beträchtlichen Kontusionen eine Distorsion im Ellbogengelenk angenommen. Da nach 14 Tagen noch sehr starke Beschränkung der Flexion und Extension, ebenso der Pro- und Supination bestand, wurden während der nächsten vier Wochen Gipsverbände angelegt. Auch danach trat keine Besserung ein, ebensowenig nach ferneren ausgiebigen aktiven und passiven Uebungen. Neue Röntgenbilder ließen jetzt deutlich eine Fraktur des Collum radii erkennen. Die Exstirpation wurde vorgeschlagen, aber abgelehnt. Patient wurde dann entlassen mit beträchtlichen Bewegungsbeschränkungen. Am stärksten waren Extension und Flexion behindert.

Im Gegensatz zu Flörke, der in der Bergmannschen Festzeitschrift der Deutschen Zeitschrift für Chirurgie die Frakturen des Collum radii behandelt und der Ansicht ist, daß ein geringer Beugungs- und Streckungsdefekt, der bei seinem Fall gleichfalls vorlag, mit der Fraktur als solcher wohl nichts zu tun habe, möchte ich betonen, daß bei allen unseren Fällen Beugung und Streckung vor der Operation und auch einige Zeit nach der Operation stark behindert waren. Besonders der Versuch der passiven Streckung war stets sehr schmerzhaft. Dabei spannte sich die Bicepssehne stets sehr straff an. Da diese nun unmittelbar unter der Frakturstelle am Radius ansetzt, dürfte die durch den Bicepszug meist verursachte Dislokation des Radiusschaftes nach vorn wahrscheinlich schuld an der mangelhaften Streckung sein.

Von andern rein articulären Frakturen kam nur noch ein intrakapsulärer Schenkelhalsbruch bei einem 50 Jahre alten Arbeiter zur Operation.

Leider konnte bei ihm nicht, wie Fritz König auf dem letzten Chirurgenkongreß[1]) gerade für diese Frakturen mit Nachdruck empfohlen hat, die Frühoperation, bestehend in der Vereinigung der Fragmente durch Naht oder Stift, ausgeführt worden. Der Patient war am 5. September 1904 dadurch verunglückt, daß er auf einer Treppe mit dem rechten Bein mehrere Stufen ausrutschte und sich eine Verletzung der rechten Hüfte zuzog. Er ist dann in einem Berliner Krankenhause zunächst sechs Wochen auf der inneren Abteilung mit Einreibungen etc. ohne Erfolg behandelt und darauf auf die chirurgische Abteilung verlegt worden, wo ein Schenkelhalsbruch festgestellt wurde. Hier wurde gleichfalls die konservative Behandlung fortgesetzt und, da eine ordentliche Gehfähigkeit nicht eintrat, wurde er mit einem Hülsenapparat entlassen. Mit diesem konnte er leidlich gehen. Im Januar 1906 suchte er das Britzer Kreiskrankenhaus auf wegen fortdauernder Schmerzen in der Hüfte beim Laufen. Nach vierwöchiger weiterer Behandlung trat eine wesentliche Besserung nicht ein. Daher wurde die Exstirpation des Kopfes vorgeschlagen. Das Gelenk wurde durch einen vorderen Längsschnitt eröffnet. Darauf zeigte es sich, daß die Bruchenden des Schenkelhalses überhaupt nicht gegenüberstanden, sondern daß sich der Kopf um 180° gedreht hatte, sodaß die Bruchfläche nach der Pfanne, die Knorpelfläche des Kopfes nach außen sah und hier durch zahlreiche bindegewebige Stränge mit der Frakturstelle und Umgebung verwachsen war. Die Exstirpation war dadurch äußerst erschwert.

Das Resultat der Operation ist befriedigend. Die Verkürzung von 2–3 cm ist natürlich bestehen geblieben, ebenso größere Schwäche im verletzten Bein. Der Patient hat aber die früher so lästigen Schmerzen in der Hüfte ganz verloren, sodaß er jetzt mit einem Stiefel mit erhöhter Sohle unter Weglassen des Hülsenapparates ziemlich gut gehen kann.

Dieser Fall war zweifellos prädestiniert für eine Frühoperation, wie sie Fritz König vorgeschlagen hat. Es darf wohl nicht verkannt werden, daß in diesem Fall überall zunächst diagnostische Irrtümer unterlaufen sind, die allein für die konservativen Maßnahmen verantwortlich zu machen sind. Unterstützt hat diese Irrtümer fraglos die außerordentlich stark entwickelte Muskulatur, die das Gelingen der Röntgenbilder erschwerte. Der Fall mahnt uns anderseits aber, auf alle Fälle zu versuchen, ein deutliches Röntgenbild zu gewinnen, das einwandfrei die Art der Fraktur erkennen läßt. Ist ein intrakapsulärer Bruch aber sicher festgestellt, dann soll die Knochennaht in Erwägung gezogen werden. Auch wenn

1) Siehe diese Wochenschrift 1907, No. 17, S. 700.

die Fragmente gut stehen, ist nach dem Vorschlage F. Königs die frühzeitige Naht zu überlegen, da man beim Abwarten Gefahr läuft, daß der Kopf, der seine Blutversorgung dann nur noch durch das Ligamentum teres bekommt, mangelhaft ernährt und dadurch die Heilung verhindert wird.

Ich gehe jetzt zu den **paraartikulären** Frakturen über.

Zunächst zeige ich Ihnen hier die Röntgenbilder von zwei Knaben von zwölf und acht Jahren, von denen der eine beim Rodeln auf der Schneebahn, der andere beim Spiel zu Fall gekommen und auf den linken bzw. rechten Ellbogen gefallen waren und sich Verletzungen desselben zugezogen hatten. Beim ersten ergab das Röntgenbild einen Condylenbruch, der schräg oberhalb beider Condylen verlief und nach der Mitte zu in die Fovea olecrani und dicht bis zum Beginn des Trochleaknorpels verlief. Das untere Fragment war stark nach hinten dislociert und ging nach Repositionsversuchen in seine alte Stellung sofort wieder zurück. Nach Freilegung der Bruchstelle durch Längsschnitte hinten in der Mitte bis ins Gelenk zeigte sich noch eine T-förmige Fraktur in das Gelenk. Da die Durchführung eines Silberdrahtes durch Bohrlöcher der peripherischen Fragmente mißlang, wenn man nicht in die überknorpelten Gelenkflächen kommen wollte, wurde der durch das zentrale Fragment geführte Silberdraht um den ganzen Epicondylus medial herumgeknotet. Die Vereinigung der Fragmente ist dadurch keine ganz exakte geworden, funktionell aber so gut verheilt, daß eine Störung nicht eingetreten ist. Der Knabe, der sich mir vor einigen Tagen vorstellte, kann den Unterarm frei strecken und beugen, supinieren und pronieren. Dagegen ist ein geringer Grad von Cubitus varus vorhanden, der aber nicht weiter stört.

Bei dem zweiten Fall liegt die Bruchlinie etwas höher, supracondylär, das untere Fragment war gleichfalls stark nach hinten verschoben. Mehrere Tage hindurch versuchte fixierende Verbände hielten die Fragmente nach versuchter Reposition nicht aneinander. Daher auch hier Freilegung der Bruchenden durch Längsschnitt hinten oberhalb des Olecranon. Es gelingt dann, das untere Fragment nach Beseitigung einiger zwischenliegender Gewebsteile mit einem Elevatorium über das obere Fragment hinüberzuhebeln, sodaß die Bruchflächen genau adaptiert sind. Sie waren jetzt durch ihre eigenen Knochenvorsprünge so fest miteinander verzahnt, daß auf eine weitere Knochennaht verzichtet wurde. Es genügten nach der Fascien- und Hautnaht einfache zirkuläre Gipsverbände zur Fixation. Drei Wochen nach der Naht wurde mit leichten Uebungen begonnen. Die Fragmente sind, wie Sie sehen, in tadelloser Stellung verheilt. Das funktionelle Resultat ist als gut zu bezeichnen. Streckung, Beugung, Pro- und Supination sind vollkommen frei.

In einem 3. Fall handelte es sich bei einem achtjährigen Knaben um eine durch Fall im Februar 1905 zugezogene Fraktur des Condylus externus humeri. Nach der Aufnahme im Britzer Krankenhaus wurde hier durch Röntgenbilder eine vollkommene Verdrehung des Condylus festgestellt. Die Knorpelfläche war nach außen oben umgedreht. Durch Längsschnitt hinten oben über dem Condylus wurde dieser freigelegt und reponiert. Es genügten zur Fixation einige Periost-Catgutnäthe. Das Resultat ist auch hier, wie Sie sehen, ein absolut einwandfreies.

Im nächsten Fall war dem behandelnden Arzte, wie häufig gerade bei dieser Verletzung, ein Lapsus diagnosticus unterlaufen. Der Patient gab bei seiner Aufnahme an, er sei vor drei Wochen gefallen, habe sich nach Aussage des Arztes die rechte Schulter ausgerenkt. Sie sei vom Arzte dann eingerenkt worden, da aber nur geringe Beweglichkeit des Armes bestehe, suche er jetzt das Krankenhaus auf.

Hier konnte sofort klinisch festgestellt werden, daß es sich um einen Schrägbruch im Collum chirurgicum handelte. Der Humeruskopf war im Gelenk zu fühlen, die Schulterwölbung war vorhanden. Das Ende des Humerusschaftes war unterhalb des Proc. coracoideus zu fühlen. Aktive Bewegungen waren nur in geringem Maße möglich, weitere passive waren sofort sehr schmerzhaft. Sie sehen hier das gut gelungene Röntgenbild. Durch Schnitt vom Acromion abwärts durch die Deltoideusfasern bis auf die Bruchstücke gelang es erst nach ausgedehnter Skelettierung und schwierigen Hebelmanövern die Frakturenden zu reponieren und genau zu adaptieren. Aneinander fixiert wurden sie durch einen schräg durch beide Fragmentenden eingeschlagenen Elfenbeinnagel, den Sie auf dem zweiten Röntgenbilde gut erkennen können.

Die Verheilung ist in dieser korrigierten Stellung mit dem Nagel reaktionslos erfolgt. Das funktionelle Resultat ist vorzüglich geworden. Sämtliche Bewegungen im Gelenk waren bereits bei der Entlassung sechs Wochen post operationem vollkommen frei.

Der nächste Fall, der nicht chirurgisch behandelt wurde, gewinnt ein besonderes Interesse durch ein von Prof. Riese angewandtes Extensionsverfahren, das uns bei seiner Einfachheit und dem ausgezeichneten Erfolge erwähnenswert erschien. Es handelt sich um einen supracondylären Querbruch bzw. traumatische Epiphysenlösung des Schenkels. Das untere Fragment war in bekannter Weise nach hinten dislociert und um 90° nach vorn gedreht. Nach der Reposition wurde eine Extension in der Weise angelegt, daß bei rechtwinklig gebeugtem Knie ein Streckverband nur am Unterschenkel angelegt wurde, der horizontal nach unten zog, während durch eine einfache Schlinge in der Kniekehle ein Gegenzug nach oben zum Kopfende ausgeführt wurde. Der Unterschenkel wurde an einer an der Dorsalseite

angebrachten Belyschen Gipshanfschiene suspendiert. Das Resultat sehen Sie hier an dieser Platte. Von der Bruchlinie ist kaum noch etwas zu sehen. Das funktionelle Resultat ist ebenfalls vorzüglich.

Wenn Ihnen das von Bardenheuer für diese Frakturen angegebene Extensionsverfahren gegenwärtig ist, das aus einem Längszuge des ganzen Beins und vier Querzügen, zwei nach oben und zwei nach unten besteht, dann werden Sie mir die Einfachheit unserer Extension gegenüber der Bardenheuerschen gern zugeben.

Schließlich möchte ich Ihnen noch die Bilder einer chirurgisch behandelten Schenkelhalsfraktur zeigen.

Der Patient, der Tabiker ist, holte sich eine Verletzung beim Schneeschippen. Er wurde zu Hause zunächst sechs Wochen wegen Ischias behandelt, dann zu uns im Februar d. J. ins Krankenhaus gebracht. Hier wurde die richtige Diagnose gestellt, Patient zunächst vier Wochen konservativ mit Extension behandelt. Da eine knöcherne Verwachsung nicht eintrat, wurde nach dem Vorschlage von Trendelenburg versucht, durch Nagelung ein besseres Resultat zu erzielen. Dementsprechend wurde nach Freilegung des Trochanter maj. durch Längsschnitt ein 7 cm langer Nagel durch den Trochanter in den Schenkelkopf eingeschlagen, die Wunde wurde primär vernäht. Ein drei Wochen später angefertigtes Röntgenbild zeigte aber, daß der erste Nagel zu kurz sei. Daher wurden in derselben Weise zwei weitere Nägel, ein dicker, langer hier oben, ein kurzer weiter unten eingeschlagen. Die Länge der Nägel war am Skelett abgenommen worden. Dadurch wurde Festigkeit erzielt. Nach vier Wochen stand Patient auf und konnte mit Krücken leidlich gehen. Infolge Scheuerns der Kleidungsstücke entzündeten sich die Weichteile in der Umgebung der Nagelköpfe leicht, sodaß diese am 5. Juni wieder sämtlich entfernt wurden. Die knöcherne Verheilung ist fest geblieben, infolge des weichen Callus aber haben sich die Fragmente noch etwas verschoben, sodaß eine beträchtliche Verkürzung zustande gekommen ist. Patient kann trotzdem verhältnismäßig gut gehen. Bei aktiven und passiven Bewegungen fühlt man den Kopf deutlich mitgehen

Wenn wir nochmals einen Rückblick auf die besprochenen Fälle werfen, dann können wir die Erfolge der ausgeführten Eingriffe durchaus als gut bezeichnen. Daß wir in den Fällen, in denen Gelenkfortsätze von Knochen oder Knorpel entfernt werden mußten, nicht völlig normale Funktion wieder erzielten, darf uns nicht verwundern. Die Gelenke sind eben ein derartig feiner Präzisionsmechanismus, daß man schlecht etwas fortnehmen kann, ohne irgend einen Ausfall zu bewirken.

Die erreichten funktionellen Resultate bedeuten aber eine so große Besserung gegenüber dem Zustande vor der Operation, daß wir den blutigen Eingriff auf alle Fälle empfehlen können. Die Erfolge bei den übrigen Frakturen müssen gleichfalls als gut bezeichnet werden. Bei keinem unserer Fälle ist die Wundheilung durch Infektion gestört worden. Wer also das Bewußtsein hat, einen guten aseptischen Operationssaal zur Verfügung zu haben, für den sollten Bedenken nach dieser Richtung hin nicht auftreten. Bei allen Frakturen, bei denen die Reposition erschwert ist, oder die Frakturenden neigen, in schlechte Stellungen zurückzusinken, und bei denen bei nicht korrekter Heilung Störungen der Funktion zu fürchten sind, sollte man daher die blutige Reposition und eventuell die Knochennaht ausführen. Wir schließen uns da dem Vorschlage von Fr. König an, nicht erst lange zu warten, bis durch störende Callusmassen auch die blutige Reposition und Knochennaht erschwert wird, sondern sich schnell schlüssig zu werden, um noch an den frischen Fragmenten zu operieren.

Je früher man operiert, umso leichter wird die Operation und umso besser das Resultat!